This is a digital copy of a book that was preserved for generations on library shelves before it was carefully scanned by Google as part of a project to make the world's books discoverable online.

It has survived long enough for the copyright to expire and the book to enter the public domain. A public domain book is one that was never subject to copyright or whose legal copyright term has expired. Whether a book is in the public domain may vary country to country. Public domain books are our gateways to the past, representing a wealth of history, culture and knowledge that's often difficult to discover.

Marks, notations and other marginalia present in the original volume will appear in this file - a reminder of this book's long journey from the publisher to a library and finally to you.

Usage guidelines

Google is proud to partner with libraries to digitize public domain materials and make them widely accessible. Public domain books belong to the public and we are merely their custodians. Nevertheless, this work is expensive, so in order to keep providing this resource, we have taken steps to prevent abuse by commercial parties, including placing technical restrictions on automated querying.

We also ask that you:

+ *Make non-commercial use of the files* We designed Google Book Search for use by individuals, and we request that you use these files for personal, non-commercial purposes.
+ *Refrain from automated querying* Do not send automated queries of any sort to Google's system: If you are conducting research on machine translation, optical character recognition or other areas where access to a large amount of text is helpful, please contact us. We encourage the use of public domain materials for these purposes and may be able to help.
+ *Maintain attribution* The Google "watermark" you see on each file is essential for informing people about this project and helping them find additional materials through Google Book Search. Please do not remove it.
+ *Keep it legal* Whatever your use, remember that you are responsible for ensuring that what you are doing is legal. Do not assume that just because we believe a book is in the public domain for users in the United States, that the work is also in the public domain for users in other countries. Whether a book is still in copyright varies from country to country, and we can't offer guidance on whether any specific use of any specific book is allowed. Please do not assume that a book's appearance in Google Book Search means it can be used in any manner anywhere in the world. Copyright infringement liability can be quite severe.

About Google Book Search

Google's mission is to organize the world's information and to make it universally accessible and useful. Google Book Search helps readers discover the world's books while helping authors and publishers reach new audiences. You can search through the full text of this book on the web at `http://books.google.com/`

Digitized by Google



Digitized by Google

Digitized by Google

Digitized by Google

610.5
B77

Digitized by Google

Digitized by Google

RECHERCHES

SUR

L'ÉPILEPSIE, L'HYSTÉRIE

ET

L'IDIOTIE

Digitized by Google

Digitized by Google

PUBLICATIONS DU *PROGRÈS MÉDICAL*

RECHERCHES

CLINIQUES ET THÉRAPEUTIQUES

SUR

L'ÉPILEPSIE, L'HYSTÉRIE

ET

L'IDIOTIE

5-2 5 7 2

COMPTE RENDU DU SERVICE DES ÉPILEPTIQUES
ET DES ENFANTS IDIOTS ET ARRIÉRÉS DE BICÊTRE
PENDANT L'ANNÉE 1886

PAR

BOURNEVILLE
MÉDECIN DE BICÊTRE

ISCH-WALL, BAUMGARTEN, PILLIET, COURBARIEN
INTERNES DU SERVICE

ET

Le Dr BRICON
CONSERVATEUR DU MUSÉE

Volume VII avec 3 plans, 25 figures et 5 planches

PARIS

AUX BUREAUX DU
PROGRÈS MÉDICAL
14, rue des Carmes, 14

A. DELAHAYE & E. LECROSNIER
ÉDITEURS
Place de l'École de Médecine,

1887

Digitized by Google

Digitized by Google

PREMIÈRE PARTIE

Historique. — Statistique.

La nouvelle section.

Séparation des adultes et des enfants.

BOURNEVILLE, 1886.

Digitized by Google

Digitized by Google

PREMIÈRE PARTIE

Histoire du service pendant l'année 1886. Le pavillon d'isolement pour les maladies contagieuses de la nouvelle section.

I.

SITUATION DU SERVICE. — ENSEIGNEMENT PRIMAIRE.

Durant toute l'année 1886 et jusqu'au 1er février 1887, la troisième section de la division des aliénés, dont nous avions la direction, comprenait comme les années précédentes : 1° les *épileptiques adultes* ; — 2° les *enfants* atteints de maladies nerveuses. — Les premiers se divisent en *épileptiques* réputés *aliénés*, à la charge du département, placés par l'intermédiaire du Bureau d'admission de l'Asile clinique (Sainte-Anne) et en *épileptiques* dits *non aliénés* à la charge de la Ville de Paris et internés par les soins de l'Assistance publique. — Les seconds, les *enfants*, comprennent trois catégories principales : 1° les *enfants idiots, gâteux, épileptiques ou non*, mais INVALIDES ; — 2° les *enfants idiots, gâteux ou non gâteux, épileptiques ou non*, mais VALIDES ; — 3° les *enfants propres, valides, imbéciles, arriérés, épileptiques et hystériques ou non.*

Laissant de côté, pour le moment, tout ce qui a trait

Digitized by Google

aux épileptiques adultes et à leur séparation des enfants, — nous y reviendrons plus loin (p. XLIV), nous allons exposer tous les faits relatifs au fonctionnement de la partie du service consacrée aux enfants. Ils ont occupé — et occuperont encore : 1° deux dortoirs des anciens bâtiments (40 lits et 18 lits); — 2° deux des ateliers du *bâtiment des ateliers* (23 lits); — 3° Dans la nouvelle section : a) quatre pavillons dortoirs (160 lits); *b*) le *bâtiment des gâteux* (80 lits); *c*) l'*infirmerie* (24 lits).

I. Les enfants de la *première catégorie* se subdivisent en *deux groupes* : le premier, composé d'*enfants gâteux invalides*, dont la plupart sont susceptibles d'amélioration ; l'autre, d'enfants tout à fait incurables ou d'enfants atteints d'épilepsie ou de méningo-encéphalite devenus gâteux sous l'influence des accès ou des poussées congestives qui en sont la conséquence. Ces derniers ne peuvent plus être que l'objet de soins hygiéniques. Quant aux premiers, on leur apprend à se tenir sur les jambes à l'aide des *barres parallèles*, à marcher soit en les tenant sous les bras ou à la main, soit au *charriot*; on essaie de les *rendre propres* en les plaçant, à des heures régulières, sur les sièges d'aisances et de leur apprendre à se *servir de leurs mains* pour manger, etc. Au 31 décembre 1886, il y avait dans ce groupe 16 enfants ne marchant pas du tout et 4 enfants commençant à marcher avec le secours d'un aide. Aussitôt que ces enfants marchent seuls ils sont envoyés à la *petite école*.

Les enfants idiots, gâteux invalides, en dehors des instants trop courts durant lesquels ils sont exercés à marcher, restent assis sur de petits *fauteuils* percés d'un large trou au-dessous duquel nous avions fait autrefois disposer une plaque métallique sur laquelle était placé un vase en faïence destiné à recevoir les déjections. Dans le cours de l'année, nous avons remplacé 14 des anciens fauteuils par 14 fauteuils en fer,

Digitized by Google

fermés sur les côtés et agencés, pour le reste, comme les anciens.

II. *Enfants idiots, gâteux ou non, épileptiques ou non, valides.*—Ces enfants fréquentent la *petite école,* confiée *exclusivement* à des femmes. 164 y ont été inscrits dans l'année. Sur ce nombre, 2 sont passés aux adultes, 7 sont décédés, 4 sont sortis définitivement. Aucun n'est passé à la *grande école*; 6 ont été transférés. Sur les 150 restant à la petite école le 31 décembre : 48 mangent avec la cuillère; 61 avec la cuillère et la fourchette; 41 se servent de la cuillère, de la fourchette et du couteau.

8 enfants suivent les *exercices de la grande gymnastique*; 142 les *exercices de la gymnastique Pichery*; trois enfants *gâteux* sont devenus tout à fait propres; un certain nombre d'enfants sont améliorés sous ce rapport, sans pouvoir encore être mis en pantalon.

Le *matériel scolaire* s'est enrichi de différents objets destinés à l'*éducation des sens* et, en premier lieu, *du sens du toucher* : 1° de planchettes en bois de 6 centimètres de largeur sur 10 centimètres de hauteur et d'une épaisseur variable : 5, 10, 15, 20, 25 et 30 millimètres, destinées à être saisies entre le pouce et les autres doigts; — 2° de *petits cylindres* en bois de 6 centimètres de longueur et d'un diamètre variable : 5, 10, 15, 20, 25 et 30 millimètres, destinés à être pris à pleine main; — 3° De *sphères en bois* de diamètre également décroissant : 5, 10, 15, 20, 25 et 30 millimètres, destinées à être prises soit à pleine main, soit avec l'extrémité des doigts. Ces différents objets permettent en même temps d'enseigner aux enfants à faire la différence entre le degré d'épaisseur et de volume de ces objets; — un *escabeau* de 5 marches, ayant pour but d'apprendre aux enfants à monter les escaliers et à sauter, etc. — Sept enfants de la petite école sont apprentis tailleurs et un est apprenti cordonnier.

Digitized by Google

Pour développer le *sens de l'ouïe* nous nous servons depuis plusieurs années de sonnettes de timbre différent; pour l'éducation de l'*odorat* de flacons contenant des teintures odoriférantes diverses et, en été, des fleurs; — pour l'*éducation du goût*, du sel, du sucre, des poudres amères, etc.

Citons encore de grands *cartons alphabétiques*, composés de *lettres* de 12 centimètres de hauteur, les *voyelles en rouge*, les *consonnes en noir*, et des cartons de gros chiffres, les *chiffres pairs en rouge*, les *impairs* en *noir*.

III. *Enfants propres et valides, imbéciles, arriérés, instables, épileptiques et hystériques ou non. — Grande école.* — La population de cette école était de 140 le 1er janvier 1886 et de 150 le 31 décembre. Nos réclamations réitérées au sujet de l'amélioration de l'enseignement ont enfin obtenu satisfaction. M. le Dr Peyron, directeur de l'Assistance publique, nous a envoyé le 1er mars un instituteur adjoint, M. Boyer, bachelier ès lettres, et auparavant maître répétiteur au lycée Saint-Louis (1). De plus, le maître de gymnastique, M. Goy, qui venait en quelque sorte comme l'employé du professeur de gymnastique dans les hôpitaux, M. Laisné a été, sur notre demande, nommé professeur de gymnastique à l'Ecole des enfants de Bicêtre et les leçons, qui n'avaient lieu que tous les deux jours, se font maintenant quotidiennement.

Le personnel de l'école est donc devenu moins insuffisant et, à la rigueur, pour le moment, la situation serait passable, si nous avions des garçons de classe intelligents, actifs et ne changeant pas à chaque instant. Malheureusement il est loin d'en être ainsi et leur rôle

(1) Sur les conseils judicieux de M. le Directeur de l'Assistance publique, M. Boyer a subi l'examen pour l'obtention du brevet élémentaire et a été reçu.

Digitized by Google

se borne à surveiller les enfants, à prendre soin d'eux dans leurs accès, à les nettoyer, etc:, mais ils ne concourent que d'une manière presque nulle à l'enseignement. Peut-être parviendrons-nous un jour à les fixer et à en faire d'utiles auxiliaires, si l'Administration consent à accroître leur traitement sur place.

Malgré ces conditions défectueuses, nous obtenons des résultats encourageants, grâce au zèle et au dévouement de l'instituteur, M. Boutillier qui s'efforce d'entrer de plus en plus dans nos vues en recourant beaucoup plus à l'enseignement par les *leçons de choses*, suivant nos indications sans cesse renouvelées, soit à l'école même, soit dans les jardins de la section organisés en vue de cet enseignement, soit dans les promenades bi-hebdomadaires (1). Enfin, pour perfectionner cet enseignement, M. Gallois, l'architecte si dévoué de Bicêtre, a procédé dans le gymnase aux installations nécessaires pour les *projections* à la lumière oxydrique.

Le *matériel* s'est enrichi de tous les objets que nous avons énumérés en parlant de la petite école. De plus, l'*enseignement de la géographie* qui, depuis longtemps, avait pour point de départ le *plan de Bicêtre*, la *commune de Gentilly*, le *canton de Villejuif* et l'*arrondissement de Sceaux*, a été complété par le *plan de l'Ecole* et le *plan de la Section*, éléments du plan de Bicêtre.

Promenades et distractions. a) *Adultes.* — Grâce à une importante innovation sur laquelle nous reviendrons plus loin, les *promenades des épileptiques adultes* ont été beaucoup plus nombreuses que les années précédentes. En voici l'énumération qui, croyons-nous, paraîtra très instructive aux yeux des personnes compétentes :

(1) M. Boutillier, déjà pourvu du brevet de capacité, a passé avec succès l'examen pour le certificat d'aptitude pédagogique.

Digitized by Google

Avril: 15 promenades dans les cours et les jardins de l'hospice ; une en dehors, avec 38 malades.

Mai : 10 promenades dans la maison ; 4 aux environs, à 2, 3, 4 kilomètres (avec 23, 42, 67, et 37 malades).

Juin : 5 dans les cours ; 6 aux environs, dont l'une au parc de Montsouris.

Juillet : 3 dans la maison et 4 au dehors. — *Août :* 7 et 7. — *Septembre :* 9 dans l'hospice et 2 aux environs. — *Octobre :* 4 et 3.

Novembre: 4 au dehors avec 50 à 62 malades chaque fois. — *Décembre* : 2 promenades au dehors (50 et 40 malades). — Enfin, en janvier 1887, il a été fait trois promenades dans les environs.

Nous devons ajouter que tous les adultes assistent une fois par semaine au concert dirigé par M. Peny, le maître de chant des enfants ; — qu'une partie des adultes, beaucoup plus restreinte que nous ne l'aurions voulu (19 à 28) ont suivi les leçons de l'un des instituteurs des enfants, qui vient faire l'école pendant une heure, cinq fois par semaine. Ces cours ont lieu dans la petite bibliothèque — dont nous avons parlé dans nos précédents comptes rendus.

b) *Enfants.* — Les enfants de la grande école et ceux de la petite école, qui sont propres, ont fait, sous la conduite de leurs maîtres et de leurs maîtresses, de nombreuses promenades, soit dans les environs de l'hospice ou de Paris, ou à Paris même : nous mentionnerons seulement les promenades multiples au Jardin-des-Plantes, au Luxembourg, au Palais de l'Industrie, à la foire de la place de la Nation, au Jardin d'Acclimatation (1), etc., etc.

Jamais, et nous tenons à le répéter, ces promenades,

(1) Nous devons remercier M I. Geoffroy-St-Hilaire, directeur du Jardin d'acclimatation et notre ami M. le Dr Yves Menard, sous-directeur, de l'obligeance qu'ils mettent chaque année à nous donner des cartes pour les enfants de Bicêtre et de la Salpêtrière.

Digitized by Google

même dans les lieux très fréquentés, n'ont donné lieu à des accidents capables d'attirer sérieusement l'attention et de troubler la tranquillité publique. Cette réflexion s'applique également aux promenades des *adultes*.

c) *Enfants de la petite école.* — Tous les idiots valides et propres, c'est-à-dire en pantalon, ont participé, comme nous venons de le dire, à la plupart des promenades de leurs camarades de la grande école ; mais tous ceux qui marchent ont fait de fréquentes promenades dans les jardins de la section, dans les cours et les jardins de l'hospice, aux environs de l'établissement, etc. — Les *hémiplégiques* participent aux longues promenades, tantôt marchant, tantôt montées dans une grande voiture, construite exprès pour eux (1).

Citons enfin les *distractions* diverses, communes à tous les enfants valides : distribution de jouets (1er janvier), de beignets et de gâteaux, et les déguisements (carnaval), les séances de lanterne magique et de *projections*, dans le gymnase, et surtout le concert que MM. Lionnet frères organisent chaque année avec un zèle et un dévouement au-dessus de tout éloge (2).

Visites, permissions de sortie, congés. — Les malades adultes ont reçu 2.966 visites et les enfants 7.139. Les visiteurs ont été au nombre de 12.092. Voici maintenant la statistique des *permissions de sortie* et *des congés* :

---

(1) Voir *Compte rendu de Bicêtre pour* 1883, p. XXIII.

(2) Voici le nom des artistes qui ont si gracieusement prêté leur concours à MM. Lionnet : Mme Molé-Truffier et Mlle Chevalier (de l'Opéra-Comique) ; — Mme Desclauzas (du Gymnase) ; — Mlle Magdeleine Godard, violoniste ; — M. et Mme Rivière (des Folies-Bergères) ; — MM. Truffier (de la Comédie-Française) ; Auguez et Lallier (de l'Opéra) ; Fugère et Lubert (de l'Opéra-Comique) ; — M. Legrand et son fils ; M. Lermotte, organiste.

Digitized by Google

		ADULTES.	ENFANTS.
Permissions de sortie :	1 jour . . .	69	100
— —	2 jours. . .	114	94
Congés :	3 jours. . .	84	67
—	4 jours. . .	98	31
—	5 jours. . .	62	88
—	8 jours. . .	40	290
—	15 jours. . .	7	2
Totaux.		474 (1)	672

Nous n'insisterons pas sur les nombreux avantages des visites des familles, des permissions de sortie pour la journée et des congés. Jamais il n'en est résulté d'inconvénients sérieux. Ajoutés aux promenades et aux distractions, ils contribuent à rendre le séjour de l'Asile plus supportable aux malades et rapprochent, autant que possible, notre section d'un *hôpital ordinaire*. En insistant sur ces résultats, notre intention est de rassurer les médecins qui n'osent pas marcher résolûment dans cette voie (2).

Vaccinations et revaccinations. — Nous avons continué la vaccination et la revaccination de tous les malades entrés durant l'année. Cette petite opération est pratiquée par les élèves de l'Ecole d'infirmières de Bicêtre, sous notre direction et celle de nos internes, qui ont eu l'obligeance de faire plusieurs leçons sur la découverte de la vaccine, la vaccination et la récolte du vaccin. Nous reproduirons encore une fois les remarques que nous avons faites sur ce sujet : « Cette prati-

(1) Un malade a eu un congé exceptionnel d'un mois. — En janvier 1887 les 151 malades adultes ont reçu 223 visites. 50 ont eu des permissions de sortie ou des congés d'un à huit jours.

(2) Nous rappellerons que nos malades adultes ou enfants, ont la faculté de communiquer librement par *lettres* avec tout le monde. Peut-être y aurait-il lieu d'établir la franchise pour les lettres adressées par les malades aux autorités administratives et judiciaires.

Digitized by Google

que, avons-nous ressassé, devrait être suivie dans tous les services hospitaliers. On diminuerait ainsi le champ laissé, par une insouciance regrettable, aux épidémies de variole, et on rendrait peut-être inutile la construction coûteuse d'un ou de plusieurs hôpitaux de varioleux. L'Administration de l'Assistance publique devrait mieux comprendre que si elle a le devoir de secourir les malades de chaque jour, elle a non moins le devoir de s'efforcer de prévenir les maladies. Il est vrai qu'il s'agit là d'une question d'hygiène, science encore peu connue au chef-lieu de l'Assistance publique. » Il est bien à craindre que nos réflexions passent inaperçues et qu'on ne préfère suivre les conseils de ceux qui poussent à la création d'hôpitaux que seuls l'ignorance, l'incurie et des intérêts particuliers rendent nécessaires. Les vaccinations ou revaccinations (vaccin de génisse), ont été au nombre de 64.

Service dentaire. — Notre ami le Dr Cruet, ancien interne des hôpitaux, continue ses visites bi-mensuelles aux enfants de Bicêtre et de la Salpêtrière. Les résultats obtenus, grâce à son zèle et à son savoir, justifient pleinement la création de ce service.

Bains et hydrothérapie. — Les bains et les douches ont été donnés aux enfants dans le nouveau service et dans l'ancienne section aux adultes.

	ADULTES.	ENFANTS.
Bains simples	4.531	10.232
— salés	»	6.713
— sulfureux	141	»
— d'amidon	117	1.240
— alcalins	63	439
— de son	127	43
Totaux	4.979	18.667
Douches	12.981	23.907

Digitized by Google

Soit, au total, 23.646 bains et 36.888 douches, sans compter 5.847 bains de pieds aux enfants (1). — Le *traitement hydrothérapique*, seul ou combiné avec le bromure de potassium, l'élixir polybromuré ou parfois d'autres agents médicamenteux, commence le 1er avril et finit le 1er novembre ; mais, dans l'intervalle, nous le continuons pour tous les malades qui y consentent : c'est ainsi qu'il a été donné en janvier, février et mars, par exemple, 102, 146 et 165 douches aux adultes ; — 161, 127 et 155 aux enfants (2).

Visites du service. — En 1886, la nouvelle section a été visitée par MM. les Drs Aigre, Alabery (Jose), Anker Prado Bamussen, Aya, Balestre (de Nice), Bambas (d'Athènes), Basora, Bobeuf, Bonnefoy, Casler Baldivin, Dekhtereff, Delasiauve, Denombré et deux médecins espagnols ; Du Mesnil, Farabeuf, Ferrera, Gérente, médecin-directeur de l'asile d'Alger ; Gombault, médecin des hôpitaux ; Gregorio, Hall, Jakouveho, Kardine, Mairet (de Montpellier), P. Marie, Moll, Ovion, Phœlipe, Alb. Regnard, inspecteur général ; Paul Regnard, Reynaud, Rouma Ridgeray Barker et trois médecins de l'Amérique espagnole ; Seguin fils (de New-York), Sola, Staidrer-Zun, Susini, Taule, Topinard, etc.

Sous la conduite de leurs maîtres, M. le Dr Richard, professeur d'hygiène au Val-de-Grâce et M. le professeur Laveran, une vingtaine d'élèves du service de santé militaire sont venus visiter la section.

Parmi les autres visiteurs nous citerons les membres de la Commission de l'Assistance publique du Conseil général (MM. Rousselle, Cattiaux, Curé, Levraud, Piperaud, Robinet) ; les membres de la Commission de surveillance des Asiles et le président M. Barbier,

(1) Janvier 1887 : 441 bains et 115 douches aux adultes.
(2) Il y a eu plusieurs suspensions dans le courant de l'année soit par défaut de linge, soit pour cause de réparations.

Digitized by Google

premier président de la Cour de cassation, qui depuis de longues années s'occupe avec un dévouement et une compétence indiscutables de l'assistance des aliénés (1). MM. Alphand, directeur des travaux de Paris ; les directeurs des Asiles d'aliénés de Québec (Canada), de Lommelet (Nord), de la Maternité de Paris ; M. Le Bas, directeur de la Salpêtrière ; Alphandery, conseiller général (Algérie) ; Jouvaski, onze membres de l'association polytechnique ; Anatole France, rédacteur au *Temps ;* M. Du Bled, publiciste, auteur d'articles intéressants sur les aliénés ; le comte Grolier, le baron d'Aleschete, etc., etc.

Nous devons une mention spéciale à la visite faite par MM. Strauss et Brueyre, et à celle de l'un des adversaires les plus acharnés de la nouvelle section, M. E. Ferry, membre du Conseil de surveillance de l'Assistance publique (2). Débarrassons-nous de ce dernier. Voici en quels termes cet administrateur (?) a rendu compte à ses collègues de ce qu'il avait vu :

Ce service, installé dans les bâtiments nouveaux que vous connaissez tous, est admirablement organisé. Les ateliers sont bien tenus et dirigés par des contre-maîtres pleins d'attention et de sollicitude pour leurs élèves. Les enfants alternent les travaux manuels avec ceux de l'école. Pour eux, la journée est ainsi coupée en deux. On fait quelques bons élèves professionnels. On leur enseigne la menuiserie, la serrurerie, la cordonnerie, les états de tailleurs, de vanniers et de rempailleurs de chaises. Ils sont dirigés vers telle ou telle profession selon leurs aptitudes et aussi après un stage d'observation qui leur permet de choisir l'état qui leur convient le mieux. — On obtient d'assez bons résultats. Les élèves dits arriérés, dont l'intelligence se développe tardivement, deviennent assez généralement de bons ouvriers. Ils sont employés dans l'industrie et peuvent vivre de leur métier. On obtiendrait encore de meilleurs résultats chez les épileptiques, dont quelques-uns

(1) Ces deux commissions étaient accompagnées des membres de l'Administration, MM. Roux, directeur des affaires départementales ; Babut, chef de division ; Leclère, chef de bureau, etc.

(2) Voir son rapport dans le Compte-rendu de 1884, p. XXVII.

Digitized by Google

sont très heureusement doués. Mais ces malheureux jeunes gens tombent souvent au milieu de leur travail ; ils sont un objet de trouble dans les ateliers. Aussi, en général, les emploie-t-on avec peine ou répugnance dans les établissements industriels ; par cela même, leur existence par le travail est assez précaire.

L'enseignement scolaire est bien organisé. Les classes sont bien disposées : on y travaille. Quelques élèves, notamment parmi les épileptiques, possèdent une intelligence remarquable et profitent largement des leçons qui leur sont données. Beaucoup d'autres travaillent machinalement ; s'ils profitent peu de l'enseignement, pour eux, l'école possède au moins l'immense avantage de les occuper pendant une forte partie de la journée, d'éviter le désœuvrement avec toutes ses conséquences. Les leçons de choses jouent un grand rôle dans les programmes. Les jardins intercalaires des bâtiments ont été utilisés d'une façon très judicieuse. On y a planté ou semé une grande collection de plantes potagères et alimentaires, des spécimens de céréales et plantes diverses appartenant à la grande culture, une collection d'arbres spéciaux à la sylviculture, d'arbres fruitiers et d'arbustes dits d'agrément ; l'horticulture y est largement représentée.

Chaque carré ou chaque espèce porte une étiquette très apparente indiquant les noms vulgaires ou scientifiques de chaque plante. Les enfants sont promenés tous les jours dans ces jardins, de sorte qu'ils s'habituent presque machinalement à reconnaître les produits naturels de la terre. L'infirmerie est très bien organisée ; elle contient très peu de malades, une dizaine tout au plus ; la salle des teigneux en contient 7 ou 8. Il y a une salle spéciale pour les enfants gâteux malades : la plupart d'entre eux sont idiots et complètement inconscients. Ils sont tenus aussi bien que possible (1).

C'est, animés de tout autres sentiments que, sur l'avis de notre ami le Dr H. Thulié, M. Strauss, conseiller municipal et M. Brueyre, chef de la division des enfants assistés, sont venus revoir la section et provoquer nos explications sur les voies et moyens à employer pour l'organisation d'un service destiné au redressement

(1) *Procès verbal* du Conseil de surveillance de l'Assistance publique, 1886, 8 juillet, p. 7. Peut-être eut-il été convenable de se rencontrer avec le chef de service, qui aurait pu redresser quelques erreurs.

Digitized by Google

physique, moral et intellectuel de cette catégorie d'enfants que, administrativement, on appelle les enfants indisciplinés et qui, pour quelques médecins et pour nous, sont des enfants malades, atteints de lésions nerveuses plus ou moins profondes ou de dégénérescences : imbéciles, arriérés, instables, impulsifs, etc.

Nous avons montré à MM. Strauss et Brueyre plusieurs enfants de 13 à 18 ans, qu'ils ont interrogés. « Mais, nous ont-ils dit, ces enfants ne sont pas des idiots, ils sont intelligents, se tiennent bien ; pourquoi sont-ils ici ? » — Alors nous leur avons lu leur observation : antécédents héréditaires nombreux et graves, alcoolisme des parents ; — antécédents personnels : convulsions, méningite, perversion des instincts, manie du vol, de la destruction, arrestations multiples, onanisme, pédérastie, tentatives d'homicide, de suicide, etc., etc. Tous ces phénomènes qui, chez ces enfants, sont sans aucune complication, se voient sur d'autres enfants joints, soit à l'idiotie ou à l'imbécillité, soit à l'épilepsie ou à l'hystérie. « Vos malades de la première catégorie, a fait remarquer M. Brueyre, ce sont nos enfants de Porquerolles. » — Oui, avons-nous répondu. Maintenant pourquoi sont-ils ici, pourquoi ne sont-ils pas à Porquerolles ou à la petite Roquette ou dans une maison de correction, affaire de hasard. Peut-être ont-ils eu la chance d'avoir été arrêtés par un agent intelligent, humain, qui, remarquant chez eux des bizarreries, les a signalées, ce qui a conduit à les faire examiner par le médecin du Dépôt de la Préfecture ; ou à un juge d'instruction habile et bienveillant qui a vu en eux des enfants malades plutôt que des criminels. Ce sont vos enfants de Porquerolles, dites-vous. Oui ; et ce sont des malades et *vos enfants de Porquerolles sont, comme eux, des malades* dans la proportion d'au moins 80 pour 100. Et comme M. Brueyre se récriait, nous avons ajouté : prenez leur histoire, comme nous avons recueilli celle de nos

Digitized by Google

malades, scrutez leurs antécédents de famille, leur vie personnelle, observez-les minutieusement et vous arriverez à notre conclusion.

Puis, à la question qui nous était posée : quels sont les moyens à employer pour la réformation des enfants de ce genre, désignés sous le nom d'indisciplinés, nous avons résumé ainsi notre pensée : créer un asile spécial pour les garçons et un pour les filles ; — en confier la haute direction non à un administrateur, mais à un médecin, instruit, capable, dévoué, convaincu de la possibilité du redressement moral et intellectuel de ces enfants ; payez-le convenablement et laissez-lui la plus grande latitude d'action ; — organisez les écoles, les ateliers de ces établissements comme ceux de Bicêtre ; — multipliez les promenades, les distractions ; *occupez les enfants sans cesse depuis le matin jusqu'au soir ;* surveillez-les de la façon la plus scrupuleuse et en même temps la plus bienveillante, et vous aurez sûrement des résultats excellents et auxquels on ne croit guère.

Mais, nous ont fait remarquer MM. Strauss et Brueyre, ces enfants commettent quelquefois des actes qu'on ne peut laisser passer sans répression. Quelles sont les punitions que vous employez ? — La réprimande, la privation de vin, la suppression de promenade, des séances de distraction, de la visite des parents, des permissions de sortie, des congés, enfin la cellule. Mais, chaque fois que l'enfant montre quelque repentir, si son actif n'est pas trop chargé, nous nous bornons à la réprimande. Toujours, dans l'après-midi, le surveillant, l'instituteur, dans certains cas nos internes, ont mission de revoir les coupables, de les encourager à mieux se conduire et si le repentir — même passager — paraît sincère, la punition est supprimée en partie ou en totalité et, le lendemain, les enfants viennent renouveler leur promesse devant nous. Voilà à quoi se bornent nos moyens de répression. Bien appliqués, ils sont très suffisants. Tel

Digitized by Google

est, en résumé, le plan général que nous vous conseillons pour l'Etablissement de réformes qu'il s'agit de fonder.

Diphthérie. — L'un des enfants, dont on trouvera plus loin l'observation (p. 143), entré le 7 juin à l'hôpital des Enfants-Malades, nous est arrivé souffrant, le 12 et le 13 on constatait qu'il était atteint de diphthérie. Il a succombé le 16 juin. Quelques jours plus tard, un autre enfant, Corb..., a été pris du croup et a succombé. Les deux malades ont été placés dans l'une des chambres d'isolement du bâtiment des gâteux. Grâce à cette mesure il n'y a pas eu de véritable épidémie, comme nous l'avons observé en 1882 (1).

Musée pathologique. — Le Musée, placé sous la direction de notre ami le Dr P. Bricon, s'est enrichi de nombreuses pièces, ainsi que le montre le tableau comparatif suivant :

	1885	1886
	—	—
Bustes et plâtres	109	136
Plâtres divers	18	24
Squelettes entiers de la tête	17	22
Calottes crâniennes	100	123
Cerveaux d'idiots et d'épileptiques (adultes et enfants)	101	129

Nous signalerons encore trois squelettes entiers, des os et des pièces anatomiques diverses, quelques cerveaux d'animaux et sept fœtus de différents âges (2).

Citons enfin les *portraits* de quelques-uns des anciens médecins ou chirurgiens de Bicêtre : MM. Berthier, Bouchard, Broca (P.), Delasiauve, Horteloup, Legrand du Saulle, Marcé, Moreau (de Tours), Parizet, Ph. Pinel, Félix Voisin, Auguste Voisin, Jules Voisin.

(1) Voir *Compte rendu* pour 1882, p. XXI.

(2) La plupart nous ont été donnés par Mme Forino, sage-femme de Gentilly.

Digitized by Google

L'installation du musée s'est poursuivie dans le cours de l'année. Une nouvelle vitrine, fabriquée par les enfants, a été mise à la disposition de M. le Dr Deny, médecin de la 2e section.

Nous avons continué à faire prendre la photographie de nos malades à l'entrée d'abord, puis à des époques indéterminées lorsqu'il survient des modifications importantes, en bien ou en mal. Quand le malade meurt, ses photographies sont déposées au musée et, comme nous faisons réunir en volumes, à la fin de chaque année, toutes les observations des malades décédés, il s'ensuit que toutes les pièces pathologiques, bustes, crânes, etc., ne sont pas là à titre d'objets curieux mais ont une histoire complète et peuvent être utilisées à des recherches sérieuses. Nous rappellerons enfin que les *photographies des cerveaux* forment aujourd'hui trois gros albums (1).

Bien que suffisante pour le moment, l'installation du Musée devra être transformée ultérieurement. Et alors il faudra en profiter pour organiser un service scientifique convenable à l'hospice de Bicêtre. A cet égard nous ne pouvons que reproduire ce que nous disions l'an dernier : « Nous pensons qu'il conviendra de choisir un emplacement peu éloigné de l'infirmerie générale et de la division des aliénés, et d'y construire le *service des morts et des autopsies*, le *musée*, les *laboratoires*, l'*atelier de photographie et de moulage*. Cet emplacement existe... »

(1) Nous devons remercier nos collaborateurs MM. Hubert et Hurel qui apportent le plus grand zèle à l'exécution des photographies et des moulages.

Digitized by Google

II.

ENSEIGNEMENT PROFESSIONNEL.

Durant toute l'année 1886, cet enseignement a été dirigé par les maitres qui en ont été chargés dès le début : MM. Leroy, pour la *menuiserie* ; — Alène, pour la *couture* ; — Bénard, pour la *serrurerie;* — Perche, pour la *cordonnerie* ; — Marchal, pour la *vannerie* et le *rempaillage de chaises*. De même que les années passées, nous n'avons qu'à nous louer du concours qu'ils nous ont apporté. Le tableau suivant met en évidence les résultats obtenus, grâce à leur zèle et à leur dévouement :

ATELIERS.	DATE de l'ouverture.	NOMBRE Des appprentis. Janvier.	Décembre	VALEUR de la main-d'œuvre
Menuiserie	26 août 1883.	26	31	6.000 fr. 10
Cordonnerie . . .	8 octobre 1883	25	41	2.155 60
Couture	8 octobre 1883.	24	45	2.838 80
Serrurerie	16 janvier 1884.	13	17	4.583 »
Vannerie.	20 octobre 1884	6	8	2.145 »
Rempaillage . . .	20 octobre 1884	9	11	128 »
		103	153 (1)	17.850 fr. 50

Les cinq maîtres sont payés à raison de 6 fr. 50 par jour, soit une dépense annuelle de 11.862 fr. 50. Cette somme déduite du produit du travail des enfants (17.850 fr. 50) donne un excédent de 5.988 fr. En 1885,

(1) Une douzaine de nos anciens apprentis, passés dans la section des épileptiques adultes ont continué à venir aux ateliers de la section afin de perfectionner leur enseignement professionnel.

Digitized by Google

l'excédent avait été de 4.241 fr. L'année 1886 a par conséquent donné 1.747 fr. de plus que l'année 1885. L'évaluation du travail des enfants est faite par l'inspecteur du service d'architecture et d'après le tarif de la Ville pour la menuiserie et la serrurerie ; par M. l'économe de l'hospice, d'après les tarifs du Magasin central, pour la couture, la vannerie et le rempaillage de chaises, et d'après le tarif de la Société anonyme pour la cordonnerie.

Ainsi que le montrent ces chiffres, le travail des enfants, non seulement couvre la dépense occasionnée par le salaire de leurs maîtres, mais encore il couvrira bientôt l'intérêt du capital engagé dans la construction des ateliers. C'est là d'ailleurs, à nos yeux, une considération secondaire, il en sera de même aux yeux de toutes les personnes sérieuses qui s'occupent avec un esprit un peu généreux des questions d'assistance. En effet, l'*enseignement professionnel* rend des services d'un ordre bien autrement supérieur. Il permet de donner à un certain nombre d'enfants un métier qui, à leur sortie, les mettra en mesure de gagner leur vie. Quelques-uns ont déjà quitté l'hospice et sont placés ; d'autres le seront aussitôt que les circonstances le permettront. Il permet de donner à un plus grand nombre d'enfants le moyen d'atténuer, dans une proportion variable, les sacrifices que la Société s'impose pour eux. Précisons par un exemple : Nous avons à l'atelier de couture 15 *hémiplégiques*, c'est-à-dire des malheureux condamnés presque certainement à passer toute leur existence à l'hospice. 5 sont déjà de bons tailleurs, la plupart des autres le deviendront. Autrefois, ils ne savaient rien faire ; maintenant, grâce à l'enseignement qu'ils reçoivent, une fois passés aux adultes, s'ils ont encore des accès, ou passés dans les divisions de l'hospice s'ils n'en ont plus, ils pourront travailler à l'atelier commun de la maison et leur travail compensera en partie, et pendant de longues années, les dépenses de leur entretien.

Digitized by Google

Nous devons ajouter qu'aujourd'hui l'habillement et la chaussure des enfants, bien qu'ils laissent beaucoup à désirer, ont été notablement améliorés. Enfin, cet enseignement fournit à tous une occupation utile, moralisatrice et contribue à assurer le bon ordre et la discipline dans la section. Le tableau suivant fait voir que le nombre des enfants qui profitent de cet enseignement est allé en progressant depuis six ans.

	1881	1882	1883	1884	1885	1886
Cordonniers	6	4	10	20	25	41
Menuisiers	5	12	18	28	26	31
Rempailleurs. . . .	1	1	1	»	0	11
Serruriers.	2	3	4	10	13	17
Tailleurs	3	5	12	21	24	45
Tonneliers	2	4	3	3	3	»
Vanniers	»	»	»	5	6	8
Totaux.	19	29	48	87	97	153

Du 1er avril au 31 octobre, le travail commence à 7 heures du matin, continue jusqu'à 11 heures, reprend à une heure et finit vers la chute du jour. — Du 1er octobre au 31 mars, il commence à 8 heures... et finit à la chute du jour. Trois fois par semaine il est interrompu de 8 heures et demie à 9 heures et demie du matin par la leçon de gymnastique. — Les enfants sont divisés en deux séries : une du matin, une du soir et, afin que l'enseignement soit à peu près égal pour tous, tant à l'école qu'à l'atelier, la série d'élèves du matin, dans la première semaine du mois, devient la série du soir durant la seconde semaine, etc.

Les jeunes travailleurs reçoivent tous les samedis des récompenses variant de 10 à 40 centimes et dont ils disposent les jours de promenades. A cet effet, l'Administration a mis chaque semaine une somme de 10 fr. à la disposition des chefs d'atelier. A partir du mois d'août 1886, le nombre des apprentis s'étant accru, nous

Digitized by Google

avons dû y ajouter une petite augmentation de 5 francs, qui a été administrativement régularisée le 1er janvier 1887.

Nos réclamations, relativement aux retards apportés à la fourniture des matières premières, ont été moins fréquentes. Cependant le travail a dû être suspendu à plusieurs reprises, tantôt dans un atelier, tantôt dans un autre. Il est un point sur lequel nous n'avons pas encore reçu satisfaction : il s'agit de l'autorisation, pour le tailleur, d'apprendre la *coupe* à ses élèves. Jusqu'ici on lui envoie les vêtements tout préparés. Lorsque nous aurons obtenu gain de cause sur ce point, comme nous l'avons eu pour la coupe des chaussures, outre que l'enseignement professionnel sera meilleur, les enfants auront des vêtements confectionnés exprès pour chacun d'eux.

Digitized by Google

III.

STATISTIQUE. — MOUVEMENT DE LA POPULATION.

Le 1er janvier 1886, la section contenait 403 malades ainsi répartis : 170 *adultes épileptiques* (79 aliénés et 71 réputés non aliénés) et 253 *enfants* (épileptiques, hystériques, idiots, arriérés, instables, pervers, etc.). Voici le résumé du mouvement de la population en 1886 :

MOIS.	ENTRÉES.		DÉCÈS.		SORTIES.		TRANSFERTS.		Passés aux adultes.
	Adultes	Enfants.	Adultes.	Enfants	Adultes	Enfants.	Adultes.	Enfants.	
Janvier. . .	1	17	»	1 (1)	»	4	»	1	»
Février. . .	1	7	3	2	»	1	»	»	»
Mars. . . .	4	11	1	»	1	2 (2)	»	»	2
Avril. . . .	»	12	»	1	1	3	»	1	»
Mai.	2	12	2	1	»	2	»	»	1
Juin. . . .	1	8	»	5	»	»	»	»	»
Juillet . . .	1	13	»	1	»	»	»	»	»
Août. . . .	4	15	3	1 (3)	»	»	»	»	1
Septembre.	1	2	»	1	»	»	»	»	1
Octobre . .	»	5	1	1	»	1	»	1	1
Novembre .	1	3	1	1	»	»	»	»	»
Décemb.(4).	»	11	1	1	»	2	»	1	»
Totaux	16	116	12	16	2	15	»	3	6
	132		28		17		3		

6 enfants âgés de plus de 18 ans et *bien développés* sont passés de la sous-section des enfants dans la sous-section des adultes ; ce sont : Vigna... et Vauth..., en mars ; Bail..., en mai ; Liabau..., en août. Deux idiots non épileptiques sont passés à la 2e section : Pijo..., en septembre, et Mori..., en octobre.

Décès. — Les décès ont été au nombre de 31 : 17 adultes et 14 enfants (au-dessous de 18 ans).

(1) Perch..., décédé chez sa mère, étant en congé (*état de mal*).
(2) More..., envoyé aux Sourds-Muets.
(3) Ahn..., décédé chez ses parents étant en congé.
(4) Pas de décès ni de sorties en janvier 1887. Une entrée, Bonna... (*Adulte*).

Digitized by Google

NOMS.	AGES.	PROFESSIONS	MALADIES.
Perch.	17 ans.	Sans.	Epilepsie idiopathique. Démence complète.
Pinchen.	16 ans.	Sans.	Epilepsie. Déchéance intellectuelle. Syndactylie.
Hut.	37 ans.	Serrurier en voitures.	Epilepsie idiopathique.
Cannin	28 ans.	Employé de commerce.	Epilepsie. Troubles intellectuels (délire des grandeurs avec inégalité des pupilles et tremblements de la langue et des lèvres), puis démence.
Rebèc.	12 ans.	Sans.	Idiotie complète (gâtisme, marche, parole, mastication nulles).
Schad.	22 ans.	Sans.	Epilepsie idiopathique. Paralysie toxique. (Bromure d'éthyle). Démence.
Grai.	19 ans.	Sans.	Epilepsie idiopathique. Automatisme.
Bonn	29 ans.	Sans.	Epilepsie ; démence.
Sema.	6 ans 1/2.	Sans.	Imbécillité. Hémiplégie droite incomplète.
Fau.	8 ans.	Sans	Idiotie complète. Hémiplégie droite. Marche, parole nulles. Salacité. Rotation de la tête. Grincements des dents. Onanisme. Fracture du fémur droit.
Boiss.	24 ans.	Cordonnier.	Epilepsie idiopathique. Affaiblissement des facultés intellectuelles.
Duvill	44 ans.	Ouvrier imprimeur.	Epilepsie tardive (début le 25 décembre 1883). Déchéance intellectuelle.
Gra.	13 ans.	Sans.	Epilepsie. (Convulsions et état de mal dans l'enfance).

Digitized by Google

Dates du Décès.	CAUSES DU DÉCÈS.	PARTICULARITÉS.
6 janvier	Etat de mal.	Pas d'autopsie. L'enfant est mort chez ses parents.
11 févr.	Etat de mal.	Atrophie et sclérose localisée de l'hémisphère droit.
15 —	Mort dans un accès. (Aliments dans les voies respiratoires).	Idées d'invention.
20 —	Accès multiples. Cachexie. Eschares. Pl. gauche.	Pas d'adhérences entre la pie-mère et la substance cérébrale.
20 —	Tuberculose pulmon. et Broncho-pneumonie.	Sclérose encéphalique. (Voir son obs., p. 168.)
25 —	Etat de mal.	Tuberculose pulmonaire. Aspect chagriné de plusieurs circonvolutions.
11 mars.	Etat de mal.	
17 avril	Affaiblissement progressif.	Mort dans le service de M. Voisin, à la 5e division, 2e section.
29 —	Tuberculose généralisée. Granulie des méninges.	Tubercules caséeux et crétacés des méninges. Pachyméningite ancienne. Granulations tuberculeuses et méningite aiguë. Dépôts caséeux dans les poumons. Granulations. Mêmes lésions dans le *foie* et la *rate*. Caséification des ganglions bronchiques. Abcès ossifluent au niveau des 4e et 5e vertèbres dorsales. (Voir p. 129.)
17 mai.	Méningo - encéphalite. Infarctus pulmonaire.	Porencéphalie gauche. Mort dans le marasme.
19 —	Etat de mal.	Epaississement des méninges. Adhérences entre les 2 lobes frontaux et les 2 lèvres de la scissure de Sylvius.
21 —	Cachexie.	Escharres, Méningo-encéphalite.
6 juin.	Mort dans un accès.	Atrophie avec sclérose du lobe occipital droit (aspect vermiforme).

Digitized by Google

NOMS.	AGES.	PROFESSIONS.	MALADIES.
Portele	7 ans.	Sans.	Idiotie complète, parole et marche nulle. Gâtisme. Rougeole. Strabisme. Marche seule en 1884.
Enderl..	5 ans.	Sans.	Epilepsie et idiotie symptomatiques de méningo-encéphalite.
Janss..	14 ans.	Sans.	Epilepsie. Idiotie complète. Convulsions dans l'enfance. Balancement ant.-post. Gâtisme. Parole nulle. Onanisme. Succion. Rougeole en 1881. Pieds-bots équins. Syphilis : roséole, etc. Mal de Pott dorsal.
Corb	9 ans 1/2.	Sans.	Idiotie. Balancement. Grincements des dents. Bave. Gâtisme. Coqueluche Rougeole. Teigne.
Hoë.	6 ans.	Sans	Idiotie complète. Vertiges à 4 ans. Accidents méningitiques. Paraplégie.
Bourde..	21 ans.	Sans.	Epilepsie idiopathique. Affaiblissement des facultés intellectuelles.
Doucera.. . . .	21 ans.	Sans.	Epilepsie hémiplégique infantile. Idiotie consécutive.
Da..	40 ans.	Graveur.	Epilepsie. Démence. Hématome des oreilles. Varioloïde en 1873.
Dubill.	15 ans.	Sans.	Idiotie complète. Gâtisme. Cécité.
Ahn.	11 ans.	Sans.	Idiotie prononcée. Balancement antéro-postérieur du tronc. Epilepsie.
Boza.	6 ans.	Sans.	Epilepsie. Idiotie.
Be.	48 ans.	Sans.	Epilepsie hémiplégique droite Athétose.
Laber.	6 ans.	Sans.	Epilepsie. Idiotie complète. Grincement de dents. Balancement antéro-postérieur et latéral. Mouvements choréiformes. Parole nulle. Croup. Convulsions.

Digitized by Google

Dates du Décès.	CAUSES DU DÉCÈS.	PARTICULARITÉS.
8 juin.	Mort dans le marasme.	Aspect chagriné de différentes circonvolutions. (Voir son obs., p. 178.)
15 —	Angine et laryngite diphtéritiques.	Persistance du trou de Botal et du thymus. Broncho-pneumonie gauche. Méningo-encéphalite. (Voir p. 142.)
17 —	Etat de mal.	Tuberculose pulmonaire et mésentérique. Méningite tuberculeuse. Hydrocéphalie ventriculaire. Mal de Pott tuberculeux.
25 —	Angine et bronchite diphtéritiques.	Broncho-pneumonie diphtéritique gauche. Hémisphère gauche plus petit que le droit (20 gr. de différence).
2 juillet.	Gros tubercules protubérantiels. Mort dans le marasme.	(Voir son observation, p. 105.)
6 août 1886.	Tuberculose pulmonaire et intestinale.	Tuberculose caséeuse et miliaire des reins.
7 —	Etat de mal.	Hydrocéphalie ventriculaire. Atrophie et sclérose généralisée de l'hémisphère gauche (circonvolutions vermiformes).
13 —	Tuberculose pulmonaire.	Cicatrices très nombreuses de la face.
16 —	Tuberculose pulmonaire.	Hypertrophie du ventricule gauche. Aspect gélatiniforme du cerveau et du cervelet.
19 —	Etat de mal.	Mort chez ses parents qui refusent l'autopsie.
12 sept.	Etat de mal.	Méningo-encéphalite.
8 octob.	Pneumonie.	Hernie inguinale. Atrophie de l'hémisphère gauche.
21 —	Tuberculose pulmonaire.	Gangrène pulmonaire. Tuberculose intestinale. Méningo-encéphalite.

Digitized by Google

NOMS.	AGES.	PROFESSIONS	MALADIES.
Lelo.	17 ans.	Menuisier.	Épilepsie.
Maro.	59 ans.	Tailleur de pierres.	Epilepsie tardive. (Début des accès à 51 ans).
Car.	45 ans.	Serrurier.	Epilepsie post. - procursive. Démence épileptique consécutive.
Franç.	20 ans.	Menuisier.	Epilepsie idiopathique.
Baur	8 ans.	Sans.	Epilepsie. Démence. consécutive.

Sorties. — 29 malades sont sortis en 1886 : 7 adultes et 22 enfants. Le tableau suivant (p. xxx et xxxi) indique les motifs de la sortie et la nature de l'affection dont étaient atteints les malades.

Evasions. — 29 juillet : Ygon... et Maugi..., arrêtés le même jour. — 2 décembre : Alvat... et Dantig..., repris près du fort de Bicêtre. — 22 décembre : Duve... et Masser..., arrêtés le même jour et ramenés par des agents de police.

Population au 31 décembre 1886. — Le 31 décembre, il restait dans le service 475 malades, se décomsant ainsi :

78 adultes épileptiques aliénés.
72 — — non aliénés (1).
21 enfants épileptiques non aliénés.
304 — idiots, épileptiques, hystériques, etc.

Au sujet de la distinction administrative des épileptiques en aliénés et non aliénés, nous avons profité de

(1) Lorsque nous avons cédé le service des adultes à M. le Dr Féré, il y avait : 77 épileptiques aliénés, 74 non aliénés et 8 lits que nous avions laissés vacants afin de lui permettre d'avoir de suite de nouveaux malades (1er février 1887).

Digitized by Google

Dates du Décès	CAUSES DU DÉCÈS.	PARTICULARITÉS.
18 nov.	Etat de mal.	(Voir p. 237).
22 —	Carcinome de l'estomac.	Pneumonie caséeuse du sommet gauche. Foyer ocreux de la 2e circonvolution temporale droite.
9 décem.	Cachexie épileptique.	Consanguinité.
16 —	Mort dans un accès.	Aspect chagriné des circonvolutions.
28 —	Accès très violent aboutissant à un état de mal épileptique.	Epaississement de la pie-mère de la convexité.

la visite de la Commission de surveillance des asiles d'aliénés pour lui exposer les considérations ci-après :

« M. le Dr Bourneville expose que dans ce corps de bâtiment il se trouve deux catégories d'épileptiques : 1° les épileptiques simples, qui conservent leurs droits politiques et sont réputés non aliénés, placés par l'assistance publique, entretenus aux frais du budget municipal ; 2° les épileptiques aliénés, traités au compte du département de la Seine (placements volontaires), ou par la préfecture de police (placements d'office) et confiés à la tutelle de la Commission de surveillance.

« Il appelle ensuite l'attention des membres de la commission et des représentants de l'Administration sur douze malades épileptiques de chaque catégorie. Il montre dans chacune de ces catégories six malades qui ont également conservé encore leurs facultés intellectuelles, et six autres, aussi de chaque catégorie, tombés dans une démence complète.

« Par cette comparaison, M. Bourneville veut démontrer que la division des épileptiques en aliénés et en non aliénés n'est nullement fondée ; qu'il n'y a qu'une catégorie d'épileptiques ; que tous, à un moment donné peuvent guérir, ou, au contraire, devenir déments, si la science ne parvient pas à faire cesser les crises dont ils sont atteints. Ce qu'il y a à faire, c'est de réunir les épileptiques dans une ou deux sections spéciales, au lieu de les disséminer dans toutes les sections, dans tous les asiles ; d'avoir la faculté de les faire sortir et de les réadmettre facilement, d'avoir dans ces sections spéciales, outre l'infirmerie, un chauffoir et un réfectoire pour les malades travailleurs, valides, et un autre pour les malades déments ou infirmes ; enfin un quartier de cellules pour les agités. » (*Procès-verbaux*, 1886, séance du 8 avril, p. 79).

Personnel du service en 1886. — Comme nous

Digitized by Google

NOMS.	AGES.	PROFESSIONS.	MALADIES.	CAUSES DE LA SORTIE.
Pen.	17 ans 1/2.	Serrurier.	Epilepsie idiopathique.	Rendu à sa mère qui le réclamait pour l'aider à vivre. Accès très rares.
Brugn. . . .	12 ans.	Menuisier.	Epilepsie symptomatique. Icthyose.	Rendu à sa mère qui le réclamait pour l'envoyer à la campagne, chez son grand'père. Accès rares (7 en 9 mois).
Metta	15 ans.	—	Epilepsie idiopathique.	Rendu à sa mère qui le réclamait (20 accès en 1884 et 25 en 1885). Varicocèle et phimosis.
Land.	15 ans.	—	Imbécillité. Irritabilité nerveuse.	Rendu très amélioré à sa mère (27 octobre 1886).
Henr.	12 ans.	—	Epilepsie héréditaire.	Rendu à sa mère, n'ayant pas eu d'accès au bout d'un mois et demi. Méat urinaire un peu en arrière. Adhérences du prépuce.
More.	12 ans.	Cordonnier.	Imbécillité. Surdité. Epilepsie (?).	Rendu à sa mère pour être placé dans une institution de sourds-muets. Amélioration notable.
Lavil.	16 ans.	—	Hystéro-épilepsie.	Guérison des attaques.
Estra.	22 ans.	Coiffeur.	Méningo-encéphalite chronique. Perversion des instincts.	Parti comme soldat au 2e bataillon de chasseur d'Afrique. Atrophie du testicule gauche. Varicocèle léger.
Oliv..	16 ans.	Treillageur.	Imbécillité consécutive à des convuls. Glossite chronique.	Rendu à sa mère qui l'a placé comme apprenti cordonnier.
Mar..	4 ans 1/2.	Sans.	Idiotie complète. Cécité.	Rendu dans le même état à ses parents qui « ne peuvent se passer de lui. »
Vauth.. . . .	19 ans.	Manouvrier.	Epilepsie alcoolique avec délire consécutif.	Rendu à ses parents, les accès ayant cessé depuis plus de 10 mois, à la suite d'une fièvre typhoïde.
Anquet. . . .	24 ans.	Jardinier.	Epilepsie. Secousses. Vertiges.	Rendu à sa femme qui le réclamait. Même état.

Digitized by Google

Coutin. . . .	14 ans.	Sans.	Idiotie symptomatique de méningite.	Rendu à son père sur sa demande. Même état.
Dol.	6 ans 1/2.	Sans.	Epilepsie idiopathique. Hérédité épileptique collatérale.	Amélioration très notable. Pas d'accès depuis trois mois.
Rém.	17 ans.	Tailleur.	Instabilité mentale avec perversion des instincts.	Réclamé par son père. Amélioration notable. A appris le métier de tailleur.
Vil.	18 ans.	Vannier.	Délire mélancolique.	A été reconduit par son père en Italie. Amélioration légère. Malformation légère du méat.
Pij.	20 ans.	Sans.	Idiotie complète. Périodes maniaques.	Passé aux adultes, à la 2e section. Même état.
Mor..	21 ans.	Sans.	Idiotie complète.	Passé à la 2e section. Même état.
Bail..	20 ans.	Sans.	Idiotie.	Passé à la 2e section comme adulte. Avait été placé par erreur aux enfants. Même état.
Hél.	18 ans.	Sans.	Hémiplégie cérébrale spasmodidique infantile. Epilepsie.	Transféré à Caen (Calvados). Même état.
Bourdill. . .	11 ans.	Sans.	Imbécillité.	Réclamé par sa mère qui se plaint de le voir avec des enfants plus malades que lui.
Dura.	16 ans.	Sans.	Idiotie complète.	Transféré à Nice.
Lau..	15 ans.	Ap. menuisier	Imbécillité. Irritabilité nerveuse.	Rendu à sa mère très amélioré.
Berl..	14 ans.	Menuisier.	Epilepsie idiopathique.	Guérison. Pas d'accès depuis six mois.
Spig.	14 ans 1/2.	—	Idem.	Amélioration. Pas d'accès depuis 2 mois.
Corbe.. . . .	8 ans.	Sans.	Idiotie congénitale.	Transféré à Clermont (Oise). Testicule à l'anneau inguinal.
Deros.. . . .	6 ans.	Sans.	Idiotie complète. Strabisme.	Rendu à son père qui va habiter Clermond-Ferrand. Les deux testicules sont restés à l'anneau inguinal.
Duc..	6 ans.	Sans.	Idiotie légère.	Rendu à son frère qui doit le placer dans dans un orphelinat.
Canu.	21 ans.	Jardinier.	Epilepsie idiopathique.	Placé comme garçon de service. Accès rares. Induration partielle de l'épididyme.

Digitized by Google

le dirons tout à l'heure, nous avions réclamé pour le 1er janvier 1886, la division de notre service en deux : l'un comprenant les *adultes épileptiques*, l'autre les *enfants* de toute catégorie. Cette séparation n'ayant pu avoir lieu, malgré la bonne volonté de l'Administration, M. Peyron nous a donné un second interne titulaire et un second interne provisoire, de telle sorte que du 1er février 1886 jusqu'au 1er février 1887 le personnel se composait : 1° pour le *service médical* : de 2 internes titulaires, MM. Conzette et Isch Wall ; de 2 internes provisoires, MM. Baumgarten et Pilliet ; de M. le Dr Bricon, conservateur du *Musée pathologique* de l'hospice, mais qui veut bien continuer à nous prêter le concours le plus dévoué ; — 2° pour le *service scolaire* : a) *grande école* : d'un instituteur, M. Boutillier, et d'un instituteur adjoint, M. Boyer, aidés d'un professeur de chant, M. Peny, d'un professeur de gymnastique, M. Goy, de trois administrés de l'hospice, faisant fonction de moniteurs et de 4 garçons de classe. — b) *petite école* : Mlle Blanche Agnus, surveillante (1) ; Mlles Berthe Langlet et A. Bohain, sous surveillantes, de Mlle Breuillard, suppléante ; — 3° pour le *service hospitalier* : a) *service des enfants* : de M. Agnus, surveillant ; de M. Petit, sous surveillant ; de Mme Jolliot, sous-surveillante de l'infirmerie et du bâtiment des gâteux invalides ; de Mlle Carmouin, suppléante ; de 2 infirmières de 1re classe ; de 19 infirmières de 2e classe et de 21 infirmiers ; un baigneur, un barbier et un portier ; — b) *service des adultes* : M. Lenglet, surveillant ; M. Labelle, sous-surveillant ; Mme Prat, sous-surveillante, 17 infirmiers et une infirmière.

(1) Mlle Bl. AGNUS, désireuse de se rendre de plus en plus apte à bien nous seconder, a passé avec succès l'examen pour le certificat d'aptitude à la direction des Ecoles maternelles.

Digitized by Google

IV.

LA NOUVELLE SECTION. — CONSTRUCTION DU PAVILLON D'ISOLEMENT POUR LES MALADIES CONTAGIEUSES. — CLOTURE DE LA SECTION.

Dans le *Compte rendu* de 1885 (p. LI), nous disions que le règlement des mémoires des entrepreneurs était suffisamment avancé pour qu'on pût être assuré d'avoir près de 200.000 fr. à employer à la continuation de la section et nous exprimions l'espoir que l'année 1886 ne se terminerait pas sans voir la section des enfants, pourvue des deux derniers organes qui lui sont indispensables : le *pavillon d'isolement pour les maladies contagieuses* et le *pavillon des cellules*. Bien qu'il ne s'agît là que de constructions relativement peu importantes par rapport à l'œuvre réalisée, nous n'avons obtenu qu'une demi satisfaction : seul, le *pavillon d'isolement* a été édifié. Voici l'exposé sommaire des démarches et des formalités à la suite desquelles cette affaire a été résolue.

5 *janvier* 1886 : Sachant qu'il restait un disponible sur le crédit de 1.540.000 fr. voté par le Conseil municipal, nous avons écrit à M. le Directeur de l'Assistance publique pour le prier de l'affecter à la construction du pavillon d'isolement seul, ou de ce pavillon et des cellules si cela était possible. — 19 et 26 *janvier* : Nouvelles réclamations. — 18 *mars* : lettre à M. Alphand pour lui demander de faire examiner le projet envoyé par l'administration de l'Assistance publique. — 23 *avril* : vote favorable du Conseil. — Lettres à M. le Préfet de la Seine pour le prier de faire remplir prompte-

Digitized by Google

ment les formalités administratives et donner les autorisations nécessaires. — 14 *mai* : M. Peyron ordonne l'exécution des travaux du pavillon d'isolement qui ont commencé quelques jours après. Bien qu'il restât encore, au 31 décembre, différents travaux d'intérieur à exécuter, nous avons cru devoir placer la description de ce pavillon dans le *Compte rendu* de 1886.

Le *pavillon d'isolement* de la nouvelle section des enfants idiots et épileptiques de Bicêtre, est situé à l'extrémité nord-ouest de l'emplacement occupé par les *services de jour* (ateliers, gymnase, réfectoires, écoles, bains, etc.) et par les quatre premiers bâtiments de *dortoirs* et le *bâtiment des gâteux invalides*. Il se trouve à la partie inférieure du terrain affecté à cette section, quoique cependant à une altitude encore très élevée et supérieure à la route stratégique qui contourne l'hospice à cet endroit.

Il est complètement isolé des autres constructions, mais cependant à proximité du bâtiment des enfants gâteux invalides et dément épileptiques, ainsi que de l'infirmerie qui en est distante d'une vingtaine de mètres. Il est orienté de l'est à l'ouest de même que tous les autres bâtiments de la section.

L'*infirmerie*, le *bâtiment des gâteux invalides*, le *pavillon des contagieux*, auxquels viendra sans doute s'adjoindre prochainement le *pavillon des cellules*, si l'Administration actuelle de l'Assistance publique y met la bonne volonté sur laquelle nous croyons pouvoir compter, constituent, en quelque sorte, l'*hôpital de la section*.

Le mode de construction du pavillon d'isolement est le même que celui de tous les autres bâtiments de la section; le soubassement est en meulière et l'étage destiné aux malades, édifié en fer et briques, est couvert en tuiles à emboîtements. Par le fait de la déclivité très grande du sol, la partie nord de l'étage en soubassement a été distribuée de manière à former six chambres avec dépendances pour le logement du personnel, afin de s'opposer aussi complè-

Digitized by Google

tement que possible à la propagation des maladies contagieuses. La partie centrale de cet étage renferme, du côté de l'entrée, l'escalier d'accès au service. En arrière de l'escalier, largement ouvert sur la cour, se trouvent le *caveau des calorifères* et le *caveau du linge sale*, qui s'ouvre extérieurement du côté de l'ouest. Le côté gauche de ce soubassement est utilisé mi-partie comme réfectoire, mi-partie comme école et comme préau couvert pour les enfants teigneux.

Le service des malades, qui, par suite de la déclivité du sol, est pour ainsi dire au premier étage, se divise, comme le fait voir la *figure* 1, en deux moitiés absolument distinctes et semblables, séparées par une partie centrale qui comprend la cage de l'escalier, le cabinet de la surveillante (façade Est), l'office avec une baignoire, et, de chaque côté de celle-ci, les cabinets d'aisance et les vidoirs (*fig.* 1, *c*). Un grand couloir longitudinal, interrompu au centre par le cabinet de la surveillante, se termine, à chaque extrémité, par une large fenêtre. Sur son côté Ouest, existent, à gauche et à droite, deux dortoirs de chacun cinq lits. Sur le côté Est, à gauche et à droite de l'escalier, se trouvent trois chambres à un lit, qui n'ont d'ouverture que sur une galerie saillante, couverte en vitrage, et qui règne sur toute la face Est du pavillon, de manière à obtenir l'isolement le plus complet (*fig.* 1 et 2). Par une disposition spéciale, le vitrage de cette galerie, tout en offrant un abri suffisant, n'entrave pas l'aération des chambres.

Nous devons faire remarquer qu'en vue de permettre la surveillance la plus parfaite, toutes les cloisons de distribution sont en vitrage, sauf celles qui limitent en deux sens les cabinets d'aisance (*fig.* 1, *wc.*), de telle sorte que, de son cabinet, la surveillante peut voir ce qui se passe dans toutes les localités dont se compose le service.

Le plafond des dortoirs et des chambres des malades, ainsi que les parois autres que les cloisons vitrées, sont stucées; les angles sont arrondis et le sol est carrelé en grès

Digitized by Google

cérame, pour que les lavages effectués soient aussi efficaces que possible. Dans chaque chambre et dans chaque salle,

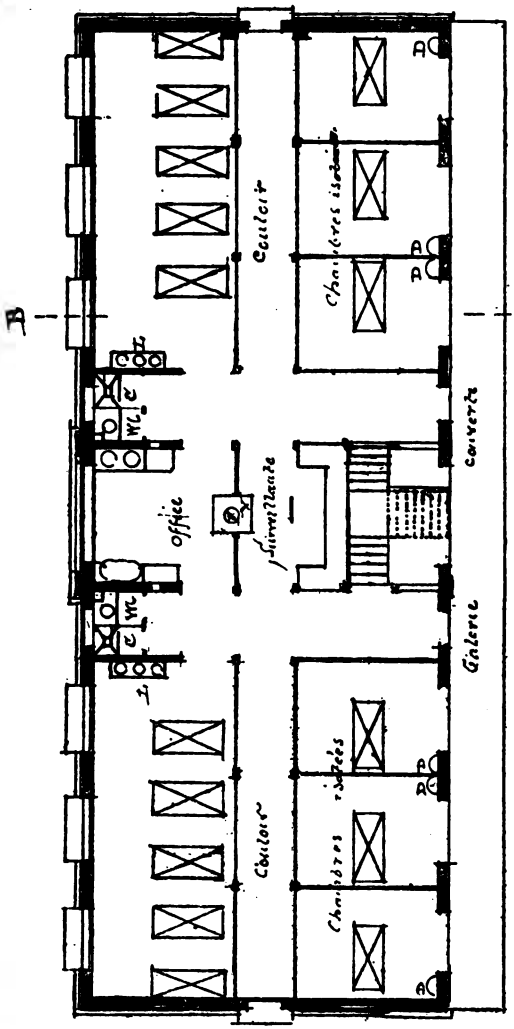

Fig. 1. — Pavillon d'isolement : Plan.

il y a, sur le sol, une bonde mobile pour l'évacuation des eaux, après les lavages.

Digitized by Google

Le *chauffage* des salles et des chambres est assuré à l'aide de deux calorifères jumeaux, construits en sous-sol,

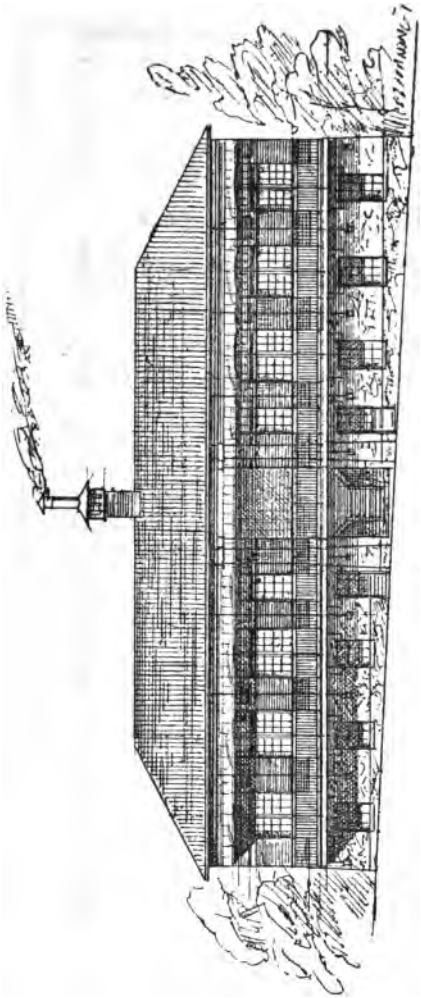

Fig. 2. — Pavillon d'isolement : Façade.

comme nous l'avons dit plus haut, afin de ne chauffer que la moitié seulement du service, si le nombre des malades n'exige pas davantage.

Digitized by Google

La *ventilation* se fait par des prises d'air placées en nombre convenable dans chaque pièce, et qui aboutissent à un grand coffre central vertical (*fig.* 1, *v.*) dans lequel passe le tuyau de fumée (*fig.* 1, *f.*) du fourneau d'office. Une couronne de becs de gaz, placée dans ce coffre, permet d'activer le tirage et, par suite, d'augmenter le renouvellement de l'air, dans les chambres et dans les salles. La ventilation se fait encore par les impostes à soufflet des fenêtres.

Les dortoirs à cinq lits sont pourvus d'un lavabo en marbre, composé de trois cuvettes à bascule, en porcelaine, avec robinet, cuvette d'évacuation, syphon, etc. (*fig.* 1, L, L). Chaque chambre isolée renferme une cuvette fixe, en faïence, avec robinet d'alimentation à clef. (Cette précaution était indispensable en raison de la catégorie spéciale des malades de la section). Le système d'évacuation est muni d'un syphon. (*Fig.* 1, D, D.)

L'*office* renferme le fourneau, servant en même temps à chauffer l'eau de la baignoire, qui est mobile, et peut être transportée, le cas échéant, auprès du lit des malades. L'office contient aussi une pierre d'évier, une armoire, etc.

Le *linge sale* est jeté dans un caveau spécial, par deux ouvertures placées près des cabinets d'aisances et aussi loin que possible de l'habitation des malades. Le sol de ce caveau et la partie inférieure des murs sont revêtus en ciment pour en rendre le lavage facile. Le linge est reçu dans un bassin en maçonnerie rempli d'eau phéniquée. Ce caveau est ventilé d'une façon permanente, par un conduit s'élevant au-dessus du toit. Un *réservoir* spécial, d'une contenance de 3.000 litres, reçoit les eaux destinées au service et tous les conduits de distribution partent de ce réservoir. Les différentes parties de ce pavillon sont éclairées au *gaz*. — La *figure* 3 représente la coupe du bâtiment suivant la ligne A B du plan.

Le nombre total des lits est de 22. En cas de nécessité, il

Digitized by Google

pourra être porté à 24 (1). Les chambres isolées ont un cube d'air de 48 mètres, les dortoirs tout près de 150 mètres, soit 25 mètres cubes par lit.

Les infirmières prendront leurs repas dans l'office et n'auront aucune communication régulière avec le personnel des autres parties de la section. C'est par ce pavillon que devra se terminer la visite médicale.

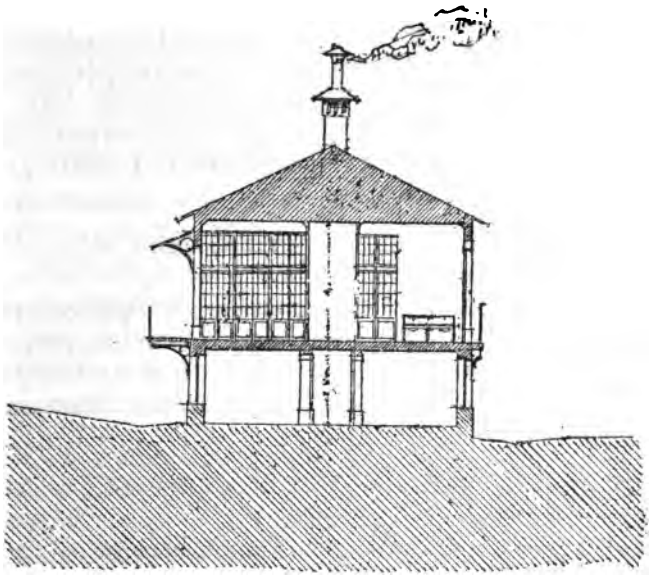

Fig. 3. — Coupe sur la ligne A B du plan (*fig.* 1).

Le *crédit* autorisé se montait à 106.660 fr. Le total des mémoires en demande sera, à peu de chose près, de 95.000 fr. et, après révision, ces mémoires descendront à environ 85.000. En outre, les travaux de *consolidation du sol*, qui correspond à d'anciennes carrières, ont été réglés

(1) Six lits dans chaque dortoir, soit 12; 6 lits dans les chambres; 6 lits pour le personnel. Le cube d'air des chambres du personnel est de 32 m. c.

Digitized by Google

à 3.195 fr. Les travaux de construction ont nécessité le forage de 4 puits placés sous les points les plus exposés du mur extérieur. Ces puits ont été remplis de béton, et, à leur base dans la carrière, on a fait des enrochements pour soutenir le toit de cette carrière. De plus, et dans le même but, vu la mauvaise nature du sol et les nombreux fontis qui s'y produisaient, on a dû faire huit piliers en maçonnerie et quelques bourrages qui ont exigé près de deux mois à cause de l'état des anciennes carrières existant à cet endroit. Ces travaux extraordinaires expliquent le prix relativement élevé du pavillon d'isolement. Le *plan* de ce pavillon a été conçu d'un commun accord entre M. Gallois, architecte, M. Imard, inspecteur général et nous.

Nous ajouterons que la séparation entre la nouvelle section et le Marais de l'hospice a été établie à l'aide d'une clôture de 2^{m} 50 de hauteur en grillage avec montants en fer. Cette clôture simple, économique, est suffisante pour empêcher les évasions et ne nuit en rien à la vue des malades sur le vaste jardin maraîcher contigu à la section.

Digitized by Google

V.

AMÉLIORATIONS DIVERSES DANS L'ANCIENNE SECTION DES ADULTES.—SÉPARATION DES ENFANTS ET DES ADULTES.

Nous avons vu plus haut que nous avions espéré voir séparer la 3e section, composée d'enfants et d'adultes, en deux sections pour le commencement de l'année. Des difficultés inattendues ayant surgi, nous avons réclamé et obtenu, ainsi que nous l'avons déjà dit, un second interne titulaire et un second interne provisoire, puis un second surveillant et un second sous-surveillant. Ces nominations constituaient une sérieuse amélioration; c'était, en outre, une bonne préparation à la division du service. Aussi avons-nous pu faire face, sans trop de difficulté, aux obligations du service et profité du transfert des enfants dans la nouvelle section pour faire réaliser dans le quartier des adultes plusieurs des améliorations réclamées depuis longtemps, tant par nos prédécesseurs dans le service que par nous au Conseil général.

Le rez-de-chaussée du *Pavillon de la Force* — qui composait autrefois toute la section — comprend, ainsi que nous l'avons indiqué naguère (1): le cabinet du surveillant, les lavabos, les escaliers, puis le *chauffoir* et un *dortoir*. Nous avons profité de ce que les enfants abandonnaient le 1er étage: 1° pour faire descendre à cet étage l'*infirmerie des adultes* qui était au second; — 2° pour évacuer le dortoir du rez-de-chaussée et installer les malades dans l'ancienne infirmerie du 2e étage. Quant au dortoir du rez-de-chaussée devenu

(1) Voir *Compte rendu pour* 1880, p. 14.

Digitized by Google

libre, nous l'avons fait diviser en deux parties. Dans la première, on a aménagé *quatre cellules*, dont le service était autrefois absolument dépourvu, ce qui obligeait ou à faire usage de la camisole, à notre vif regret, ou à envoyer les malades soit à la Sûreté, soit dans le quartier des cellules de la 1re et de la 2e section, pratique détestable.

La seconde partie du dortoir, contiguë à l'ancien chauffoir, dont nous avons signalé l'insuffisance notoire (1), a été affectée à une *salle de réunion* pour les malades tranquilles, en particulier les déments et quelques idiots ou imbéciles épileptiques, sans cesse en butte aux taquineries et même aux mauvais traitements des épileptiques.

La salle qui servait de *réfectoire des enfants* a été transformée en *réfectoire* pour les *adultes épileptiques*, *déments*, *gâteux* qui, auparavant, prenaient leurs repas dans l'infirmerie des adultes. Grâce à ces mesures, les déments épileptiques ayant une salle de réunion et un réfectoire, n'encombrent plus l'infirmerie pendant le jour. Malheureusement, par suite de la disposition des locaux, on est obligé de les faire coucher dans l'infirmerie. Peut-être pourrait-on diviser la grande salle qui sert d'infirmerie dans le sens longitudinal, ce qui serait d'autant plus facile qu'il y a, à l'une des extrémités, deux portes correspondant chacune à un escalier (2).

L'*ancienne école* des enfants a été nettoyée, repeinte

(1) *Compte rendu pour* 1880, p. 14, etc..

(2) Cette salle est coupée transversalement par une cloison située aux 3/4 de sa longueur. Les deux petites salles qu'elle limiterait avec le prolongement de la cloison longitudinale pourraient être affectées : celle qui répond à l'infirmerie en un réfectoire ou salle de réunion pour les convalescents de l'infirmerie, l'autre en un service de propreté pour les déments gâteux, analogue à celui du service des enfants gâteux. On pourrait aussi donner comme préau à ces malades le jardin, dit de l'Infirmerie, qui est inutilisé.

Digitized by Google

et transformée en *école primaire pour les infirmiers et les infirmières.*

Lorsque nous avons eu notre instituteur adjoint, nous en avons profité pour essayer d'organiser — ou mieux de réorganiser — une école pour les adultes épileptiques. Tous les jours, à partir du 16 mars, l'instituteur adjoint a fait une heure d'école dans la petite salle de la bibliothèque (1). Le nombre des malades qui ont fréquenté l'école a varié de 19 à 28 (2).

La vigilance, l'activité et le dévouement du surveillant des adultes, M. Langlet, nous ont permis de faire travailler un plus grand nombre de malades que par le passé. Le relevé mensuel du nombre des travailleurs est instructif: avril, 80 ; mai, 83 ; juin, 88 ; juillet, 96 ; août, 99 ; septembre, 100 ; octobre, 86 ; novembre, 75 et décembre, 69, sur une population qui a varié de 150 à 155. Voici à quelles occupations étaient utilisés les malades travailleurs durant le mois d'août :

5	malades à la	menuiserie.	Ateliers des Enfants.
3	—	serrurerie.	
3	—	cordonnerie.	
2	—	couture.	
1	—	menuiserie.	Ateliers de l'hospice.
6	—	cordonnerie.	
5	—	couture.	
1	—	sellerie.	
1	—	tonnellerie,	
35	—	buanderie.	
6	—	chantier au bois.	
26	—	jardin maraicher.	
1	—	vacherie.	
1	—	service de l'architecte.	
3	—	— de la salubrité.	

(1) Voir le *Compte rendu pour* 1880, p. XIV.

(2) Nous avons dit que 12 adultes, venant de la section des enfants, avaient continué à recevoir l'enseignement professionnel ; — que la plupart suivaient l'enseignement de l'instituteur adjoint dans la section des adultes. — Nous ajouterons qu'une dizaine ont participé régulièrement aux exercices de gymnastique. C'était des mesures qui nous permettaient de compléter leur instruction. Or, leur nombre ira en augmentant et il deviendra difficile de conti-

Digitized by Google

Ces résultats remarquables montrent dans quelle proportion considérable il est possible d'utiliser les malades lorsqu'on a le concours dévoué d'un surveillant habile. M. Langlet, d'ailleurs, a rendu encore d'autres services: pendant presque toute l'année, il a exercé ses infirmiers aux pansements, aux bandages, à faire les cahiers de visite, les feuilles de vivres, le mouvement de la population, etc.

Nous signalerons encore, parmi les améliorations réalisées dans le service des adultes, l'adjonction de différents meubles fabriqués par les enfants (buffet pour le réfectoire, casier pour les observations, vitrine pour les instruments, etc., etc.); — le *nettoyage* et la *peinture de toutes les salles*, des *bains*, des *réfectoires*, des *escaliers*, etc. Aussi, lorsque le 1er février 1887 nous avons cédé le service des adultes à notre successeur, M. le Dr Ch. Féré, était-il dans des conditions aussi parfaites que possible et bien différentes de celles dans lesquelles nous l'avions trouvé en octobre 1879.

Là finirait notre compte rendu si nous ne croyions utile, à propos d'un incident pénible, survenu entre M. Féré et nous, de rappeler tout ce que nous avons fait pour obtenir la *séparation des épileptiques adultes des enfants* et partant la *création d'une nouvelle place de médecin à Bicêtre*.

L'amitié qui nous unissait de longue date à M. Féré nous avait inspiré le désir non seulement de lui laisser le service dans de bonnes conditions matérielles, mais encore de lui faciliter la connaissance rapide des malades en mettant nos observations à sa disposition, en lui donnant le tableau complet des malades, avec le diagnostic, les traitements, etc., et, en particulier, la liste

---

nuer. Il en résulte par conséquent la nécessité de songer à la création d'un *asile pour les idiots* ADULTES *des deux sexes*, pourvu d'une école et d'ateliers.

Digitized by Google

des malades pouvant être renvoyés prochainement, susceptibles d'être placés soit dans les autres sections d'aliénés (imbéciles ou idiots n'ayant plus d'accès), soit dans l'une des divisions de l'hospice (malades n'ayant plus d'accès mais étant atteints d'infirmités les mettant hors d'état de gagner leur vie au dehors).

Grâce à ces précautions et aussi à ce fait que nous n'avions pas voulu combler les vacances de lits qui s'étaient produites dans les dernières semaines (huit), M. Féré était assuré d'avoir successivement, dans le courant de l'année, un nombre convenable de nouveaux malades. Ce travail, joint aux certificats semestriels de plus de 400 malades, nous avait pris plus de temps que nous ne le pensions, et nous n'avions pu terminer l'examen d'une partie des adultes, les 72 *épileptiques dits non aliénés*. Nous étions persuadé que rien ne s'opposerait à ce que nous examinions une dernière fois ces malades, que nous suivions depuis des années (beaucoup depuis 1879), afin de nous assurer que leur observation était en ordre et constater pour la plupart les effets des traitements auxquels ils étaient soumis. Nous en avons prévenu M. Féré *en lui demandant la permission de les voir* UNE DERNIÈRE FOIS. Il accéda à notre supplique ; mais quand, le surlendemain, nous avons demandé qu'on nous amenât la première série, il nous a été répondu que, auparavant, M. Féré désirait en causer avec nous. Nous nous sommes rendu auprès de notre successeur dans le service. M. Féré nous a déclaré qu'il refusait absolument de nous laisser voir ses malades ; que nous avions eu assez de temps pour les examiner, puisque, suivant lui, nous avions tout fait *pour retarder la division de notre service*. Après lui avoir répété qu'il s'agissait d'un *dernier* examen, que nous n'avions pu faire, parce que nous avions cherché à lui être agréable en lui préparant un tableau exact des épileptiques aliénés, — que nous voulions compléter d'ailleurs en passant la revue des épileptiques non aliénés, nous

Digitized by Google

avons exprimé notre surprise de l'accusation qu'il portait contre nous d'avoir retardé le dédoublement du service et, à l'appui, nous lui avons rappelé nos efforts répétés pour hâter la solution. Cet incident ayant été rendu public et présenté sous un jour inexact, nous nous trouvons dans la nécessité de citer des documents qui démontreront que notre conduite a été absolument loyale et exempte de toute critique.

L'extrait suivant du *procès-verbal* de la séance du 8 avril 1886 de la Commission de surveillance des asiles (p. 84-85), relatant la visite de la Commission à l'hospice de Bicêtre, résume très bien tout ce qui avait été fait, jusqu'à cette date, au point de vue qui nous occupe.

« A la sortie de la troisième section confiée à ses soins (Epileptiques adultes et enfants), M. le Dr Bourneville rappelle que la construction de la Nouvelle section, réclamée par le Conseil général, est due entièrement au Conseil municipal ; que les deux conseils ont décidé, par des votes réitérés (1) que, lorsque la section des enfants serait édifiée, il y aurait lieu de la confier à un médecin et de confier l'ancienne section à un autre médecin. Au mois de décembre dernier le Conseil municipal, sur la proposition de M. le Dr Robinet (2), a invité l'administration de l'Assistance publique à se conformer à ces votes et à procéder à bref délai, par le concours, à la nomination d'un nouveau médecin. M. le directeur de l'Assistance a soumis la question à son Conseil de surveillance qui a déclaré, sans avoir daigné visiter le service et se rendre un compte exact de la situation, qu'il n'y avait pas lieu de faire la division réclamée par le Conseil municipal et le Conseil général (3). M. le Dr Bourneville pense que la visite de ce jour aura permis aux membres de l'Administration, qui, eux, se sont dérangés,

(1) Tous ces votes ont été exprimés sur notre proposition (voir nos *Rapports sur le budget des asiles* de 1878 à 1883).

(2) Nous avions écrit à notre ami M. G. Robinet pour appeler son attention sur ce fait (21 décembre 1885). Nous avons adressé, sur le même objet, trois lettres à M. Peyron (5, 23, 26 janvier 1886) ; — une nouvelle à M. G. Robinet (24 janvier 1886) et une à M. Goupy (26 janvier 1886) en leur qualité de membres du Conseil de surveillance.

(3) Ce sont MM. E. Ferry et Moutard-Martin qui ont fait prévaloir cette opinion.

Digitized by Google

de constater que la distance qui sépare les bâtiments des adultes de l'infirmerie des enfants, la multiplicité des occupations imposées au médecin par le service des enfants ; enfin, ce fait que M. le Dr Bourneville a 463 lits, dont 425 sont occupés, alors que ses deux collègues réunis n'en ont que 477 ; toutes ces circonstances ont permis à tous d'apprécier le bien fondé de la décision des deux Conseils élus ; ils sont par conséquent tout à fait en mesure de renseigner exactement M. le préfet de la Seine sur l'urgence qu'il y a *à séparer la 3e section en deux, et de procéder à bref délai au concours pour la nomination d'un cinquième médecin aliéniste à Bicêtre.* »

Peu après cette visite, et à notre prière, notre ami, M. G. Robinet, a soulevé de nouveau la question du dédoublement de notre service devant le Conseil de surveillance (1) qui s'est rendu, cette fois, aux raisons données et par M. Robinet et par M. Peyron, directeur de l'Assistance publique (2). Un arrêté conforme, c'est-à-dire dédoublant notre service, a été rédigé et envoyé le 31 juillet 1886 à la signature de M. le Préfet de la Seine. Nous en avons mis la copie sous les yeux de M. Féré dès le mois d'août. Nous sommes intervenu à la préfecture de la Seine pour que cet arrêté fut vite approuvé par M. le Préfet et reçut une exécution immédiate. L'arrêté fut signé le 6 septembre 1886.

Depuis, en maintes circonstances, nous avons invité M. le Directeur de Bicêtre et M. Imard à rappeler à l'Administration la nécessité de procéder à l'exécution de cet arrêté et, en dernier lieu, le 28 décembre 1886, en présence de M. le Dr Séglas, médecin suppléant de Bicêtre, allant même jusqu'à déclarer que, à partir du 1er février, époque du changement des internes, nous refuserions de faire le service des adultes s'il ne nous était donné satisfaction. Quelques jours plus tard,

(1) *Procès-verbal du Conseil de surveillance*, 1886, 20 mai, p. 4.
(2) *Procès-verbal*, 1886, 22 juillet, p. 11.

Digitized by Google

avant même que sa nomination ne fut signée) (1) (27 janvier) M. le Dr Féré recevait l'avis qu'il pouvait prendre possession du service des épileptiques adultes de Bicêtre. Voilà ce que nous avons fait et il est bien évident que si nous avions eu l'idée de conserver les deux services qui comptaient ensemble, le 31 décembre dernier, 475 malades, nous n'avions qu'à nous désintéresser de la question après le vote défavorable du Conseil de surveillance.

---

(1) En effet, ce n'est que le 31 janvier 1887 que M. le Directeur de l'Assistance publique a adressé à M. le Préfet de la Seine un rapport dans lequel il lui demandait de présenter au Ministre de l'intérieur M. le Dr Féré comme médecin du quartier des aliénés de Bicêtre. L'arrêté ministériel a été signé le 4 mars 1887 par M. Goblet. Le 24 mars l'Administration de l'Assistance publique informait M. le Dr Féré qui a pris rang à partir du 1er février.

Digitized by Google

DEUXIÈME PARTIE

Clinique

Digitized by Google

Digitized by Google

I

De l'Idiotie

Compliquée de cachexie pachydermique

(IDIOTIE CRÉTINOÏDE)[1];

Par BOURNEVILLE et P. BRICON.

Parmi les formes déjà nombreuses que l'on peut distinguer dans l'idiotie, l'une des plus curieuses et des moins connues est assurément celle qui a été désignée par quelques auteurs anglais, entre autres par MM. Fletcher Beach et Ireland, sous le nom d'*idiotie crétinoïde* et que, nous fondant sur la découverte d'une maladie nouvelle, le *myxœdème* ou *cachexie pachydermique*, nous proposons de désigner sous le nom d'*idiotie avec cachexie pachydermique*.

Les cas authentiques que nous avons recueillis — et peut-être y en a-t-il qui nous ont échappé — sont assez rares et plus rares encore sont ceux dans lesquels l'autopsie a été pratiquée. Ceux-ci se réduisent, en effet, à sept, et, fait capital, dans les cinq seuls cas où les organes du cou ont été l'objet d'une recherche anatomique on a relevé l'*absence de la glande thyroïde*. D'où il suit, d'après ces faits, qu'il paraît y avoir une

[1] Cette étude sur l'idiotie crétinoïde est un extrait revu et complété du mémoire présenté par l'un de nous en décembre 1885 à la *Société médico-psychologique* pour le prix Belhomme relatif *à l'idiotie et de préférence aux lésions des centres nerveux dans l'idiotie.*

Digitized by Google

relation évidente entre l'absence de cette glande et l'existence du myxœdème, ou de la cachexie pachydermique. Ce qui ajoute encore de l'intérêt à ces constatations, c'est que, chez un certain nombre d'individus ayant subi la thyroïdectomie totale, on a vu se produire un myxœdème opératoire[1].

La physiologie expérimentale, ainsi que cela résulte des expériences de M. Horsley, vient également appuyer la corrélation entre l'absence de la glande thyroïde et l'existence de la cachexie pachydermique décelée par la clinique et l'anatomie pathologique.

Nous sommes donc amenés, naturellement, à diviser notre travail en deux parties : la première sera consacrée à l'exposé des observations d'idiotie avec cachexie pachydermique ; la deuxième, à l'examen des cas d'extirpation de la glande thyroïde, suivie de cachexie pachydermique.

I. — IDIOTIE AVEC CACHEXIE PACHYDERMIQUE

Les deux premières observations en date, et non les moins intéressantes, sont dues à Curling : nous les traduisons textuellement.

Observation I. — *Aspect crétinoïde. — Gonflements sur les parties latérales du cou et en avant des aisselles. — Persistance des fontanelles. — Erysipèle. — Phlegmon de la cuisse. — Mort.*

Autopsie. — Composition et texture des gonflements. — Absence de corps thyroïde.

En *juillet* 1849, le Dr Litle, dit Curling, m'invita à examiner un

[1] D'après les faits qui nous ont été communiqués par M. J. Reverdin, ce myxœdème aurait une allure particulière et tendrait à s'atténuer; l'un de nous a pu voir à Genève une des malades de M. Reverdin chez laquelle, à part une certaine lenteur corporelle et intellectuelle, on ne retrouvait plus les autres symptômes de la cachexie pachydermique.

Digitized by Google

malade, qu'il considérait comme un crétin, à l'asile des idiots de Highgate et d'examiner plusieurs gonflements situés de chaque côté du cou, dont la nature était douteuse, mais que l'on croyait devoir attribuer à une hypertrophie de la glande thyroïde ou des ganglions lymphatiques. L'enfant, âgée de dix ans, était née à Lancashire; elle était grosse, rabougrie, mesurait deux pieds six pouces (63 c. 54); son corps était épais, ses membres disproportionnellement larges et longs. Les membres et le dos étaient poilus. La *tête* était grosse; les *fontanelles n'étaient pas fermées*. Le front était plat. L'expression était désagréable et celle d'une idiote. La bouche était large, la langue épaisse et protubérante.

De chaque côté du cou, en dehors des muscles sterno-cleïdo-mastoïdiens, il existait deux gonflements sensiblement symétriques qui donnaient à la palpation une sensation molle, pâteuse, dépourvue d'élasticité. Des gonflements semblables, mais plus petits et moins difformes, existaient en avant des aisselles. On ne constatait aucun gonflement au devant du cou et *la glande thyroïde ne pouvait être trouvée à la palpation*. L'enfant ne marchait que très peu et ne pouvait aller de chaise en chaise qu'avec l'assistance d'une autre personne. La parole était nulle, mais l'enfant reconnaissait ses parents et manifestait quelques signes de volonté; elle cherchait à se faire asseoir sur les genoux du médecin résident et s'y aidait elle-même. Durant son séjour à l'asile, elle fut atteinte d'un premier *érysipèle;* son intelligence parut plus développée à la suite de cette affection [1]. Soignée ensuite pour un *phlegmon* considérable de la cuisse, phlegmon qui suppura fortement durant plusieurs semaines, elle fut de nouveau atteinte, après la guérison de la plaie, d'un nouvel *érysipèle* accompagné de *glossite* et de *stomatite*. Elle mourut dans le marasme six mois après le début de la maladie et environ quinze mois après son entrée à l'asile.

Autopsie (vingt-quatre heures après le décès, faite par M. Callaway). — Le corps était très émacié. Les gonflements cervicaux avaient beaucoup diminué de volume; ils étaient composés de graisse et occupaient le triangle postérieur de chaque côté du cou; ils s'enfonçaient en bas sous les clavicules, remplissaient les aisselles et pouvaient être suivis jusque sous les muscles sous-scapulaires et vers l'angle inférieur de l'omoplate; ils n'étaient pas enkystés. La graisse qui les composait paraissait, au microscope, formée de tissu connectif et de cellules adipeuses. *Il n'y avait pas la plus légère trace de glande thyroïde* [2].

[1] On verra que Th..., dont nous rapportons l'observation plus loin, fut également atteint d'érysipèle, mais son état intellectuel ne parut nullement modifié par cette maladie intercurrente.

[2] Voir plus loin les observations de Th... et de Gra...

Digitized by Google

Observation II. — *Idiotie. — Gonflements anormaux de la région cervicale. — Convulsions. — Mort.*

Autopsie. — Composition des gonflements cervicaux. — Absence de glande thyroïde.

En 1849, on m'adressa un enfant de six mois pour quelques *gonflements* anormaux de la région cervicale. Les parents étaient sains; la mère, âgée de vingt-huit ans, avait eu une autre enfant. Cette enfant était forte, elle présentait une expression marquée d'idiotie; la face était large, le front fuyant et la tête petite. La langue large pendait en dehors de la bouche. De chaque côté du cou, en dehors des muscles sterno-cleïdo-mastoïdiens, il existait deux *gonflements* symétriques, obliques de forme ovale, durs au toucher et dépourvus d'élasticité. Ils s'étendaient des bords du trapèze au milieu des clavicules. Je fus frappé de la ressemblance de ce cas avec celui du crétin de Highgate. La mère me dit que l'enfant était inhabile à se servir de ses membres inférieurs, qu'elle n'était pas aussi forte que son autre enfant. Elle tomba malade quelque temps après, refusa toute nourriture, et mourut dans les *convulsions* le 7 décembre 1849.

Autopsie. — Le *cerveau* ne présentait d'autres anomalies qu'un *arrêt de développement des lobes antérieurs.* Malgré un examen très attentif de la région cervicale, *on ne trouva pas de glande thyroïde;* on ne put en découvrir aucune trace. Les gonflements cervicaux consistaient en amas superficiels et non enkystés de graisse lâchement unie aux parties environnantes.

M. Curling attribuait le *développement des boules graisseuses anormales à l'absence du corps thyroïde* et, par suite, à l'imperfection des processus d'assimilation. Il exprimait l'espoir que ces faits pourraient diriger les recherches futures sur les fonctions de la glande thyroïde. Ces deux cas sont, sans aucun doute, deux cas types d'*idiotie crétinoïde,* ou mieux d'*idiotie compliquée de cachexie pachydermique avec absence du corps thyroïde.*

Vingt ans plus tard, M. Hilton Fagge[1] publiait dans les « *Medico-chirurgical Transactions* » de 1871 un autre cas de *cachexie pachydermique* chez un enfant *idiot.*

[1] Hilton Fagge. — *On sporadic cretinism, occuring in England* (p. 155).

Digitized by Google

Observation III. — *Idiotie avec arrêt de développement du corps et type crétineux de la face d'origine congénitale* (?). — *Pas de goître.* — *Tumeurs molles et mobiles de chaque côté du cou en dehors des muscles sterno-cléido-mastoïdiens.*

Edmond D..., âgé de huit ans, est entré le 26 novembre 1870 à l'hôpital des enfants malades Evelina (service de M. Fagge). Il avait déjà été vu à la consultation externe par le Dr Baxter. Le père et la mère étaient bien portants; sobres, ils menaient une vie régulière, et une enquête sérieuse n'a pu révéler d'excès de boisson soit habituels, soit même occasionnels. Leurs autres enfants étaient bien portants.

Fig. 1.

L'accouchement eut lieu au forceps. — A la naissance, l'enfant était fort; — il perça ses premières dents à deux ans; — il n'es-

Digitized by Google

saya de marcher pour la première fois qu'à trois ans et demi. — Pendant sa première enfance, on n'observa aucun autre phénomène anormal chez cet enfant. Mais, plus tard, sa mère s'aperçut qu'il voulait toujours s'asseoir où qu'il fût, et que, silencieux, il gardait souvent la même position plusieurs heures de suite. La croissance s'arrêta, et la mère prétend qu'il n'a pas grandi depuis deux ans et demi. Actuellement, quoique âgé de huit ans, il a l'apparence d'un enfant de deux à trois ans. Il pèse 25 livres (9^{kil},75) et mesure 2 pieds 7 pouces 3/4 (environ 0^{m},76). Il est tranquille; il s'assied et reste immobile à quelque place qu'on le mette. Il se tient rarement debout de son propre mouvement. Un air de contentement stupide le caractérise généralement; parfois sa face s'illumine d'un sourire passager. Depuis qu'il est habitué aux choses et aux personnes du service, il sourit toujours dès que l'on fait attention à lui; il sourit sans motifs si on le lui commande. Il parle peu et semble ne connaître que quelques mots; mais il nomme correctement divers objets qu'on lui présente. Il est propre et paraît susceptible d'affection (*Fig.* 1.)

La tête est grosse et ronde; la face large; les yeux sont très écartés; le nez à sa naissance est plat et large; son extrémité est relevée; les ouvertures des narines sont arrondies. La bouche est grande et ordinairement ouverte, mais il n'y a pas d'écoulement de salive. Les lèvres sont épaisses. L'enfant possède toutes ses dents de lait. La langue est de grandeur naturelle.

De chaque côté du cou, juste au-dessus des clavicules, il existe des gonflements mous, mobiles et dépourvus d'élasticité. Ces masses peuvent être attirées à une certaine distance en bas au-delà des clavicules, elles semblent faire corps avec les tissus sous-cutanés plutôt qu'avec les tissus sous-jacents. Il n'y a aucune prolongation de ces masses vers les aisselles.

Il n'existe pas de goître; on ne peut percevoir à la palpation *aucune trace de glande thyroïde.*

Le thorax est bien conformé. Les membres sont courts et gros; les tibias, quelque peu courbés, mais on ne constate pas d'épaississements rachitiques des épiphyses. Les mains et les doigts sont très larges, courts, épais; il en est de même des pieds et des orteils. La peau, sauf celle de la face, est rugueuse et présente par places des parties dures, de peu de dimension, de couleur brillante gris brun; les cheveux et les cils sont longs, noirs et abondants.

Telle est la troisième observation publiée sur l'idiotie crétinoïde; les symptômes se rapportent exactement à la cachexie pachydermique.

Digitized by Google

Le quatrième cas est dû à M. Fletcher Beach [1].

OBSERVATION IV. — *Crétinisme sporadique.* — ABSENCE DE GLANDE THYROÏDE.

Il s'agissait d'une enfant de quinze ans du poids de 11 kil. 530 (taille : 38 pouces (0 m. 78). Elle était très grasse ; la tête, aplatie au vertex, était très large latéralement (voir la *fig.* 2) : diamètre

Fig. 2.

longitudinal : 11 pouces (0 m. 23); — circonférence : 19 pouces) (0 m. 40). Les dents étaient régulières et bien conformées. L'enfant ne parlait presque pas; elle était d'un caractère enjoué, et se livrait avec plaisir à différents amusements.

Envoyée à l'école de l'asile, elle apprit l'alphabet, put épeler quelques mots de trois lettres et écrire deux lettres sous la dictée ; elle additionnait jusqu'à 5, comptait jusqu'à 50, multipliait par 2 jusqu'à 12 ; elle pouvait distinguer trois couleurs. Elle apprit un peu à ourler. Elle possédait donc une certaine intelligence. Elle était propre ; l'appétit et le sommeil étaient bons, elle avait été menstruée deux à trois fois.

A l'*autopsie* on constata que le *trou occipital* était plus petit qu'à

[1] Fletcher Beach. — *Notes of a case of sporadic cretinism with an account of the Autopsie (The Journal of mental Science*, vol. XXII, 1876, p. 261).

Digitized by Google

l'état normal; il présentait sur ses bords une petite saillie de forme circulaire. La suture sphéno-basilaire était encore cartilagineuse. Le *cerveau* pesait 34 onces (434 gr. 06). Les circonvolutions étaient très distinctes et grossières mesurant un demi-pouce de largeur. — A l'*examen histologique* d'une circonvolution on ne découvrit ni dégénérescence totale ni inflammation. Les vaisseaux étaient tortueux; la substance corticale était plus épaisse qu'à l'état normal.

Il n'y avait pas TRACES DE GLANDE THYROÏDE. Les *tumeurs graisseuses* cervicales n'étaient pas enkystées; elles se prolongeaient sous les sterno-cléïdo-mastoïdiens et les clavicules. (Voir *fig.* 3).

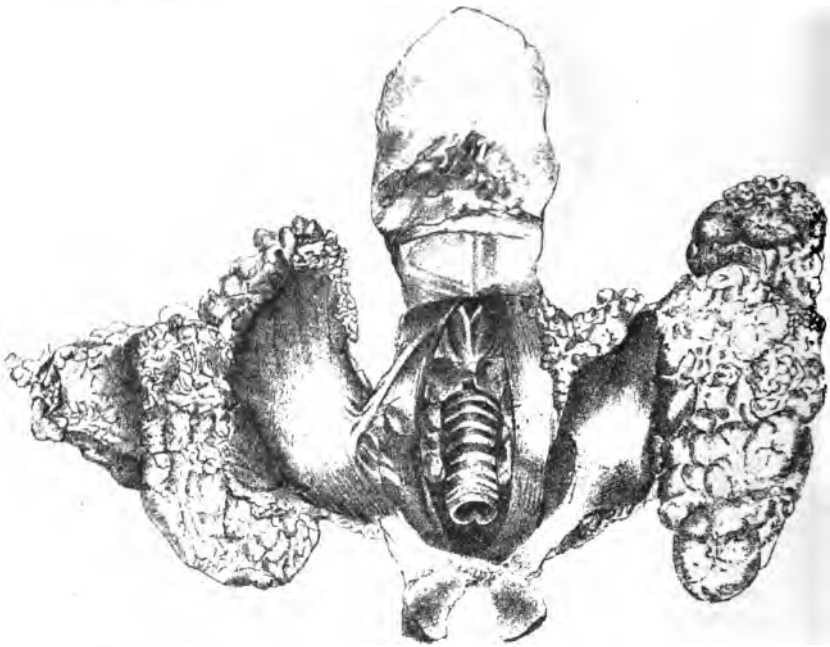

Fig. 3. — Figure montrant la trachée, la langue, l'absence de corps thyroïde, et les masses graisseuses.

Nous nous abstiendrons de consigner ici les autres cas d'autopsie de myxœdème parce qu'ils ne se rapportent pas au myxœdème congénital ou de la première enfance, le seul que nous voulons étudier dans

Digitized by Google

ce travail[1]. Nous donnons de suite les deux cas d'idiotie crétinoïde qu'il nous a été donné d'observer. De ces deux malades l'un Gr... est encore vivant, l'autre Th... Et le *Pacha*, a succombé il y a quelques mois.

Observation V. — *Père : incontinence nocturne d'urine jusqu'à dix-huit ans ; — Alcoolisme, colère, tuberculeux. — Tante paternelle tuberculeuse. — Mère migraineuse et tuberculeuse ; oncle maternel alcoolisme et suicide. — Frère et sœur un peu arriérés. — Etat crétinoide ; symptômes de cachexie pachydermique.*

Gr... (Emile), né le 13 avril 1858 à Strasbourg, est entré le 25 mars 1874 à l'hospice de Bicêtre. (Service de M. Bourneville.)

Renseignements fournis par une tante paternelle (12 mars 1880). —Père né à Strasbourg[2], mort en 1878 de la poitrine, à l'âge de quarante-neuf ans; s'était engagé à dix-sept ans, avait sa retraeit depuis un an dans la garde républicaine. Alcoolisme, absinthisme; se mettait souvent en colère; n'a jamais monté en grade; a pissé au lit jusqu'à dix-huit ans. [Son *père*, journalier aux champs, ne savait ni lire ni écrire; il était sobre, bien conformé et est mort d'une fluxion de poitrine; sa *mère*, de taille ordinaire est morte à soixante-quinze ans « de vieillesse ». Une *sœur* qui nous donne les renseignements est intelligente; une deuxième morte poitrinaire. Pas de nerveux ni de difformes, etc., dans la famille.]

Mère, née à Lille, morte en 1877, à trente-neuf ans, de tuberculose pulmonaire, très intelligente, de taille assez élevée, était sujette aux *migraines*. — [*Père* ? — *Mère* serait encore vivante et habiterait Lille; deux *frères*, l'un d'eux se serait jeté à l'eau à la suite d'*alcoolisme* et de chagrins; deux *sœurs* bien portantes. Pas de nerveux, ni de difformes dans la famille]. — Pas de consanguinité.

Cinq *enfants*: 1° Louis, vingt-deux ans, de taille élevée, peu intelligent, employé aux chemins de fer, pas de convulsions, a des migraines; — 2° notre malade; — 3° une fille de dix ans, grosse, *ne grandissant pas*, peu intelligente, n'a marché qu'à trois ans, pas de convulsions, a pissé au lit jusqu'à neuf ans et y pisse encore quelquefois; — 4° et 5° d'autres enfants morts, l'un du croup, l'autre de la rougeole.

[1] Les autopsies de cas de cachexie pachydermique ne sont du reste actuellement qu'au nombre de 13 : 2, de Curling (1850); 1, de Fletcher-Beach (1876); 1, de Charpentier; 1, de Bouchaud; 1, de Ball; 3, de Ord; 1, de Lloyd; 1, de Greenfield; 1, de Henrot; 1, de Brandes (1884). Ceux de Curling et de Fletcher-Beach, ceux de Charpentier, de Bouchaud, de Ball, et le nôtre appartiennent à des idiots crétinoïdes.

[2] Il y a quelques goîtreux à Strasbourg.

Digitized by Google

Notre malade, Gr... (Ernest), est né à Strasbourg le 13 avril 1858 où sa mère était allée faire ses couches, bien qu'*habitant Paris* depuis son mariage; la *grossesse* n'avait rien eu d'extraordinaire; né à terme. — A la naissance, il était gros, mais paraissait difforme; la tête surtout était « horrible à voir ». — Il a été élevé au biberon à Strasbourg et avait plus de quatre ans lorsqu'il a commencé à marcher; vers cette époque il eut la rougeole. Il est venu à Paris à l'âge de cinq ou six ans, et n'a pas été trop tardif à parler. Il a pissé assez tard au lit. Il n'est jamais allé à l'école, les autres enfants se moquaient de lui. Il restait à la caserne, faisait des commissions, car sa mémoire est bonne; il était assez affectueux, et se chagrinait facilement; il dormait bien et n'était pas peureux. Point de kleptomanie, de pyromanie, d'onanisme; ni de scrofulides.

1880. 17 *mars*. — *Tête* très volumineuse, le crâne est assez régulièrement conformé et symétrique; le front est bas, très large et semble se continuer directement avec la face. Les arcades sourcilières sont peu marquées et au dessous d'elles se trouve une encoche facilement perceptible.

	1880	1885	1886
Diamètre antéro-postérieur du crâne.	195 mill.	20	
— bi-pariétal.....	165 —	16,5	
Circonférence horizontale....	58 cent.	59	Mêmes
D'un tragus auriculaire à l'autre....	29 —	37	dimensions.[1]
De la partie supérieure d'une oreille à l'autre.....	31 —	32	

Face. — Pas d'asymétrie, mais aspect particulier et disposition spéciale des traits. D'une façon générale, la face est plate, les sourcils sont à peine saillants, les *yeux* sont petits, mais fendus latéralement, horizontaux comme des yeux de Chinois. Le *nez* est fortement camard, la bouche large, les lèvres épaisses. Les *oreilles* situées à la même hauteur sont symétriques et écartées du plan de la tête par leur partie supérieure.

Le lobule est rudimentaire et adhérent; la conque est normale et l'ourlet se prolonge sur tout le pourtour du pavillon avec un nodule normal.

Dents. — 1° Maxillaire supérieur : les dernières grosses molaires manquent des deux côtés, toutes les autres sont, en général, en très mauvais état. La première grosse molaire droite est cariée et la petite molaire a disparu. Du côté gauche, la première grosse molaire n'est plus représentée que par une racine, la seconde est cariée; 2° Maxillaire inférieur : à droite, la deuxième petite molaire manque, ainsi que la première grosse molaire; la deuxième est

[1] Les mesures sont plutôt un peu plus faibles, car Gr... a les cheveux coupés très ras.

Digitized by Google

cariée; la troisième est en voie d'apparition. A gauche, la deuxième petite molaire et la première grosse molaire manquent, la deuxième et la dernière sont cariées.

Fig. 4. — Cette figure représente trois cas d'idiotie : le premier (à gauche) avec goître, les autres accompagnés de cachexie pachydermique. — Le sujet de droite est Gr...

La voûte palatine est large, a sa profondeur habituelle, mais le voile du palais n'est pas symétrique, la luette est un peu reportée vers la gauche, l'arcade qui la sépare du pilier gauche est beaucoup plus étroite que l'arcade du côté droit.

Digitized by Google

Le *thorax* est constitué d'une façon particulière. Vu de face, on remarque que les dernières côtes forment, au niveau des hypochondres, une saillie marquée en dehors, la base de la poitrine est ainsi latéralement élargie; le sternum n'offre pas de saillie anormale, mais les attaches des côtes à cet os, surtout les plus inférieures, sont très saillantes; elles semblent s'articuler au sternum de la même manière que les clavicules.

La *colonne dorsale* au niveau de la base du thorax, forme une dépression très marquée; lorsque l'enfant est debout, il existe à ce niveau un sillon vertical assez profond pour contenir le doigt.

Membres. — Etant donnée la taille exiguë de Gr. . ($1^m,20$) les membres tant supérieurs qu'inférieurs sont réguliers, égaux, proportionnés, ainsi que le montrent les mensurations ci-après:

Longueur du bras mesurée de l'acromion à l'épicondyle, 19 cent.
Longueur de l'avant-bras de cet épicondyle à l'apophyse styloïde du radius, 19 cent.
Longueur de l'apophyse styloïde du radius à l'extrémité du médius, 15 cent.
Longueur de la cuisse, de l'épine iliaque antéro-supérieure au bord externe du plateau tibial, 35 cent. et demi.
Longueur de la jambe au bord extérieur du plateau tibial à la pointe de la malléole externe, 27 cent. et demi.
De la malléole externe à l'extrémité de l'orteil médian, 16 cent.

Gr... mange assez proprement, se sert de la cuiller, de la fourchette et du couteau; l'appétit est bon, les digestions sont normales, les selles régulières; il n'y a pas de vomissements.

Respiration et circulation. — Auscultation du poumon et du cœur normale. Pouls à 78 au moment de l'examen avec des inégalités très grandes, il n'est pas perceptible au niveau de la radiale, on ne le sent qu'au niveau de l'humérale.

La *peau* présente sur les membres et la plus grande partie du tronc des altérations qui rappellent un peu l'icthyose. Elle est rugueuse au toucher et couverte de fines squames épidermiques. Sa couleur générale est basanée. A la face, on remarque de très nombreuses taches de *lentigo*, principalement sur le nez et le front, ainsi que sur les paupières inférieures. Il n'existe aucune pigmentation ni des organes génitaux, ni du mamelon; pas de poils au pubis ou sous les aisselles. Les cheveux sont assez fournis. Ils sont durs, jaune rougeâtre, secs et gros. Ils descendent très bas sur le front; les sourcils sont à peine marqués, les cils fins et peu épais; pas le moindre poil de barbe bien que Gr... ait vingt-deux ans. On remarque, en outre, diverses *tuméfactions mollasses* semblables à de petits lipômes diffus (?). L'une d'elles est située à la partie droite de la base du cou, au niveau même de la clavi-

Digitized by Google

cule. Elle a le volume d'une petite orange, une consistance gélatiniforme et se déplace avec la peau; du côté gauche, il en existe une deuxième analogue à la première remontant en arrière jusqu'au bord antérieur du trapèze, mais moins volumineux que celle de droite. Au niveau du creux axillaire et sur la paroi thoracique, le tégument présente une disposition analogue.

Organes génitaux. — Le *testicule droit* est rendu au fond des bourses; il est de la grosseur d'une noisette. A gauche, le scrotum est vide, on sent à une certaine distance, dans le canal inguinal, une petite tumeur assez dure, mais non douloureuse à la pression qui paraît être le testicule droit. A droite, au-dessus du testicule, sur le trajet du cordon, on sent une tumeur du volume d'un œuf de pigeon sous laquelle bute ce testicule quand il remonte vers l'anneau (*hernie inguinale*). — La *verge* ne semble pas anormalement conformée; toutefois, il est impossible de découvrir le gland. Le prépuce est fort long, et, quand on essaie de le repousser en arrière, on détermine une vive douleur.

La *sensibilité* cutanée paraît normale dans ses différents modes.

Organes des sens. — Yeux normaux; pupilles régulières, iris jaune brun foncé et contractile; Gr... dit voir mieux de l'œil gauche que de l'œil droit. En effet, on remarque, sur la cornée de ce dernier, une petite tache d'*albugo* qui couvre la région inférieure de la pupille. Il raconte du reste qu'il aurait eu, à une époque qu'il ne peut préciser, une maladie de l'œil pour laquelle il serait resté dix-huit mois à l'hôpital des Enfants. Il connaît les couleurs. — Ouïe, odorat, goût normaux.

1880. *24 juin.* — Le caractère est d'une susceptibilité extrême : Gr... se considère comme un homme et ne tient plus aucun compte des observations, il se met facilement en colère; il demande à passer aux hommes, aux vieillards.

16 septembre. — Poids : 30 kilog. Taille : $1^m,20$.

Octobre. Vient à l'école depuis quatre ans; sous tous les rapports ses progrès sont presque nuls; n'a pas de mémoire, ne peut faire ni gymnastique, ni escrime.

21 septembre. — Ne vient à l'école que par contrainte et ne fait aucun progrès; il est convaincu qu'à son âge on doit lui laisser une entière liberté, ne sait pas encore lire, mais écrit un peu; stationnaire sous tous les rapports ; il est très frileux.

1881. *4 juillet.* — Gr... ne fait à l'école que des apparitions dont le résultat est nul au point de vue des progrès : à la gymnastique; il connaît maintenant tous les mouvements d'ensemble.

31 juillet. — *Poids* : 29 kilog. 900. *Taille*, $1^m,21$.

6 novembre. — Gr... a pris cette année régulièrement les douches, qu'il prenait et cessait alternativement depuis deux ans; et, tan-

Digitized by Google

dis qu'autrefois il essayait de s'échapper, maintenant il les prend seul. Il cherche à s'occuper un peu, aide au réfectoire à essuyer la vaisselle et semble un peu moins lourd : on supprime les douches.

28 *décembre.* — Nous voyons le frère et la sœur de Gr... le premier, qui a été soldat, a vingt-sept ans, mesure 1m,67, est élancé, intelligent; sa sœur est âgée de treize ans, mesure 1m,40, pèse 39k500; traits réguliers, elle est assez intelligente.

1882. 24 *janvier.* — A fait un peu de progrès en classe et en gymnastique. Lecture courante, mais peu intelligente, calcul et mémoire, néant. *Poids* : 31k700. *Taille* : 1m,21.

9 *mai.*— Lecture courante, mais peu expressive; calcul, ne connaît que l'addition et la soustraction; mémoire presque nulle, ne peut apprendre ni histoire, ni géographie ; a quelques notions très usuelles; en résumé, progrès peu appréciables ; il prend assez de plaisir à l'escrime, mais ne peut pas apprendre à danser. Il va à l'école une heure, matin et soir; le reste du temps, il est occupé au réfectoire à balayer et à laver la vaisselle.

Juin. — *Poids* : 31k800. *Taille* : 1m,22.

7 *juillet.* — Sorti en permission le 4, on lui a surpris, le 6, un flacon d'eau-de-vie que ses parents lui avaient donné.

25 *juillet.*— Les deux testicules sont dans le scrotum. Le gauche rentre facilement dans le canal inguinal; le droit ne peut pas rentrer par suite d'une *hernie* qui descend dans les bourses et est assez difficilement réductible. Les deux testicules sont gros comme des billes. Pas de poils au pubis.

7 *décembre.*— Le teint a une coloration *jaune cireux* de plus en plus prononcée; les paupières sont toujours légèrement bouffies. Gr.. a de la répugnance au mouvement, surtout à la marche; ainsi il n'aime pas les promenades, sauf celles où la voiture suit, ce qui semble indiquer une fatigue rapide.

1883. *Janvier.* — *Poids* : 33k100. *Taille* : 1m,23.

30 *juin.* — *Poids* : 33k300. *Taille* : 1m,23 fort.

1884. 16 *janvier.* — Entré à l'infirmerie pour des douleurs du côté de sa hernie (inguinale droite) et des douleurs aussi du côté opposé. La hernie paraît réductible. Bain d'une heure. *Soir* : T. R. 37°,7.

17 *janvier.* — Les douleurs ont disparu. T. R. 37°,5. — G... se plaint de tousser un peu; voix enrouée; rien à l'auscultation.

30 *janvier.* — *Poids* : 34 kilog. *Taille* : 1m23.

Juillet. — *Poids* : 34k500; *Taille* : 1m24.

1885. *Janvier.* — *Poids* : 35k250; — *Taille* : 1m24.

Juin. — *Poids* : 36k200; — *Taille* : 1m25.

16 *décembre.* — Il est procédé à un nouvel examen du malade.

La *peau* du cuir chevelu est sèche, couverte d'écailles brunâtres, principalement depuis le vertex jusqu'au voisinage du front qui

Digitized by Google

est ridé. Entre le tiers moyen du crâne, dans toute cette partie, les cheveux, un peu roux, sont plus clair-semés. Les sourcils sont noirs, larges, assez bien fournis; les cils sont longs, assez abondants par place; paupières supérieures très bouffies diminuant considérablement l'ouverture des yeux, sans trace d'œdème, mais rappelant les gonflements des paupières des albuminuriques. Patte d'oie très prononcée. — La peau de la face est sèche, squameuse, rugueuse au toucher d'une pâleur cireuse avec de nombreuses macules. — Amygdales petites; muqueuse buccale pâle; langue un peu épaissie. Gr... dit qu'il ne peut sortir la langue. La parole est très pâteuse, lente, monotone.

De chaque côté du cou, qui est très court, dans le creux sous-claviculaire, existent des masses adipeuses, comme gélatiniformes, tremblantes au toucher. La glande thyroïde, si elle existe, serait très peu développée. — Les aisselles sont complètement glabres; à leur partie antérieure on trouve des masses adipeuses tremblotantes se prolongeant jusqu'au sein que l'on croirait tout d'abord très développé, mais on ne sent pas la glande.

Organes génitaux. Bourses pendantes, de niveau; testicules de la dimension d'un petit œuf de pigeon. Le testicule droit paraît un peu plus gros que le gauche, mais de ce côté il existe une *hernie* assez volumineuse qui, lorsqu'elle n'est pas réduite, fait descendre la bourse plus bas. Pénil glabre, mais au-dessus quelques poils et de chaque côté une touffe. — *Verge.* Prépuce long, verge déviée à gauche (hernie); circonférence, 90 millim., longueur, 90 millim. environ, car elle est assez difficile à apprécier à cause du tire-bouchon formé par le prépuce et du *phimosis* qu'on ne peut pas réduire. — Quelques poils à la partie inférieure de l'anus.

Sensibilité très vive au froid; même à l'atelier il se couvre beaucoup et vient se placer le plus près possible du poêle.

Langueur corporelle; il fait tout avec lenteur. Il range avec ordre toutes ses affaires; s'habille seul, assez bien, mais très lentement. La démarche est lourde; parfois il court, mais très lourdement; depuis quelque temps il a pris la manie de s'aider d'un bâton pour marcher. Pas de céphalalgie; mémoire très médiocre; il ne peut rien apprendre par cœur; sa mémoire est conservée pour les faits et les choses usuelles. Entré à l'atelier de tailleur en 1883, il y a fait des progrès, mais lents; actuellement il fait bien les coutures et sait se servir du fer.

20 *déc.* — L'urine contient 25 gr. 62 *d'urée* par litre.

22. — Gr... est souffrant depuis ce matin; vers neuf heures et demie, frisson assez violent; en arrivant à l'infirmerie vomissement de glaires, de lait coagulé, etc., il n'a pas mangé ce matin et se plaint d'une douleur siégeant au niveau de la fosse iliaque

Digitized by Google

droite. Partout ailleurs le ventre est médiocrement douloureux; il existe un tympanisme léger. — Langue légèrement saburrale; deux garde-robes ce matin. — La *hernie* se réduit avec une grande facilité; pas de céphalalgie, ni d'épistaxis. — Teint bouffi et jaunâtre, coloration normale des conjonctives. — *Traitement* : deux verres d'eau de Sedlitz.

29. — L'urine examinée de nouveau contient 16 gr. 65 *d'urée* par litre.

1886. 17 *février*. — Angine très légère.
Juin . — *Poids* : 37 kil.; *taille* : 1 m. 26.
9 *août*. — T. R., 37°,4. — *Soir* : 37°,6.
10. — T. R. 37°,6. — *Soir* : 37°,4.
11. — T. R. 37°,4. — *Soir* : 37°,4.
12. — T. R. 37°,4. — *Soir* : 37°,8.
13. — T. R. 37°,8. — *Soir* : 37°,8.
14. — T. R. 37°,4. — *Soir* : 37°,4.
15. — T. R. 37°,6. — *Soir* : 37°,6.
16. — T. R. 37°,4.

23 *août*. — Un nouvel examen du malade montre peu de changements dans son état. Les *paupières* gauches sont plus bouffies qu'à droite, aussi l'œil droit est-il plus ouvert. A la lèvre supérieure, aux extrémités, il existe un léger duvet; aux joues, rien. Les aisselles et le pénil sont glabres; à la racine des bourses se trouvent quelques poils longs disséminés sur une hauteur d'un centimètre et demi. Les *bourses* sont très pendantes. un peu plus à gauche bien qu'il y ait une *hernie signalée* à droite. Le méat est normal. — Les *organes génitaux* ne présentent aucune autre particularité qui n'ait déjà été signalée. — Le *pouls*, un peu mou, est à 80; la *respiration* à 24.

La *sensibilité générale* paraît normale sous toutes ses formes. — L'*ouïe* paraît plus développée à droite; l'*odorat* est un peu obtus; le *goût* est normal, et Gr... distingue les couleurs également des deux côtés.

Gr... s'occupe dans le service, nettoie les boutons des portes, les cuivres des bains. Il travaille, en outre, toujours à l'atelier du tailleur; il sait faire n'importe quelle couture, mais non les rabattements, il sait repasser les boutonnières. Dans une séance de quatre heures il peut faire un mètre cinquante de couture, ce qui vaut à peu près quinze centimes; parfois il boude le maître tailleur parce qu'il n'est pas assez payé; on lui donne dix centimes de récompenses chaque samedi pour son travail à l'atelier. Il est du reste avare, ne dépense rien et, avec les quelques sous qu'on lui donne, il a accumulé 9 fr. 55, plus tard il s'achètera des vêtements pour sortir; en attendant, sa grande préoccupation est de passer aux hommes.

Digitized by Google

A l'école, Gr... a fait quelques progrès ; il écrit mieux ; sa lecture est à peu près courante ; il sait additionner, mais connaît peu la soustraction ; sa tenue est bonne, et il est propre. Son caractère est toujours un peu irascible, grognon, ronchonneur, parfois grossier dans son langage.

24. — *Poids* : 37 kil. fort; *taille* : 1 m. 27 fort. — L'*urine* est claire, ne contient ni sucre, ni albumine. — La *température* prise sur chaque cuisse avec un thermomètre de surface est de 35°,1, à droite comme à gauche.

Le cas de Gr... est un exemple de myxœdème à forme légère se rapprochant sous beaucoup de rapports, comme nous le verrons plus loin, des formes observées à la suite de l'extirpation totale de la glande thyroïde. Nous appellerons dès maintenant l'attention sur l'*absence probable de la glande thyroïde*, sur les *boules graisseuses cervicales* et sur le développement tardif et encore imparfait de la *puberté;* il semble toutefois que notre malade continue encore à se développer, quoique lentement, ainsi que le montrent les mensurations semestrielles de la *taille* : 1^{m},20 en 1880; 1^{m},22 en 1882; 1^{m},23 en 1884; 1^{m},25 en 1885; 1^{m},27 en août 1886.

L'état intellectuel de Gr... s'est aussi amélioré; la mémoire paraît meilleure, il semble un peu plus vif, surtout en été, et il a fait des progrès tant à l'école qu'à l'atelier.

L'observation suivante a déjà été publiée par l'un de nous, dans le n° 36 du *Progrès médical* de 1880; elle a été ensuite reproduite dans la thèse de M. Ridel Saillard [1], communiquée à la Société de biologie (1882) [2]; enfin le malade qui en fait l'objet a été montré à leurs cours par M. Charcot et par M. Magnan.

[1] Voir le *Compte rendu de Bicêtre* pour 1880.
[2] Communication faite avec M. Gilles de la Tourette.

Digitized by Google

Observation VI. — *Idiotie et crétinisme. — Arrêt de développement. — Etat œdémateux et rénitent de la peau (cachexie pachydermique) avec tumeurs myxœdémateuses disséminées. — Exercices. — Amélioration. — Erysipèles. — Refroidissement. — Tympanite. — Atonie. — Mort.*

Autopsie : *Œdème pulmonaire. — Hydrothorax et hydropéricarde. — Dilatation considérable du cæcum ; absence du corps thyroïde ; dédoublement du cap de la troisième circonvolution frontale gauche ; irrégularités et anomalies des circonvolutions et des scissures ; petite tumeur siégeant sur un pli passage allant de la deuxième à la troisième circonvolution frontale gauche.*

Thén... (Eugène), né le 20 août 1861, placé à plusieurs reprises par sa mère à l'infirmerie des idiots de Bicêtre, est entré en dernier lieu le 16 juin 1879 (service de M. Bourneville), et y est décédé le 18 novembre 1885.

Renseignements fournis par sa mère (22 octobre 1879). — *Père*, architecte, présentait une malformation du bras gauche, qui était moins développé que le droit ; ce bras se terminait par un moignon formé par la région métacarpienne et une portion des doigts rudimentaires. Il travaillait beaucoup, même de nuit, ne faisait pas d'excès de boisson, il n'était pas migraineux, n'avait jamais eu d'affections cutanées ; d'une santé habituellement bonne, il éprouvait parfois des étourdissements et avait des épistaxis qui ont cessé à quarante-huit ou quarante-neuf ans. Il est mort en 1871, à l'âge de cinquante-deux ans, des suites d'une hémiplégie consécutive à une *attaque d'apoplexie* survenue dix-huit mois auparavant. [*Père*, mort vers soixante-treize ans, d'une attaque d'apoplexie. — *Mère*, morte jeune du choléra. — Un *frère* bien portant, pas d'aliénés, pas d'épileptiques, pas d'autres difformes ni d'alcooliques dans la famille.]

Mère, quarante-cinq ans, couturière, bien portante, n'offrant aucune trace de goître, n'a jamais eu qu'une fièvre typhoïde dans l'enfance ; elle n'est pas migraineuse, mais depuis, quelques années, elle est sujette à des *céphalalgies* qu'elle attribue aux chagrins ; elle est très impressionnable et pleure facilement. Il ne paraît pas que le goître et le crétinisme soient endémiques dans son pays (Courancelle). Elle a une cousine au troisième degré porteuse d'un goître très gros, intelligente, qui serait la seule goîtreuse du village. Dans son pays, elle aurait vu autrefois un homme ressemblant à son fils. [*Père*, cultivateur, sobre, mort à quatre-vingts ans, d'une chute ; il n'était pas en enfance. — *Mère*, morte d'une bronchite à soixante-douze ans ; intelligente, n'était pas nerveuse ; un *frère* bien portant, intelligent, a deux enfants sains, bien portants et intelligents ; deux *sœurs* jouissant d'une bonne

Digitized by Google

santé, non nerveuses, ont l'une, trois garçons, l'autre, un garçon, tous bien portants. — Pas d'aliénés, etc... dans la famille.]

Pas de *consanguinité*. Le père est né à Paris, la mère est de Courancelle (Meuse).

Trois enfants : 1° *garçon*, mort à quinze mois, (la nourrice était devenue tuberculeuse), n'a pas eu de convulsions ; 2° *notre malade;* 3° *fille*, bien développée, dix-sept ans, intelligente, s'exprimant très nettement ; traits réguliers, figure agréable, pas de goître ; elle ne présente aucun accident nerveux [1].

Notre malade. — Durant la *grossesse*, à trois mois, la mère fut renversée par une voiture ; cet accident sans conséquences graves lui causa seulement peur ; elle était triste parce qu'elle n'était pas encore mariée à cette époque ; il n'y aurait jamais eu de scènes violentes ; le père était marié et ne l'a épousée qu'après la mort de sa femme. Elle n'aurait pas vu de crétins pendant qu'elle était enceinte. — *Accouchement* à terme (à Neuilly-sur-Seine), assez long ; on aurait cassé un bras de l'enfant, le droit, croit-on, et démis un poignet. A la naissance, l'enfant était très gros.

Il fut confié jusqu'à un an à une nourrice de Rambouillet, non goîtreuse, qui l'éleva au sein dans des conditions hygiéniques déplorables (logement humide, etc.), et la mère soupçonne qu'il

Fig. 5. — Th... à l'âge de 4 ans.

aurait eu à cette époque quelques *convulsions*. Quoi qu'il en soit, elle le reprit chez elle et, vers quinze mois, il commença à mar-

[1] Elle s'est mariée à 19 ans, fait une fausse couche ; en 1883, elle était bien portante.

Digitized by Google

cher; il ressemblait alors, affirme-t-elle, à tous les enfants de son âge; il était affectueux, donnait quelques signes d'intelligence et prononçait un petit nombre de mots. C'est à cette époque qu'il aurait fait une chute dans un escalier et depuis lors, au dire de la mère, il aurait *complètement changé*. Deux ans après cet accident, il pouvait encore marcher assez convenablement, tenu par la main; il n'aurait que rarement marché seul dans l'appartement, et rarement sorti dehors. Bien qu'aucune nouvelle attaque de convulsions ne soit survenue, néanmoins, la parole n'avait fait aucun progrès. C'est dans ces conditions que l'enfant fut amené pour la première fois à Bicêtre, où il fit un séjour d'un mois (juillet-août 1865). La mère ne voulut pas le laisser davantage, parce que, dit-elle, il s'ennuyait et que, d'ailleurs, il était devenu gâteux depuis son entrée. Il marchait aussi moins bien, mais était toujours très affectueux. La *dentition* se fit lentement; elle n'était pas complète à sept ans. En 1871, sa sœur lui fit par imprudence de fortes brûlures à la figure et aux mains. Il fut alors ramené à Bicêtre, d'où il ne sortit qu'en octobre 1878 pour y rentrer l'année suivante, comme il a été dit plus haut.

État actuel (6 janvier 1880). — L'enfant reste pendant tout le jour assis devant une table, dans un état d'inertie et d'obtusion intellectuelle complète; sa position habituelle, à l'extrémité de la table qu'il a l'air de présider, son regard indifférent et son extrême apathie lui ont fait donner par les malades le sobriquet de *Pacha*, sous lequel il est connu dans la maison.

La *tête*, légèrement fléchie sur le thorax, est volumineuse et irrégulière et sa forme rappelle grossièrement celle d'un pain de sucre. L'occipital forme en arrière une saillie notable du côté gauche; en avant, on note, au contraire, un développement plus considérable de la bosse frontale droite; vu d'en haut, le crâne présente ainsi une *plagiocéphalie* assez marquée. La partie postérieure du crâne est très développée, les sutures fronto-pariétales sont saillantes [1] et les dépressions sus-sourcilières très prononcées. Le cuir chevelu est atteint d'une calvitie presque complète et présente sur toute son étendue une desquamation analogue à celle du *pityriasis capitis*. Les cheveux sont courts, volumineux, secs, presque noirs; ce sont des cheveux d'adulte et leur rareté contraste tristement avec la physionomie enfantine du malade.

Le visage est hideux; le front et la racine du nez sont couverts de rides, les sillons naso-labiaux sont très accusés, le nez est ca-

[1] Voir à l'autopsie la description du crâne.

Digitized by Google

mard, très déprimé à sa racine comme chez la plupart des petits enfants; sur toute l'étendue de la face, la peau est mate, d'une couleur blanc jaunâtre et bouffie; cette bouffissure, surtout marquée au niveau des joues qui sont pendantes, des lèvres et des paupières, contribue à accuser les rides et donne à la physionomie un *air vieillot*, contrastant encore avec l'apparence fine et cireuse de la peau qui est absolument glabre; les sourcils sont à peine

Fig. 6. — Th... à l'âge de 20 ans.

marqués et les cils rares; les yeux restent constamment à demi fermés et les paupières sont collées chaque matin par suite d'une *blépharite ciliaire* double. — Ajoutons, pour terminer ce portrait, qu'il existe sous le menton une vaste *cicatrice* de brûlure s'étendant d'une oreille à l'autre, à la manière d'une jugulaire; la surface de cette cicatrice, qui présente une couleur violacée, est parsemée de brides dont quelques-unes, insérées au niveau du pli mento-labial, produisent le *renversement de la lèvre inférieure*, l'écoulement presque continuel de la salive et achèvent ainsi de donner à la physionomie l'air bestial qui la caractérise. L'enfant peut néanmoins fermer la bouche quand il le veut, mais un effort paraît nécessaire pour cela et il ne le fait guère qu'au moment de la déglutition. Pendant la mastication, la lèvre inférieure reste pendante et laisse s'écouler au-dehors une partie de la salive et

Digitized by Google

des aliments. Les *dents* sont, pour la plupart cariées et usées jusqu'au niveau des gencives; en haut, les deux incisives médianes de lait persistent en avant des dents définitives correspondantes.

Fig. 7. — Cette figure représente trois cas d'idiotie : le premier (à gauche) avec goître, les autres accompagnés de cachexie pachydermique. — Le Pacha est tenu par les deux autres idiots.

Il ne paraît pas exister d'asymétrie de la voûte palatine, ni de malformation du voile du palais. Les *oreilles* sont régulièrement ourlées, symétriques et présentent un lobule bien développé ; elles s'écartent fortement de la tête en arrière.

Digitized by Google

La bouffissure de la face, mentionnée ci-dessus, ne paraît pas avoir existé toujours au même degré; il semble y avoir eu un temps, d'après les renseignements fournis par la mère, où la physionomie de l'enfant reflétait assez exactement ses sentiments.

Fig. 8. — Th... à l'âge de 21 ans (mai 1882).

Aujourd'hui, la face bouffie paraît avoir perdu beaucoup de sa mobilité et les rares phrases qui sont comprises n'excitent aucun jeu de physionomie ; la joie s'exprime par un sourire grossier et disgracieux. La douleur et souvent une légère contrariété suffisent à provoquer des larmes et des cris. La *parole* est réduite à quelques monosyllabes; *ajour* pour *bonjour*, *teau* pour *gâteau*, *ci* pour *merci* et quelques autres. La voix est enrouée, nasillarde, la prononciation confuse et ce n'est ordinairement qu'en pressant l'enfant de questions ou en lui présentant le bonbon attendu qu'on obtient une réponse lente à venir et comme traînée.

Digitized by Google

L'habitus général du tronc et des membres est assez remarquable. Outre le défaut de taille déjà signalé, on remarque une extrême brièveté du cou qui est en même temps très élargi, mais ne porte *aucune trace de tumeur thyroïdienne*. On sent distinctement le larynx sur la ligne médiane en plaçant la tête dans l'extension et en déprimant fortement les téguments, notablement épaissis à ce niveau. Tout au plus peut-on sentir, sur le côté droit du cartilage thyroïde, quelques nodules roulant sous le doigt et appartenant peut-être au corps thyroïde, qui serait par conséquent extrêmement atrophié.

Sur toute l'étendue du tronc, la peau est fine, d'un blanc mat, assez résistante sous le doigt, comme infiltrée et paraît recouvrir une épaisse couche de tissu cellulaire lâche; au devant du thorax elle est sillonnée de petites veines et de nombreux capillaires. Ainsi que l'a fait remarquer M. Hadden, la transpiration est insensible et l'excrétion de la matière sébacée paraît complètement suspendue.

Au niveau des régions sus-claviculaires, au-dessous des aisselles et en divers points du thorax, on la trouve soulevée par des tumeurs molles, tremblotantes, d'apparence œdémateuse. Ailleurs, elle est tendue, résistante sous le doigt et comme bouffie de graisse. On ne constate pas à la main d'abaissement notable de la température. Le thermomètre appliqué sur le devant de la poitrine, puis sur une des tumeurs cervicales, a marqué successivement 35°,6 et 36°,2, la température extérieure étant de 25°.

La *température rectale*, prise matin et soir pendant huit jours consécutifs, est restée invariablement à 37°,2 le soir. Il paraît donc exister un léger abaissement de la température centrale.

Le ventre est volumineux.

Les membres sont gros, courts, empâtés, et la peau y présente les mêmes caractères que sur le tronc; toutefois, on y observe un abaissement de température, sensible même à la main; le thermomètre, appliqué sur la face externe des bras, marque à droite 33°,8, à gauche 34°,1.

La main droite est déformée par une *brûlure* dont la cicatrice a produit la rétraction des trois derniers doigts. La préhension est encore possible avec le pouce et l'index dont le malade se sert encore assez adroitement pour saisir les pièces de monnaie ou les bonbons qu'on lui présente. Sur le dos de cette main, la peau, comme œdémateuse, forme une pelotte épaisse, mais ce gonflement résiste sous le doigt et ne disparaît pas par la pression. La main gauche offre un état analogue, bien qu'à un degré moins marqué.

Aux membres inférieurs, la bouffissure est surtout prononcée aux jambes et aux pieds dont la peau est plus ou moins cyanosée. Les deux membres sont de longueur égale. La voûte plantaire est

Digitized by Google

à peine marquée; la *marche* est difficile, lourde, mais cependant possible lorsque l'enfant est tenu par la main.

Il est intéressant de remarquer ici que le *Pacha* a fait à cet égard de réels progrès depuis le mois d'octobre : tandis qu'il avait alors beaucoup de peine à exécuter quelques pas; que, pour cela, il restait confiné au lit une grande partie de la journée, il parvient aujourd'hui, après avoir été exercé pendant huit mois à faire le tour de la salle, à marcher presque sans aide. Il peut également se tenir debout pendant un temps assez long, en s'appuyant aux barreaux d'une chaise ou d'un lit.

Les *organes génitaux* ne présentent pas de vice de conformation, mais un arrêt de développement complet; la peau y est épaisse

Fig. 9. — Th... à l'âge de 21 ans (mai 1882).

et pseudo-œdémateuse, comme dans les autres régions; les deux testicules sont dans les bourses et ont à peine le volume d'une noisette. Pas d'onanisme.

Digitized by Google

L'*urine*, examinée à plusieurs reprises et avec soin par M. Barré, interne en pharmacie du service, est claire, citrine et ne contient ni albumine, ni glycose. L'enfant est grand gâteux et la difficulté où l'on se trouve de recueillir isolément la quantité d'urine rendue dans les vingt-quatre heures, n'a pas permis de doser l'urée éliminée de ce côté.

Sur le tronc et les membres, la peau est absolument glabre, même aux aisselles et au pubis, bien que le malade soit entré dans sa vingtième année. D'après les renseignements recueillis dans le service, elle était, l'année dernière, le siège d'une desquamation continuelle, analogue à celle qui persiste encore sur le cuir chevelu. Cette desquamation, surtout marquée aux membres, au tronc et à la face, était furfuracée. Elle a disparu sous l'influence de soins hygiéniques mieux entendus et des bains salés, administrés deux fois par semaine depuis octobre 1879.

La *sensibilité générale* est conservée, mais peut-être légèrement émoussée ; le chatouillement n'est généralement pas perçu. La sensibilité au froid est très marquée. Quant aux *sensibilités spéciales*, la *vue* et l'*ouïe* paraissent égales des deux côtés. Le *goût* semble intact. Then... n'est pas salace, il écarte les saletés qu'il rencontre dans son assiette. Il mange sa soupe seul, avec une cuiller qu'il tient de la main gauche et les autres aliments avec ses doigts. Il boit également seul en tenant le gobelet avec ses deux mains.

Appareil digestif. — Il n'existe ni vomissements après les repas, ni constipation exagérée. Une chute du rectum, qui s'est produite il y a quelques mois, a pu être réduite et maintenue par des cautérisations au galvanocautère.

Nous avons déjà indiqué, chemin faisant, l'état de l'intelligence ; notons encore que Then... reconnaît sa mère, sa sœur et les diverses personnes du service ; parfois, sa physionomie semble s'éveiller un moment à la vue de la nourriture ou des bonbons. Une poupée qu'il a eu pendant quelques semaines paraissait lui procurer quelque plaisir.

Le *sommeil* est tranquille, l'après-midi tout entière se passe dans un état de demi-somnolence et d'immobilité. Jamais depuis qu'il est à Bicêtre, cet enfant n'a présenté de phénomènes d'excitation, ni d'accès convulsifs.

1880. 8 *décembre*. — T. R. 37°,4. — *Soir :* 37°,4 ; resp. 9 ; pouls 88.
9. — T. R. 37° ; pouls 84.

1881. 24 *février*. — Etat fongueux des *conjonctives*, cautérisation au nitrate d'argent.

23 *mars*. — On constate à la partie antérieure du cuir chevelu, laquelle est glabre, une teinte rosée ; cette région est légèrement furfuracée ; la *rougeur* et le *gonflement* se prolongent sur le front et presque jusqu'à la racine du nez et l'arcade sus-orbitaire où

Digitized by Google

elle se limite par un léger bourrelet. L'état des téguments (par suite de la cachexie pachydermique) empêche d'explorer les ganglions.—Peau chaude, état saburral des premières voies digestives.

24. — Le malade paraît un peu abattu, la rougeur s'est étendue ainsi que le gonflement, qui va latéralement jusqu'à l'antitragus et en avant envahit les paupières supérieures. T. R. 39°,8. — *Soir :* 40°,3 (*érysipèle*).

25. — Hier dans l'après-midi, après la purgation, selles abondantes; nuit tranquille. Le cuir chevelu est dégagé; le front est encore un peu gonflé ainsi que les paupières; le gonflement persiste au niveau de la portion moyenne de la joue droite ainsi que dans la région temporale du même côté ; l'oreille droite est rouge, les lèvres ne sont pas noires. T. R., 39°,2. — *Soir* : 40°,8.

26. — L'*érysipèle* progresse du côté de la face, la joue droite est beaucoup plus gonflée, plus rouge. T. R. 39°,6. — *Soir* : 40°,3.

27. — T. R. 39°,4. — *Soir :* 40°,3.

28. — Le cuir chevelu et la région faciale supérieure sont redevenus normaux ; l'oreille droite, la lèvre inférieure et le bas du visage couvert de cicatrices, de brûlures à droite, restent tuméfiées, une phlyctène pleine de sérosité recouvre le menton à gauche. Le malade ne boit que du lait et du vin de quinquina. — *Traitement*: huile de ricin, compresses d'eau de sureau, etc.

29. — La rougeur est moins vive; la tuméfaction persiste, les paupières sont gonflées et les bords sont agglutinés. Thén... boit du lait avec plaisir. T. R., 39°. — *Soir :* 40°,2.

30. — Le bas du visage n'est plus tuméfié ; la peau desquame par place ; les paupières restent gonflées, les yeux larmoyants. — L'*érysipèle* a quitté la face pour devenir ambulant; il occupe, en effet la partie postérieure du cou et de l'épaule droite. La plaque d'érysipèle est rouge ; le bourrelet n'est pas franc ; les bords vont en se perdant vers l'avant-bras, la pression digitale laisse une empreinte blanche très fugace. Le malade semble gai, mais il n'a pas d'appétit. T. R. 39°,2. — *Soir :* 39°,6.

31. — L'érysipèle commence à gagner la région pectorale ; il est descendu jusqu'au tiers inférieur de l'avant-bras ; pas d'abattement. — Potion : extrait de quinquina, 3 gr.; rhum, 50 gr.; huile de ricin, 30 gr. T. R. 39°. — *Soir :* 39°,8.

1er *avril.* — L'érysipèle a pâli au niveau de l'épaule et du bras, il prend un aspect rouge-clair moucheté ; le bourrelet fait défaut; la peau n'est ni chaude, ni résistante. La peau du bras est le siége d'une desquamation furfuracée. Le malade boit du lait, dort bien, est gai, et répond dans la mesure de son possible. T. R., 39°. — *Soir* : 39°,8.

2. — Envahissement de la partie inférieure du bras et supérieure de l'avant-bras droit par l'érysipèle ; faible rougeur de la paroi antérieure de la poitrine ; en arrière, rougeur légère de la région

Digitized by Google

scapulaire droite; rien à la face, si ce n'est une desquamation légère et furfuracée. T. R. 39°,2. — *Soir :* 40°.

3. — T. R. 38°,6. — *Soir :* 39°,2.

4. — Il existe encore un peu de gonflement à l'avant-bras droit, mais la rougeur a disparu. A l'avant-bras du côté gauche, l'érysipèle n'existe que sur la face dorsale en arrière du cubitus et dépasse de deux centimètres l'olécrâne en haut. T. R. 38°. — *Soir :* 38,4.

19. — L'enfant est levé et est assez gai ; on recommence à le faire marcher.

1er *juin.* — Hier, il était mal en train ; il semble que la peau du côté droit de la tête, tempe, et région pariétale, est rosée et un peu œdématiée ; la pression du doigt laisse une empreinte. On ne peut que présumer l'érysipèle, vu l'état ordinaire de la peau; pas d'appétit; un vomitif. — T. R. 40°.

2. — La rougeur occupe aujourd'hui toute la partie inférieure de la joue droite, le menton, la partie inférieure de la joue gauche et le lobule de l'oreille gauche ; rien aux lèvres. L'érysipèle marche de droite à gauche; langue humide ; nuit tranquille ; pas d'agitation. — *Soir* : T. R. 40°.

4. — L'érysipèle descend, il quitte progressivement la face pour suivre la nuque et le dos ; toute la portion dorsale est prise. La rougeur se limite à la première lombaire en avant et latéralement à gauche de la ligne axillaire verticale. A droite, elle empiète un peu sur le creux de l'aisselle. La rougeur de la face a disparu, mais elle persiste encore dans la région précédemment indiquée ; de plus, elle descend en arrière, jusqu'à l'articulation sacro-vertébrale environ. Du côté gauche, elle dépasse la ligne axillaire et gagne le mamelon. Du côté droit, elle atteint seulement le mamelon; de plus, elle a envahi tout le bras et l'avant-bras, s'arrêtant brusquement par une ligne circulaire à cinq centimètres du poignet. Constipation, lait, lavement purgatif. T. R. 40°,2. — *Soir :* 40°,8.

5. — T. R. 40°,1. — *Soir :* 40°,8.

6. — Th... est plus gai, et ne paraît pas être accablé par la fièvre. La rougeur de la face a disparu ; elle persiste encore dans les autres régions et de plus descend en arrière jusqu'à l'articulation sacro-vertébrale environ ; du côté gauche, elle gagne la ligne axillaire antérieure et le mamelon ; du côté droit elle atteint également le mamelon, a envahi tout le bras et l'avant-bras, s'arrêtant brusquement par une ligne circulaire à cinq centimètres du poignet. Pas de vomissements; constipation. — T. R. 39°. — *Traitement :* Lavement purgatif, lait, etc.

7. — Des deux côtés, l'érysipèle dépasse le mamelon, tendant à gagner la ligne médiane. De même, la rougeur descend sur le côté droit jusqu'au poignet ; l'état général est bon. — T. R. 38°,6. — *Soir* : 38°,6.

Digitized by Google

8. — La rougeur a gagné la main droite; en même temps elle disparaît en arrière, elle est moins nette sur le dos en avant; légère rougeur de l'abdomen. T. R. 38°,2. — *Soir* : 38°,8.

9.— La rougeur est limitée à la main et au poignet droits, les autres parties atteintes sont en voie de desquamation. T. R., 38°,4. — *Soir* : 38°,6.

10. — Les doigts sont envahis par l'érysipèle, l'état général est bon. T. R. 38°,2. — *Soir* : 38°6.

Fig. 10. — Th... à l'âge de 22 ans (octobre 1883).

11. — T. R. 38°,2. — *Soir* : 38°,2.
12. — T. R. 38°. — *Soir* : 38°.
13. — T. R. 37°,6. — *Soir* : 37°,6.
14. — T. R. 37°,6. — *Soir* : 37°,4.
15. — T. R. 37°,6. — *Soir* : 37°,4.
16. — T. R. 37°,4.
17. — L'érysipèle est en voie de desquamation totale; la peau a repris sa coloration et sa rénitence habituelles, la température est stationnaire.

Digitized by Google

27. — Th... est revenu à son état habituel, et est très gai.

1881. Juillet. — *Poids :* 20 kilogr. 100.

1882. Janvier. — *Poids :* 19 kilogr. 50.

1883. Janvier. — *Poids :* 19 kilogr. 800.

14 *novembre.* — Th... n'a rien présenté de particulier dans le courant de l'année. On l'exerce à marcher, ce qu'il fait, tenu par la main. La mémoire paraît exister; il reconnaît les personnes qui fréquentent le service, et même celles qui, ne venant que rarement, lui donnent des sous. Le 14 juillet 1883, les enfants ayant reçu un supplément de 15 centilitres de vin de Bagnols, il a volé et bu la part de son voisin. Cet excès l'ayant excité, il cherchait à parler spontanément, chantonnant « Nicolas » et « l'Amant d'Amanda ». Depuis, il se montre très satisfait, si on lui parle de bagnols, il en boit avec plaisir, et, posant son verre avec satisfaction sur la table, il dit : « Ça y est » ; « bon, ça ! ».

1884. 31 *janvier.* — *Poids :* 20 kilogr. 700.

2 *février.* — *Dentition. Mâchoire supérieure.* — Permanence des racines de la plupart des dents de lait sur lesquelles on ne trouve que deux dents permanentes, les deux incisives centrales entières; elles sont sorties en arrière des racines des dents de lait; très inclinées en arrière; les molaires permanentes du fond de la bouche sont profondément cariées; il ne reste plus que des débris de racines.

Mâchoire inférieure. — On ne trouve comme dents permanentes que les deux incisives centrales entières, une petite molaire droite et une gauche; ces dents sont sorties en arrière des dents de lait qui persistent. La canine de lait gauche persiste; les autres dents de lait sont tombées sans être remplacées, peut-être cependant des dents permanentes cariées ont-elles été arrachées. L'articulation du maxillaire est défectueuse; la mâchoire inférieure est portée un peu en avant et les dents viennent mordre sur le milieu des racines des dents de lait sans tomber au niveau de la gencive.

Les *gencives*, un peu décollées, mais relativement en assez bon état, forment un bourrelet autour des dents et des racines.

Août. — *Poids* : 20 kilogr. 300. *Taille* : 0m,90.

9 *octobre.* — On constate une tuméfaction du volume d'un petit œuf de pigeon entre les deux sourcils; à la palpation, cette tumeur donne la sensation de l'œdème; elle présente à sa surface une *rougeur érysipélateuse;* les paupières sont tuméfiées. T. R. 37°,5.— *Soir* : 37°,5.

10. — La tuméfaction notée hier a considérablement diminué;

Digitized by Google

mais les joues, surtout la gauche, sont œdématiées et présentent une *rougeur* uniforme sans bourrelet périphérique; la peau n'est ni chaude, ni douloureuse à la pression ; les ganglions sous-maxillaires ne sont ni tuméfiés, ni douloureux. T. R. 37°,6. — *Soir* : 37°,6.

11. — Même état. T. R. 37°,4. — *Soir* : 37°,7.

12. — La tuméfaction des joues a diminué, la rougeur est localisée surtout au niveau du menton et de la lèvre inférieure; ni douleur ni adénite. L'appétit a été conservé pendant toute la durée de l'affection.

13. — T. R. 37°,5. — *Soir* : 37°,5.

14. — T. R. 37°,4. — *Soir* : 37°,5.

15. — T. R. 37°,6. — *Soir* : 37°,7.

16. — La face a repris son aspect habituel. Le malade est levé. T. R. 37°,4.

Fig. 11. — Th... à l'âge de 23 ans (novembre 1884).

15 *décembre*. — Le malade, jusqu'ici en robe, a été habillé avec un pantalon; il ne gâte plus durant le jour; depuis longtemps, il a une selle tous les deux jours.

Digitized by Google

1885. *Janvier. Poids* : 20 kil. 500. — *Juin. Poids* : 20 kil. 700.

Juin. — Amélioration au point de vue de la marche ; il est plus solide sur les jambes, mais manifeste toujours une grande répugnance à se mouvoir, et on y parvient en lui promettant soit une friandise, soit surtout du vin de Bagnols. On lui fait fabriquer une canne afin d'arriver à ce qu'il marche seul. Th... s'est amélioré sous le rapport de la propreté et nous sommes parvenus à remplacer la robe par le pantalon (*fig.* 21). Il est sujet à être constipé et est très sensible au froid.

13 *novembre.* — Th..., n'ayant pas été à la selle depuis quatre jours (il ne mangeait pas depuis deux jours et paraissait souffrir), est amené à l'infirmerie. Lavement.

14. — La constipation persiste; ventre très ballonné, sonore; le lavement de la veille n'ayant produit aucun effet, il lui en est administré deux autres dont l'un purgatif, qui restent de même sans effet.

15. — Le matin, purgatif, aucun résultat. Le soir, nouveau lavement suivi d'une selle très abondante. Th... ne prend que du lait. Gonflement très marqué de la lèvre supérieure et de la joue droite, qui est rouge et luisante. Tympanite considérable. T. R. 39°; à 3 heures du *soir* : 38°,8. — *Soir* : 40°,2.

16. — Le malade tousse un peu; l'auscultation, très difficile à pratiquer, ne dénote rien de saillant; la lèvre inférieure est le siège d'un gonflement assez marqué; à l'inspection du thorax, du reste très difficile, il ne semble y avoir rien d'anormal. T. R. 38°,2; — *Soir* : 38°,8.

17. — Pas de changement notable, pas d'évacuation : eau-de-vie allemande, 20 grammes. Le soir, Th... n'ayant pas eu de garde-robe, on lui administre un lavement purgatif. T. R. 38°,4. — *Soir* : 38°,2.

18. — L'eau-de-vie allemande et le lavement purgatif n'ont produit aucun effet. Le matin, Th... a demandé le vase, mais il a fait des efforts inutiles. — L'*abdomen* est ballonné, tympanique; les lèvres sont cyanosées, la respiration est plus courte et plus fréquente; à la palpation, on croit sentir une tumeur assez dure, de l'S iliaque irrégulière, bosselée et garnie probablement par un amas de matières stercorales (?). — L'examen est très difficile par suite du ballonnement du ventre. Refroidissement notable; pas de vomissements. Deux lavements simples donnés presque coup sur coup ne sont pas rendus. Un lavement à la glycérine amène des scybales dures. Pas d'émission de gaz. Le soir, deux syphons d'eau de Seltz sont donnés par le rectum au moyen de la sonde œsophagienne, ils ne produisent aucune évacuation.

Mort à 10 heures 35 du soir. Avant de mourir, le *Pacha* a ouvert les yeux tout grands et a poussé plusieurs soupirs. T. R.

Digitized by Google

38°,2. — *Soir* : 40°,2. Un quart d'heure après le décès : 36°,1. Une heure après le décès : 32°,3. Deux heures après le décès : 30°. *Poids* après décès : 21 kilogr. 100.

Note complémentaire. — Les cheveux sont noirs, moyennement abondants à la région occipitale ; ils vont en diminuant sur la partie inférieure des pariétaux et la partie antérieure du temporal. Sur la ligne médiane, ils s'avancent sur le milieu du frontal en formant une houpette ; entre cette houpette médiane et les parties latérales il existe une calvitie presque complète.

Le *cuir chevelu*, pâle, présente des rides nombreuses, des squames, quelques croûtes sèches assez grosses, et d'autres petites en assez grand nombre. Les *sourcils* sont peu fournis ; les poils sont implantés verticalement de bas en haut et de dedans en dehors. Les *cils* sont assez rares à la paupière supérieure, très rares à la paupière inférieure.

On constate une absence complète de poils sur tout le reste du corps : aisselles, dos, thorax, anus, lèvres supérieures, joues. La peau a un aspect cireux, pâle. Les ongles sont assez minces, courts ; *on n'a besoin de les couper qu'à des intervalles très éloignés.* La peau des bourses est épaisse, ridée et, au premier abord, paraît œdématiée, mais l'empreinte des doigts ne s'y dessine pas.

Il existe quelques poils rares et courts au pénil ; la peau de la verge et surtout du prépuce est épaisse, ridée, comme boursoufflée, sans œdème.

Le prépuce est allongé et sa moitié inférieure forme une sorte de tablier qui dépasse la moitié antérieure de la largeur d'un centimètre. La verge, relativement grosse, a cinq centimètres et et demi de longueur et cinq centimètres de circonférence ; le gland est découvrable, le méat est normal. Les testicules ont la dimension d'une assez grosse noisette. Pas d'onanisme.

Crâne. — Il appartient au type brachycéphale ; voici les principales dimensions :

Circonférence horizontale : 53 c. 1/2 ; demi-circonférence.	25 1/2
Demi-circonférence en passant par le vertex	27 1/2
Diamètre maximum occipito-frontal	18
Diamètre pariétal maximum	13.2
— bi-auriculaire	13.5
— bi-temporal.	11.1

La face a toujours le même aspect ; joues volumineuses, gélatiniformes ; mêmes masses lipomateuses de chaque côté du cou formant comme une sorte de collerette et atteignant leur maximum de développement au-dessous des oreilles qu'elles touchent presque. Le nez épaté présente toujours son sillon transversal à la racine. Mêmes masses au niveau des pectoraux ; même aspect aux aisselles, aux membres (jambes, pieds, etc.).

Digitized by Google

Digestion. — Th... mangeait et buvait seul assez proprement; la mastication était à peu près nulle ; il bavait continuellement à cause du *prolapsus de la lèvre inférieure*, consécutif à la brûlure dont il a été question. L'abdomen est toujours volumineux. Les selles se faisaient tous les deux jours et étaient souvent dures. Th... était devenu propre et demandait « Pot », « chier ».

Voici quelques mensurations supplémentaires :

Cou très court, circonférence.	36 1/2	
Thorax, circonférence au-dessous des aisselles . . .	62	
— — au niveau des mamelons. . .	65	
Circonférence à 8 cent au-dessus de l'ombilic . . .	74	
— au niveau de l'ombilic.	66	
	à droite	à gauche.
Circonférence du bras au niveau des aisselles . . .	19	18
— — au niveau du pli du coude . .	19 1/2	18
— — au niveau du poignet. . . .	15 1/2	14
Circonférence de la cuisse au niveau du pli de l'aîne.	28 1/2	28 1/2
— au milieu de la rotule	24 1/2	24
Circonférence du cou-de-pied	13 1/2	18 1/2
— du pied à sa partie médiane	19 1/2	19 1/2

Au niveau des cuisses, des aînes et depuis l'ombilic jusqu'aux bourses, il existe une éruption furfuracée et parfois squameuse d'apparence pytiriasique attribuable en partie à ce que le malade qui n'urinait pas sous lui pendant le jour, urinait encore quelquefois au lit.

Autopsie (20 *novembre*).— La peau de l'abdomen, qui est fortement ballonné, offre une légère coloration verdâtre, un peu plus prononcée autour de l'ombilic. La rigidité cadavérique, assez prononcée aux membres supérieurs, l'est moins aux membres inférieurs. Sur la section médiane, on constate que le tissu cellulaire adipeux sous-cutané est luisant à la coupe, d'aspect œdématié, bien que la pression ne laisse pas d'empreinte; il est hypertrophié et son épaisseur (de 1 centimètre) va en diminuant progressivement de la fourchette à la poignée du sternum; de l'appendice xyphoïde au pubis le tissu cellulo-adipeux non œdématié est jaune, épais (1 cent. 1/2). — Le tissu adipeux sous-péritonéal, très abondant, paraît normal, ferme et présente une teinte jaune moins accentuée que le tissu adipeux sous-cutané. Les muscles droits, peu développés, flasques, sont décolorés (teinte feuille morte). A droite, le canal inguinal est plus large qu'à gauche, mais il n'y a pas de hernie. A mesure que s'opère la section du péritoine, la masse intestinale fait hernie et doit être contenue dans la main. Il s'écoule de la cavité abdominale une certaine quantité de liquide jaune citron, un peu avant que la coupe médiane du péritoine atteigne le pubis.

La veine ombilicale occupe sa situation normale; toutefois la

Digitized by Google

partie du ligament suspenseur du foie, qui constitue la grande faulx du péritoine, a acquis un grand développement en hauteur; à la partie moyenne, elle mesure 5 centimètres de largeur, sa longueur est de 13 centimètres.

A l'ouverture de la *cavité abdominale*, le *cœcum* se présente tout d'abord ; il est très dilaté, recouvre une partie du colon ascendant, du colon transverse et de l'estomac ; à 7 centimètres au-dessus de l'appendice vermiforme, le colon ascendant est tordu sur lui-même de façon que la surface antérieure du cœcum se trouve postérieure, et réciproquement, l'extrémité cœcale d'inférieure est devenue supérieure. Le tout forme une *tumeur* qui atteint une largeur de 11 centimètres 1/2. Le reste du colon ascendant et le colon transverse dans sa partie droite ne sont pas dilatés. La partie gauche du colon transverse, le *colon descendant* et l'*S iliaque* sont assez *dilatés*, on y sent des matières molles moulées ; l'intestin grêle, non dilaté, occupe sa situation normale ; le grand épiploon est remonté ; il n'est pas surchargé de graisse. L'*estomac* est dilaté. Au niveau de la torsion et ailleurs, on ne constate ni œdème, ni inflammation, ni ecchymoses, etc. Le cœcum ponctionné laisse échapper une grande quantité de gaz présentant l'odeur ordinaire, sans exagération. — La *vessie* est presque vide. — Le *foie* atteint le rebord costal ; le *diaphragme* remonte au bord supérieur de la quatrième côte à droite, au bord inférieur de la même côte à gauche. Les *muscles* pectoraux sont très décolorés, et ont presque l'apparence de muscles de grenouille; ils sont peu développés.

Cavité thoracique. — A l'ouverture du *thorax*, on constate la présence de brides longues et résistantes entre le sternum, les cartilages costaux et le poumon droit. Le tissu cellulo-adipeux qui recouvre le péricarde est *œdématié*, tremblotant. Le poumon gauche est refoulé en haut; quelques brides relient sa face externe aux côtes ; la cavité pleurale gauche contient un liquide citrin clair. A droite, on constate de même quelques brides lamelliformes, assez longues et assez résistantes ; on trouve le même liquide citrin clair dans la cavité pleurale. Au devant des vaisseaux du cou, on trouve un peloton graisseux s'étendant jusque sur la partie antéro-supérieure du péricarde, ce peloton adipeux a la forme du lobe droit du thymus dont il semble occuper la place.

La cavité du *péricarde* contient une assez grande quantité (un verre environ) de liquide jaune citrin. Le *cœur* en systole est petit; sa pointe est formée par le ventricule gauche ; on trouve sur la face antérieure, près de la pointe, une petite plaque laiteuse; le ventricule droit est affaissé ; sur sa face antérieure se trouve également une petite plaque laiteuse ; les deux oreillettes sont dilatées. La graisse qui se trouve à l'état normal dans les sillons est ici *beaucoup moins abondante que d'habitude*. L'*oreillette*

Digitized by Google

droite renferme du sang liquide noir et quelques caillots fibrineux. Le ventricule gauche contient un peu de sang liquide. Les deux orifices auriculo-ventriculaires admettent avec peine la pulpe des deux doigts index et médius réunis de la main gauche. Les valvules sont suffisantes et saines. Le myocarde est pâle, mais cette pâleur est moins accentuée que celle des muscles de l'abdomen (épaisseur à droite, 12 mill.; à gauche, 3 mill. 1/2. Le trou du Botal est obturé. Sur la crosse de l'aorte, au-dessus des valvules, on trouve quatre larges *plaques athéromateuses*; il en existe une autre petite dans l'espace sous-aortique.

Poumons. — A la coupe des *bronches*, il s'écoule un liquide muco-spumeux. A la partie postérieure du lobe inférieur gauche existe quelques petites *ecchymoses* sous-pleurales. Le tissu pulmonaire, très compacte au lobe inférieur, l'est moins au lobe supérieur et est partout très œdématié. Les bronches sont légèrement hyperémiées, on les poursuit très facilement jusqu'à la périphérie. — Le *poumon droit* possède ses trois lobes ordinaires, mais sur le lobe inférieur on rencontre une scissure profonde. On constate sur ce dernier lobe quelques petites ecchymoses ponctuées. Les lésions sont les mêmes qu'à gauche. — Sur la *plèvre pariétale* droite sont disséminées quelques petites ecchymoses. — La musculature du *diaphragme* est pâle, mais moins que celle du thorax.

Cavité abdominale. — *Rate* (300 grammes), rien de particulier. — *Pancréas*, normal. — *Uretères* normaux, le gauche sinueux. — *Capsules surrénales*, saines. — *Reins.* Le tissu cellulaire périnéphritique est comme œdématié. Le *rein gauche*, entouré d'une épaisse couche de graisse, se décortique facilement (quelques étoiles de Verrheyen); il paraît au toucher plus dur que d'habitude, sans qu'on puisse y constater à l'œil nu de lésions de néphrite interstitielle (épaisseur de la couche corticale : 4 millim.). — Le *rein droit* se décortique facilement; il est très lobulé, beaucoup plus petit que le gauche, plus ferme à la coupe. Sur la surface externe, on constate deux petites dépressions et un petit *kyste*.

Le *duodénum* contient un liquide renfermant des grumeaux blanchâtres. — L'*estomac* est rempli d'une masse coagulée provenant du lait; rien de particulier. — Le *canal cholédoque* est perméable; il s'en écoule par la pression une bile claire, peu visqueuse. — *Vésicule biliaire* normale. — Le *tissu hépatique* semble un peu plus ferme que normalement. — Les *intestins* ne présentent rien à relever; leur tunique interne, loin d'être hypertrophiée et infiltrée, paraît d'épaisseur normale et plutôt sèche. Pas de surcharge graisseuse du *mésentère*.

Le *bassin* est petit; il mesure, dans le diamètre antéro-postérieur, 6 centim.; dans le diamètre transverse, 6 centim. 1/2.— Dans l'aine gauche, on trouve deux *paquets ganglionnaires*, et un *ganglion* isolé dans une masse graisseuse.

Digitized by Google

Le *larynx* est étroit et présente un léger œdème des cordes vocales. — Le *pharynx* n'offre rien de particulier. MALGRÉ UNE RECHERCHE MINUTIEUSE, *on ne peut trouver trace du* CORPS THYROÏDE.

Les *nerfs grands splanchniques*, les *ganglions semi-lunaires*, la partie inférieure du *grand sympathique* paraissent absolument normaux ; les parties supérieure et dorsale du grand sympathique sont de même normales ; peut être, cependant, sont-elles un peu plus volumineuses qu'à l'ordinaire (?).

Cavité crânienne. — *Encéphale :* 1075 gr. — *Cervelet et isthme :* 115 gr. — *Isthme :* 15 gr. — *Protubérance* assez petite, symétrique, ainsi que le bulbe.— *Hémisphères cérebelleux*, égaux. — La *glande pinéale* a 4^{mm} environ de diamètre. — Le *corps pituitaire* a 15 à 16^{mm} de largeur et 1 centim. de hauteur; il est assez épais ; paraît sensiblement hypertrophié. Lorsqu'on enlève le cerveau, il s'écoule une assez grande quantité de sang et de *liquide céphalo-rachidien*. La partie qui reste au fond de la calotte est d'environ 40 à 60 gr. — La *dure-mère* est assez adhérente au crâne : elle est gorgée de sang. — La *pie-mère* de la base est légèrement vascularisée ; celle de la convexité, surtout dans une largeur de 3 ou 4 centim. au voisinage de la grande scissure, l'est au contraire à un degré très notable, d'un rouge bleuâtre et un peu œdémateuse. Il n'y a pas de différence entre les deux côtés.

Lorsqu'on examine la base du cerveau, on constate une différence très sensible de longueur entre les deux hémisphères : l'*hémisphère cérébral gauche* mesure 18 centim., l'hémisphère droit déborde le gauche un peu en avant et davantage en arrière. — Les *artères, nerfs, tubercules mamillaires, pédoncules*, sont symétriques, ainsi que les nerfs olfactifs. Les deux hémisphères cérébelleux sont égaux. — Pas de *traces d'athérome*.

La *pie-mère* est mince et s'enlève partout sans entraîner de substance corticale, sauf en quelques points très rares; sur un des plis de passage allant de la deuxième à la troisième circonvolution frontale, on trouve une *petite tumeur* de la grosseur d'une lentille, faisant une saillie d'un à deux millimètres.

Sur l'*hémisphère droit*, la pie-mère s'enlève facilement; elle est très mince, en quelques points principalement; le long de la grande scissure, on entraîne un peu de substance grise; à l'extrémité antérieure de la troisième frontale, on trouve une ecchymose superficielle de la substance grise. L'aspect des circonvolutions est luisant et rappelle, principalement sur les lobes temporaux et occipitaux, l'aspect du cerveau des nouveau-nés, sorte d'*aspect gélatiniforme*. Pas de *lésion en foyer;* pas d'induration de la corne d'Ammon ; pas de dilatation des ventricules. — Rien aux plexus choroïdes. — Les deux hémisphères cérébraux décortiqués sont égaux.

Crâne. — Aucune *suture* de la voûte n'est ossifiée, sauf la

Digitized by Google

suture bi-frontale, dont on voit encore distinctement la trace, surtout sur la table externe; son tiers supérieur n'est pas ossifié et forme la plus grande partie de la fontanelle. Les sutures sont très apparentes; au niveau des sutures fronto-pariétales, et, latéralement, les pariétaux sont quelque peu plus proéminents que le frontal. — L'occipital proémine de même sur les pariétaux. — La *fontanelle antérieure* est persistante, son angle postérieur est cependant beaucoup réduit, elle a de ce fait une apparence presque triangulaire. Les pariétaux sont minces, hyperémiés; le frontal est d'une épaisseur moyenne, les deux tables sont peu développées, le diploé l'est davantage. L'occipital est peu développé. Vue par sa face interne, la calotte présente une ossification incomplète, au point de réunion des pariétaux et du frontal, correspondant à toute la fontanelle antérieure; sur les côtés on note une ossification incomplète, en arrière des sutures fronto-pariétales sur un espace d'environ un centimètre de largeur; l'artère méningée moyenne s'y est creusée des sillons profonds. Sur le frontal, à droite et près de la suture bi-frontale et à 4 centim. environ au-dessous du pariétal, on remarque une dépression arrondie de 1 centim. environ de diamètre.

Hémisphère gauche.— La scissure de Sylvius (Pl. II, *Sc. S.*) laisse à l'état frais une partie de l'insula à découvert; après un séjour de plusieurs mois dans l'alcool tout l'insula et les plis de passage du lobe temporal se trouvent à découvert. Elle possède deux rameaux antérieurs ascendants (a^1, a^2) et un rameau antérieur horizontal très profond et un peu sinueux. Le rameau postérieur horizontal (a^3) est très profond, large et se termine dans le lobule pariétal inférieur après un trajet de 18 millimètres le long de son bord inférieur.

Le *sillon de Rolando* (S. R.), profond et sinueux, prend son origine dans la scissure de Sylvius et est interrompu vers son quart inférieur par un pli de passage allant de la frontale ascendante à la pariétale ascendante.

La *scissure perpendiculaire externe* (*Sc. p. e.*) n'est séparée du pli courbe que par un pli de passage se dirigeant du lobule pariétal supérieur à la première circonvolution occipitale; son extrémité inférieure se trouve située à un centim. de l'extrémité postéro-supérieure de la scissure parallèle.

Lobule orbitaire. — La *scissure olfactive* est profonde. La *scissure orbitaire* assez profonde figure deux H accolés par l'un de leurs bords et possédant deux barres transversales. — Le *gyrus rectus* est peu volumineux. Les *première* et *deuxième circonvolutions orbitaires* sont bien développées. La partie moyenne du lobule orbitaire, surtout au niveau des deux branches transversales du double H, est très concave. L'incisure qui sépare le lobule orbitaire de la deuxième

Digitized by Google

circonvolution frontale est très profonde, mais est séparée du sillon fronto-marginal par une portion isolée de la deuxième circonvolution frontale et atteint à peine la partie antérieure de la scissure surcilière.

Lobe frontal. — La *scissure parallèle frontale* (Pl. II, *Sc. p. f.*) coupe la première circonvolution frontale près de la fente interhémisphérique; elle est irrégulière, sinueuse, interrompue par un pli de passage allant de la deuxième circonvolution frontale à la circonvolution frontale ascendante; elle se continue en bas avec un sillon oblique qui va se jeter dans le sillon de Rolando. La *scissure frontale inférieure* (*Sc. f. i.*) sinueuse est interrompue en avant par deux plis de passage reliant la deuxième circonvolution frontale à la troisième. — La *scissure frontale supérieure* (*Sc. f. s.*) est très irrégulière, très sinueuse, interrompue par de nombreux plis de passage se rendant de la première circonvolution frontale à la deuxième.

La *première circonvolution frontale* (Pl. II, F_1), très irrégulière, est découpée par des sillons enchevêtrés et il est par suite assez difficile d'établir la limite exacte entre elle et la deuxième circonvolution frontale; elle semble toutefois être dédoublée dans ses trois quarts postérieurs, mais ce dédoublement est très irrégulier, très sinueux, très sillonné et relié à la deuxième circonvolution frontale par quelques plis de passage.

Cette première circonvolution s'insère à la circonvolution frontale ascendante par un pli de passage à niveau, mais étroit, bordant la fente interhémisphérique.

La *deuxième circonvolution frontale* (F_2), qui s'insère à la circonvolution frontale ascendante par un pli de passage à niveau est elle-même très sinueuse, irrégulière, comme découpée en plusieurs tronçons par des sillons transversaux et obliques profonds; un pli de passage (p p.) la relie vers son tiers antérieur à la branche postérieure du V antérieur de la troisième circonvolution frontale. C'est sur ce pli de passage que se trouve une petite tumeur de la grosseur d'une lentille (*t.*), tumeur un peu surélevée, énucléable et à la partie supérieure de laquelle la pie-mère est adhérente. La *troisième circonvolution frontale* (F_3) est remarquable par son développement, et le dédoublement de son cap; en effet celui-ci représente un double V assez developpé, coïncidant avec les deux rameaux ascendants antérieurs de la scissure de Sylvius, dont nous avons déjà parlé plus haut.

La *circonvolution frontale ascendante* (F A) assez maigre, sauf vers sa partie médiane, est coupée par deux sillons antéro-postérieurs. Cette partie médiane isolée est reliée à la deuxième circonvolution frontale par un pli de passage à niveau et semble la continuer; il en résulte que celle-ci paraît s'insérer par un pli de

Digitized by Google

passage à niveau, qui interrompt la continuité du sillon de Rolando, sur la circonvolution pariétale ascendante. La partie inférieure de la circonvolution frontale ascendante est accolée au pied de la 3e circonvolution frontale, fait corps avec lui, 1, et ne s'en distingue que par un pli vertical à peine marqué. — La *circonvolution pariétale ascendante* (P A) est assez maigre.

Le *lobule pariétal supérieur* (P_1) est sinueux, bien développé; un pli de passage à niveau le relie au lobe occipital.

La *scissure interpariétale* (*Sc. i*) prend son origine dans la profondeur de la scissure de Sylvius tout près du lobule de l'insula et atteint presque par son extrémité supérieure et verticale la fente interhémisphérique; cette extrémité est bifide et les deux branches ne sont distantes de cette fente que de 8 millimètres. La branche ascendante de la scissure représente un Y et forme ainsi une sorte de scissure parallèle pariétale. La scissure interpariétale après avoir décrit sa courbe normale se continue ensuite presque dans le lit du premier sillon occipital.

Le *lobule pariétal inférieur* (P_2) et le *pli courbe* (P_3) sont sinueux, assez bien développés; un pli de passage relie celui-ci au lobule pariétal inférieur.

Le *lobe occipital* (L O) nettement séparé du lobe temporal est relié au lobule pariétal supérieur par un pli de passage à niveau et au pli courbe par un autre petit pli de passage allant à la partie inférieure et antérieure de la deuxième circonvolution occipitale. Tous les sillons et toutes les circonvolutions de ce lobe, de forme normale, occupent leur position ordinaire, et sont assez bien développés.

Le *lobe temporal* est assez volumineux, sauf dans son quart postérieur, où la deuxième et surtout la troisième circonvolution temporales se trouvent en retrait, *e*, sur le lobe occipital et les parties antérieures du lobe temporal. — La *première circonvolution* temporale (T_1) se confond avec la partie postérieure du lobule pariétal inférieur. La *scissure parallèle* (*Sc. p.*) est sinueuse et très profonde. La *deuxième circonvolution temporale* (T_2) est bien développée dans sa partie antérieure. — La *deuxième scissure temporale* (*Sc.* t_2.) sinueuse, irrégulière, est interrompue par trois plis de passage se rendant de la deuxième à la troisième circonvolution temporale qui, elle aussi, est assez bien developpée dans ses parties antérieures. L'*incisure préoccipitale* (*In. pré.*) se réunit à la partie la plus postérieure de la deuxième scissure temporale, séparant ainsi nettement le lobe temporal du lobe occipital.

On trouve encore *quatre circonvolutions temporales transverses*, 3, ou *plis de passage temporo-pariétaux* qui, se dirigeant vers le fond de la scissure de Sylvius en arrière de l'insula, viennent se perdre dans le lobule pariétal inférieur.

Digitized by Google

La *première scissure temporo-occipitale* (Pl. I, *Sc. to*) est sinueuse, peu profonde, irrégulière, interrompue par un pli de passage se rendant de la troisième circonvolution temporale au *lobule fusiforme* (T O_1) peu développé, mais non atrophié. La *deuxième scissure temporo-occipitale* (*Sc. to_2*) est sinueuse, assez profonde, interrompue également par un pli de passage allant du lobule fusiforme au *lobule lingual* (TO_2) en sorte que la partie postérieure de la deuxième scissure semble se continuer directement avec la partie antérieure de la première scissure.

Face interne. — La *scissure calloso-marginale* (*Sc. c.m.*) est assez profonde, normale dans ses différentes parties. La *première circonvolution frontale interne* (F_1) est bien développée, très sinueuse. Le *lobule paracentral* (LP), moyennement développé surtout à sa partie supérieure, présente vers son tiers inférieur un petit sillon superficiel et horizontal de 4 millimètres, relié à la scissure calloso-marginale par un petit sillon également superficiel partant de son extrémité antérieure. La *circonvolution du corps calleux* (C. C. C.) est bien développée, normale. — Le *lobe quadrilatère* (L Q) est très développé, en continuité par les plis de passage pariéto-limbiques antérieur (*p. p. a*) et postérieur (*p. p. p.*) avec la circonvolution du corps calleux, dont il est séparé à sa partie médiane par une scissure sous-pariétale (*Sc. sp.*). — La *scissure perpendiculaire interne* (*Sc. p. i.*) est très profonde, béante. — Le *coin* (C) paraît peu développé. — La *fissure calcarine* (*F. ca*), décrit une courbe à convexité supérieure.

Le *corps calleux*, le *corps strié*, la *couche optique*, ne présentent rien de particulier.

Hémisphère droit. — La *scissure de Sylvius* (Pl. IV, *Sc. S.*), dont les deux lèvres très écartées, laisse voir comme à gauche toutes les circonvolutions de l'insula et les plis de passage temporo-pariétaux. Elle est bifide à son extrémité postérieure. Les deux rameaux antérieurs ascendant (*a*) et horizontal sont normaux et circonscrivent le cap simple, normal, de la troisième circonvolution frontale.

Le *sillon de Rolando* (S. R.), sinueux, assez profond, est interrompu vers son quart inférieur par un pli de passage allant de la circonvolution frontale ascendante à la circonvolution pariétale ascendante.

La *scissure perpendiculaire externe* (*Sc. p. e*) est complète et va se perdre dans le lit de la scissure parallèle.

Lobule orbitaire. — La *scissure olfactive* est profonde. La *scissure orbitaire* est simple, le lobule à son niveau est concave ; on rencontre en outre sur les circonvolutions orbitaires de nombreux plis irréguliers ; la branche interne de l'incisure en H va se perdre

Digitized by Google

dans un petit sillon marginal antérieur. Les circonvolutions du lobule orbitaire ne présentent rien autre chose de particulier.

Lobe frontal. — Il existe de ce côté une *scissure parallèle frontale* (Pl. IV, *Sc. p. f.*) complète, ininterrompue, commençant à 4 millimètres de la grande scissure interhémisphérique pour s'arrêter à 4 millimètres de la lèvre supérieure de la scissure de Sylvius. — *La scissure frontale supérieure* (*Sc. f. s.*) est sinueuse, assez profonde, ainsi que la *scissure frontale inférieure* (*Sc. f. i.*), séparée de la scissure parallèle frontale par un pli de passage allant de la deuxième circonvolution frontale à la troisième ; cette scissure frontale inférieure est encore interrompue dans son trajet par un autre pli de passage se rendant de la deuxième circonvolution frontale au centre du cap de la troisième circonvolution frontale. La *première circonvolution frontale* (F_1) est peu développée ; la *seconde* (F_2), très irrégulière par suite des nombreux plis qui la sillonnent, paraît dédoublée et bien développée. En avant du lobe frontal se trouve un pli de passage transversal, réunissant les trois circonvolutions frontales et laissant en avant de lui une petite portion des première et deuxième circonvolutions frontales. La *troisième circonvolution frontale* (F_3), sinueuse, est assez bien développée. — La *circonvolution frontale ascendante* (F A) également assez bien développée et sinueuse.

La *circonvolution pariétale ascendante* (P. A.) est maigre, surtout à sa partie médiane. Le *lobule pariétal supérieur* (P_1), irrégulier, est très découpé ; des plis de passage transversaux le rattachent au lobule pariétal inférieur. La *scissure interpariétale* (*Sc. i.*) prend son origine dans la scissure de Sylvius et s'arrête à 12 millimètres de la scissure inter-hémisphérique ; elle est bifide à son extrémité supérieure et verticale et forme un λ, représentant une sorte de scissure parallèle pariétale. Au niveau de sa courbe, puis à sa partie médiane, elle est interrompue par les plis transversaux dont nous venons de parler ; elle se prolonge ensuite presque dans le sillon occipital transverse. — Le *lobule pariétal inférieur* (P_2), est sinueux, très découpé, irrégulier ; le *sillon vertical* (*b*) qui le sépare du pli courbe se prolonge en haut au delà de la scissure inter-hémisphérique. Le *pli courbe* (P_3), irrégulier, est divisé par le prolongement de la scissure perpendiculaire externe (*c*) qui va se jeter dans la scissure parallèle.

Le *lobe occipital* (L, O), nettement séparé des lobes pariétal et temporal, est par suite dépourvu de plis de passage se rendant à ces deux lobes ; il est assez irrégulier, peu développé, mais on y retrouve les formes de ses scissures et de ses trois circonvolutions ; enfin, il est un peu en retrait sur le lobe temporal.

Le *lobe temporal* est bien développé ; sa *première circonvolu-*

Digitized by Google

tion (T_1) se confond avec la partie postérieure du lobule pariétal inférieur. — La *scissure parallèle* (*Sc. p.*) est sinueuse et très profonde. Les *deuxième* et *troisième circonvolutions temporales* (T_2, T_3), sont bien développées, mais à leur partie postérieure elles sont un peu chagrinées et en retrait comme de l'autre côté. — La *deuxième scissure temporale* (*Sc.* t_2) est sinueuse, irrégulière, interrompue par des plis de passage allant de la deuxième à la troisième circonvolution temporale; en arrière, une de ses portions isolées (*sillon occipital antérieur* (*d*) sépare nettement en se réunissant à l'incisure préoccipitale (*In. pré.*) le lobe temporal du lobe occipital. — Il existe *trois circonvolutions temporales* (3), transverses ou plis de passage temporo-pariétaux, situées à la partie postérieure de l'insula, dont les circonvolutions sont bien développées.

La première *scissure temporo-occipitale* (Pl. III, *Sc. to*) est interrompue vers son milieu par des plis de passage se dirigeant de la troisième circonvolution temporale à la *première circonvolution temporo-occipitale* ($T\ O_1$) sinueuse; un sillon oblique réunit cette scissure à la moitié postérieure de la *deuxième scissure temporo-occipitale* (*Sc.* to_2.). Un pli de passage relie le *lobule fusiforme* au *lobule lingual* ($T.\ O_4$); ces deux lobules sont assez bien développés.

Face interne. — La *scissure calloso-marginale* (*Sc. c. m.*), assez profonde, est normale dans ses différentes parties; elle communique par un sillon avec l'extrémité de la branche verticale de l'γ grec qui se trouve sur le lobule paracentral : elle se trouve isolée par un pont de substance nerveuse de l'incisure préovalaire (*e*), limitant en avant le lobule paracentral. — La *première circonvolution frontale interne* (F_1) est bien développée, sinueuse. — Le *lobule paracentral* (L P) est plus large, plus développé qu'à gauche, déborde en avant et en arrière les circonvolutions frontale et pariétale ascendantes. On remarque un peu en avant de sa partie médiane un sillon en γ grec assez profond, et en arrière un autre petit sillon transversal assez superficiel. — La *circonvolution du corps calleux* (C. C. C.) est bien développée, normale. — Le *lobe quadrilatère* (L. Q.), très développé, présente en avant un sillon transversal profond, communiquant avec la scissure *sous-pariétale* (*Sc. s. p.*) en avant et en arrière de laquelle se trouvent les plis de passage pariéto-limbiques antérieur et postérieur (*p. p. a.* — *p. p. p.*). — La *scissure perpendieulaire interne* (*Sc. p. i.*) profonde se termine à 2 centimètres du bord supérieur de la fente interhémisphérique, sans aller rejoindre la scissure calcarine dont elle est séparée d'un centimètre. En arrière et parallèlement à elle, sur le coin, se trouve une autre scissure (*d*) plus profonde qui va se jeter dans la scissure calcarine. Le *coin* (C.) est

Digitized by Google

assez développé. — La *fissure calcarine* (*F. ca.*), en dehors des anomalies déjà signalées, est assez profonde.

Le *corps calleux*, le *corps strié*, la *couche optique*, sont normaux.

Cervelet. — Les *hémisphères cérébelleux* paraissent normaux.

Analyses de la peau. — Nous avons fait faire deux analyses de fragments de la peau ; voici les notes qui nous ont été transmises :

1° *Analyse de M. Yvon :*

	en.
Graisse	35,98
Matières azotées (muscles et matières albuminoïdes)	11,93
Sels minéraux	0,44
Eau	51,97
	100,00

2° *Analyse de M. Thabuis.* — « Le morceau de peau dans lequel j'avais, dit-il, à rechercher la mucine pesait, humide, 135 grammes, après que j'eus enlevé le tissu adipeux sous-jacent ainsi que certaines portions de muscles qui s'y trouvaient adhérentes.

« Pour rechercher la mucine dans cette peau, j'ai suivi la méthode indiquée par Eichwald pour l'extraction de la mucine, de l'*Helix pomatia.* A cet effet, la peau a été coupée et hachée en morceaux aussi fins que possible; le produit presque pulpeux ainsi obtenu a été mélangé avec du sable lavé, soumis à l'ébullition avec de l'eau pendant environ une demi-heure. Le magma obtenu a été filtré et la liqueur a été additionnée d'un excès d'acide acétique. Un trouble blanc, laiteux, s'est produit. J'ai laissé déposer environ douze heures et au bout de ce temps, il s'était formé, au fond du vase contenant le liquide, un très léger précipité floconneux que j'ai séparé par filtration, lavé à l'eau acidulée par l'acide acétique et à l'eau pure. Puis, comme j'avais un peu de précipité, je l'ai redissous sur le filtre avec de l'eau de chaux. Cette liqueur a été traitée de nouveau par l'acide acétique. Sur le nouveau précipité ainsi obtenu et lavé, j'ai essayé quelques caractères de la mucine ; n'ayant qu'une très faible quantité de substance à ma disposition, j'ai constaté : 1° sa solubilité dans les alcalis et les acides minéraux, son insolubilité dans l'acide acétique. L'alcool précipitait sa solution aqueuse, le réactif de Millon la colorait en rouge violet. En conséquence, d'après ces quelques réactions, nous avions bien affaire à de la mucine, mais la proportion bien faible qui a été obtenue ne permet pas de tirer une conclusion bien nette sur la présence réelle de la mucine dans le tissu cutané. »

Digitized by Google

Dans les antécédents héréditaires de Th..., nous ne trouvons aucun *idiot* ou *épileptique*; le père, intelligent, présentait seul une *malformation* du bras gauche, et, sauf une cousine de la mère au troisième degré, on n'aurait jamais connu de *goîtreux* dans la famille.

Jusque vers l'âge de quinze mois, le *Pacha* se serait développé normalement; il marchait un peu, était affectueux et prononçait quelques mots. Il ne peut donc être question chez lui de crétinisme congénital proprement dit. Peut-on faire intervenir dans l'étiologie de la maladie son séjour jusqu'à un an dans un logement humide, les convulsions (?) et la chute qu'il aurait faite vers quinze mois? C'est ce que nous ne saurions dire. Toujours est-il que c'est vers cette dernière époque que semble remonter le début de l'affection; la marche, la parole, etc., loin de progresser, diminuèrent et, en 1880 (à près de vingt ans), nous le trouvons à Bicêtre, présentant tous les signes de l'*idiotie avec cachexie pachydermique*.

Durant le temps où il a été soumis à notre observation, Th... a été atteint à diverses reprises d'*érysipèle*, de même que la première malade de Curling; mais, contrairement à ce qui a eu lieu chez la malade de Curling, ces érysipèles n'ont nullement amélioré son état intellectuel. Le traitement (toniques, bains salés, exercices) auquel il fut soumis permit cependant d'obtenir une amélioration relativement assez accusée. En 1879, lorsque l'un de nous a pris possession du service, le *Pacha* était gâteux, atteint d'une *chute du rectum* déjà ancienne et il demeurait confiné au lit sur les recommandations de sa mère, sous prétexte qu'il était très sensible au froid. Aussi avait-il désappris

Digitized by Google

à marcher. A l'époque de sa mort, il était propre, marchait tenu simplement à la main; il était devenu, au moins par moments, plus expansif, mais son état intellectuel ne s'était pas sensiblement modifié; son répertoire de mots restait toujours à peu près aussi pauvre; souvent il fallait une excitation forte, c'est-à-dire élever la voix et répéter les questions, pour attirer son attention, pour le faire regarder; les réponses ne se produisaient qu'avec lenteur et paresse. Parfois, à la visite, lorsqu'il était bien disposé, si on ne s'arrêtait pas à lui, il regardait, puis poussait un cri pour attirer l'attention.

Nous ajouterons que tout signe de *puberté* faisait défaut et que Th..., tant au point de vue intellectuel que physique, avait subi un véritable *arrêt de développement.*

Voilà pour le côté clinique. Si maintenant nous examinons les faits principaux qui nous sont fournis par l'autopsie, nous constaterons *l'absence de toute trace de glande thyroïde*, la présence de différents épanchements séreux dans les plèvres, le péricarde, un météorisme intestinal en rapport avec l'atonie musculaire des fibres lisses de l'intestin et des fibres striées musculaires de la paroi abdominale.

Le tissu adipeux sous-cutané, abondant dans toutes les régions, comme œdémateux, luisant, mais en réalité non œdémateux, sur la paroi antérieure du thorax, formait aux aisselles et au-dessus des clavicules ces masses ou tumeurs mollasses, d'aspect lipomateux, que nous avons décrites. Ces masses ne présentaient pas de limites tranchées et se confondaient à leur périphérie d'une façon diffuse avec le tissu adipeux sous-

Digitized by Google

cutané environnant. Elles avaient tous les caractères qui sont représentés dans la figure 3 (p. 10).

Enfin, comme dans un certain nombre d'observations du même genre, celle de Curling entre autres, nous trouvons la *fontanelle antérieure persistante*.

En ce qui concerne le *cerveau*, la description minutieuse que nous avons donnée nous dispense de faire de longues réflexions. Toutefois nous devons signaler, d'une façon spéciale, les points suivants :

1° Les *circonvolutions* sont en général petites, et, en particulier les *circonvolutions frontales et pariétales ascendantes*. Nous insisterons spécialement sur la *troisième circonvolution frontale gauche* dont le *cap est dédoublé*, cette circonvolution est, du reste, bien développée sauf le pied qui fait corps avec la frontale ascendante et ne s'en distingue que par une scissure très superficielle. Ce dédoublement n'avait encore été signalé jusqu'ici que sur certains cerveaux d'hommes distingués, entre autres sur celui de Gambetta ; chez celui-ci, le cap antérieur était plus développé, au contraire du *Pacha* où le cap postérieur est plus développé; on voit que ce dédoublement du cap peut aussi se rencontrer sur des idiots à parole presque nulle. Ce fait démontre une fois de plus que, si la forme des circonvolutions est importante, leur structure intime l'est encore davantage, et que ces deux choses ne peuvent être séparées.

Nous appellerons encore l'attention sur les *plis de passage* se rendant de la *deuxième circonvolution frontale* à la frontale ascendante et qui, en allant par l'intermédiaire de celle-ci s'insérer à la *pariétale ascendante* semblent continuer la deuxième frontale jusqu'à la

Digitized by Google

pariétale ascendante. Cette disposition, qui est loin d'être très rare, est tantôt complète, tantôt incomplète. — Enfin nous trouvons quatre plis de passage temporo-pariétaux à gauche, et trois à droite.

2° Les *sillons* sont remarquables par leur irrégularité; la *scissure interpariétale* se continue de chaque côté dans le premier sillon temporal, et la *scissure perpendiculaire externe* descend, comme chez la singe, jusqu'au lobe temporal. La *scissure de Sylvius* laisse des deux côtés le lobule de l'insula à découvert. — Les *petites scissures* sont également très irrégulières, sinueuses, et ne permettent souvent que de limiter avec peine les parties appartenant à telle ou telle circonvolution. Nous appellerons seulement l'attention sur la *forme étoilée* de la *scissure sous-pariétale* gauche.

3° Enfin le *corps pituitaire* paraissait sensiblement hypertrophié.

Nous reprenons maintenant l'exposé des cas d'*idiotie crétinoïde avec cachexie pachydermique* publiés par les auteurs. Voici un cas de M. Bouchaud[1], paru en 1884, et que nous reproduisons complètement en raison de l'intérêt qu'il présente.

Observation VII. — *Crétinisme sporadique compliqué de nanisme.— Pas d'antécédents héréditaires. — Coqueluche et rougeole à sept mois; arrêt de développement physique et intellectuel consécutif. Etat du malade à seize ans et demi. — Aucun signe de puberté. — Idiotie : parole limitée à quelques monosyllabes; défaut d'attention; marche très difficile; gâtisme; inertie physique. — Erythème; refroidissement progressif; mort.—Autopsie : péricardite; absence du corps thyroïde.*

W... (François), âgé de seize ans et demi, est admis à l'asile de Lommelet, le 22 avril 1882. Son dossier ne contenant d'autres

[1] *Journal des sciences médicales de Lille*, 1883, 5 et 20 décembre.

Digitized by Google

renseignements que ceux qui concernent son état actuel, M. Lalo, étudiant en médecine, qui a bien voulu se charger de prendre des renseignements sur les lieux, est parvenu à nous fournir les documents suivants : Né à Béthune, W... a vécu dans une maison qui est établie dans de bonnes conditions hygiéniques; elle est aérée et propre ; il n'y a pas de marais dans les environs. Dans la ville et le pays voisin, on ne rencontre pas de crétins; le goître y est rare et la population est saine. — Le *père*, âgé actuellement de quarante-cinq ans, paraît très intelligent ; il est d'une constitution robuste et sa taille est de 1 m. 70. — La *mère* est morte à l'âge de 40 ans, dix-huit mois après être accouchée de son dernier enfant, à la suite d'une maladie dont il n'est pas possible de savoir le nom. — Il y a eu *cinq enfants* ; quatre filles et un garçon. Ils sont tous vivants. Tous sont forts et bien constitués, sauf la fille cadette, âgée de quinze ans, qui est un peu délicate. La fille aînée, âgée de vingt-deux ans, qui a été nourrice à Paris, est sur le point d'accoucher de son deuxième enfant et se propose encore de redevenir nourrice. Le troisième enfant est un garçon, âgé de treize ans, et les deux autres sont des filles, âgées de huit et cinq ans. Rien à noter du côté des autres parents; les ascendants du côté du père et de la mère sont morts à un âge avancé.

W..., né à terme, est venu au monde bien développé ; il aurait pesé, s'il faut en croire le père, 12 livres à sa naissance, ce qui est assurément une exagération, mais donne une idée de la force du sujet. La croissance fut normale jusqu'à l'âge de sept mois; à cette époque l'enfant aurait eu la *coqueluche* et la *rougeole*, et, à partir de ce moment, il aurait cessé de grandir d'une manière sensible. L'intelligence a subi le même arrêt de développement que le corps.

Etat actuel. — W... ressemble beaucoup à un petit enfant ; il en a le caractère et la *taille* ; on lui donnerait deux à trois ans, si sa face n'offrait un air vieillot, bien différent de celui de cet âge, et si la grosseur des diverses parties du corps, de la tête, du tronc, des membres, n'était démesurément exagérée. La tête, en effet, est volumineuse, le col est court, le tronc est trapu, et les membres sont fort gros. — Le *crâne* n'est pas sensiblement déformé ; il est symétrique et un peu aplati de haut en bas. La *fontanelle antérieure* persiste ; on sent un espace membraneux à travers lequel on pourrait passer le bout du doigt. La chevelure est blonde, peu abondante. — La *face* est large, le front peu élevé; le *nez*, déprimé à son origine est très large à sa base. Les *lèvres* sont très épaisses et l'ouverture buccale, ordinairement béante, donne issue à la *langue*, qui est très volumineuse et semble ne pouvoir se loger que très difficilement dans la bouche, aussi est-elle habituellement en partie hors de cette cavité. Les dents sont petites, mal conformées, il en manque plusieurs et la plupart de celles qui existent

Digitized by Google

sont cariées. Le ventre est saillant, arrondi, volumineux. Pas de poils au pubis. La *verge* est celle d'un enfant; les testicules ont la grosseur d'une petite noisette.

La *peau* est pâle, lisse et peu tendue ; elle est mobile sous les tissus sous-jacents qui sont mous et flasques. On sent qu'il existe une légère couche de graisse sur toute la surface du corps. Les mains et les pieds sont *potelés* comme ceux d'un enfant ; la peau y est même tendue et d'une teinte foncée, légèrement rougeâtre, on dirait de l'*œdème* des nouveau-nés. — La muqueuse des lèvres et des conjonctives est également pâle ; les paupières supérieures sont légèrement gonflées.

L'*intelligence* a subi un *arrêt complet de développement*, c'est celle d'un enfant qui commence à parler, avec moins de vivacité et plus de lenteur dans ses manifestations. Aussi les traits du visage sont-ils peu mobiles et presque sans expression. Parfois cependant l'enfant sourit ; il devient même gai dans certaines circonstances ; ainsi quand on lui met un chat entre les mains, il le caresse et prend une figure riante et pousse quelques cris de joie; il est toujours calme et habituellement silencieux ; il fait à peine entendre par moment un bruit inarticulé, une espèce de gémissement (heen...), rarement il profère quelques mots faciles à prononcer, tels que cat (chat), faim, etc. Il prête une faible attention à ce qui se passe autour de lui et ne comprend que quelques expressions très simples, comme celle de donner la main, quand on le lui demande, et autres semblables. Ces désirs sont très bornés et peu nombreux. Il indique avec le doigt ce qu'il veut obtenir ; s'il éprouve, par exemple, l'envie de monter sur sa chaise ou en descendre. Il est dénué de sentiments affectueux, il ne s'attache à personne et ne paraît pas reconnaître ceux qui lui donnent des soins.

La *sensibilité physique* est également fort obtuse ; il se montre très peu impressionnable quand on irrite la peau. Les *sens* sont intacts ; il voit et il entend ; l'odorat et le goût paraissent cependant peu développés. — Il est faible et très apathique, aussi reste-t-il la plus grande partie du temps assis et immobile. Il peut à peine marcher seul, on est obligé de lui donner la main et encore n'est-il capable de faire que quelques pas. Outre qu'ils sont peu énergiques, tous ses mouvements se font remarquer par leur peu d'activité.

L'appétit est médiocre, il mange peu et très lentement ; l'embonpoint est cependant relativement considérable. Incapable d'avertir quand il a un besoin à satisfaire, il est naturellement *gâteux* ; c'est à peine s'il mange seul les aliments qu'on lui sert.

Les *battements du pouls* sont extrêmement petits et faibles ; on les sent difficilement au poignet. Ceux du cœur sont également

Digitized by Google

très faibles, mais réguliers. Quant aux bruits cardiaques, ils sont nets, mais profonds, sourds. — La *respiration* et la *température axillaire* sont sensiblement normales. Voici les chiffres obtenus : P. 80; R. 18; T. ax. 36°,9. — Le *poids* du corps et les dimensions de quelques-uns des organes les plus importants se résument ainsi :

Poids du corps	17	kilog.
Taille du sommet de la tête aux épaules	14	cent.
Taille des épaules au périnée	40	—
Taille du périnée aux talons	36	—
Contour du thorax	61	—
— de l'abdomen	65	—
Crâne, circonférence horizontale	52	—
— diamètre antéro-postérieur	18	—
— du menton à l'occiput	22	—
— diamètre bi-pariétal	14	—
— — bi-temporal	10	—
— de la racine du nez au menton	11	—
— longueur du nez	3	—
— largeur du nez (narines)	3	—
Longueur du bras	35	—
— de l'humérus	12	—
— du radius	12	—
— de la paume de la main	5	—
— du médius	6	—
Circonférence du poignet	14	—
Largeur de la main	6	—
Circonférence de la cuisse à son origine	32	—
— du mollet	22	—
Longueur du pied	12	—
Circonférence du pied à sa racine	17	—

Jusqu'au 7 *mars* 1883, la santé de W... se maintient dans un état très satisfaisant. On s'aperçoit alors que la peau des organes génitaux et celle qui recouvre la face interne des cuisses, dans une grande étendue, est d'un rouge vif ; le prépuce surtout est fort épaissi, allongé, rouge et douloureux. Cet érythème paraissant dû au contact des urines, dont l'émission est inconsciente, nous prescrivons pour éviter ce contact, de laisser l'enfant au lit et de lui tenir les jambes écartées.

10. — L'intensité de la rougeur a diminué rapidement, mais l'enfant est triste, abattu et n'a plus d'appétit. On le fait passer à à l'infirmerie.

14. — W... est toujours calme, mais abattu, et ne prend presque aucun aliment. On ne constate cependant aucun phénomène grave ; pas de fièvre, pas de toux, pas de gêne de respiration, etc. Dès son entrée à l'infirmerie, on a remarqué que sa peau était froide, mais on a négligé d'examiner l'état de la tem-

Digitized by Google

pérature centrale ; hier seulement elle a été prise et on a trouvé : 1 h. de l'après midi, T. ax. 32°,4. La température atmosphérique est assez froide. Cette nuit le thermomètre est descendu vers 4 ou 5° au-dessous de zéro, mais dans les salles de l'infirmerie, la température est toujours assez élevée et ne paraît pas descendre au-dessous de 15°.

Ce matin, la peau est encore froide et le thermomètre placé sous l'aisselle nous donne : à 8 h. du matin, T. 33°; P. 64, à 1 h. du soir, T. 33°. L'inappétence persiste, W.... ne prend aucun aliment solide; il accepte simplement un peu de lait. Il est affaissé, reste couché sur le côté droit ou à demi assis dans son lit.

Il ne tousse pas, la respiration est un peu gênée. A l'auscultation, affaiblissement du murmure vésiculaire en arrière et en bas; pas de râle; bruits du cœur sourds, profonds, difficilement perçus. Pouls presque insensible.

15. — L'érythème a à peu près entièrement disparu, mais l'abattement est considérable. T. ax., le matin, à 8 h., 34°; le soir, à 6 h. 1/2, 34°. Respiration lente et inégale.

16. — Même état. Le matin, à 8 h., T. ax. 34° 6. Le soir, à 7 h., 34°,1. — Mort dans la nuit, à 5 heures du matin.

Autopsie. — Nous procédons à l'examen cadavérique avec le concours de deux de nos collègues. Des incisions faites à la peau mettent à découvert une épaisse couche de tissu cellulo-graisseux. Nulle part on ne trouve d'infiltration œdémateuse, ni aux mains, ni aux pieds, ni à la face. On enlève la partie antérieure du thorax et une poche globuleuse, d'un volume considérable, apparaît sur la ligne médiane. C'est le péricarde distendu par une grande *quantité de liquide*. Il présente 11 centimètres dans le sens de la hauteur et dans le sens de la largeur. Une ponction faite à l'aide d'un trocart permet de retirer 450 gr. de sérosité claire, transparente, de couleur légèrement citrine où le refroidissement ne fait naître aucun nuage; mais qui, sous l'influence de la chaleur et de l'acide nitrique, se coagule en masse. Le *péricarde*, incisé et vu par sa face interne, paraît légèrement opaque et un peu grisâtre. Sur la crosse de l'aorte on remarque quelques petits vaisseaux dilatés et gorgés de sang et même de petites ecchymoses. — Le *cœur* est distendu par une grande quantité de caillots sanguins qui remplissent les cavités droites et gauches. La valvule mitrale est légèrement opaque, grisâtre et un peu épaissie. Les valvules sigmoïdes de l'aorte, leurs bords libres surtout, sont très épaisses, légèrement rosées et demi-transparentes. On dirait une infiltration de matière *gélatineuse*, de gelée de pommes ; mais la consistance est assez ferme ; on trouve une certaine résistance quand on les comprime avec les doigts. A l'intérieur de l'*aorte*, dans toute son étendue, près du cœur surtout et dans l'intérieur des carotides à

Digitized by Google

un degré moindre, on trouve une multitude de petites saillies, du volume d'un petit grain de mil, d'un gris jaunâtre, non dures comme les dépots crétacés, mais demi molles.

Le *foie*, la *rate*, les *reins*, les *poumons* ne présentent pas de lésions qui méritent d'être notées. Cependant, du côté droit, la plèvre est le siège de nombreuses adhérences, déjà anciennes et assez résistantes.

Les *testicules* sont de la grosseur d'une petite noisette. La *langue* est relativement énorme; de l'extrémité du V lingual à la pointe, elle mesure 7 cent. Sa largeur est de 5 cent. et son épaisseur de 2 à 3 cent. Le *larynx* et la *trachée* ayant été enlevés en même temps que les poumons et l'œsophage, après une incision de la peau pratiquée sur la ligne médiane, on recherche le CORPS THYROÏDE entre la trachée et les muscles qui ont été assez bien conservés et ON N'EN TROUVE AUCUNE TRACE.

Le *grand sympathique* de la région thoracique paraît *normal*; au cou, on ne trouve que deux ganglions; l'inférieur a une longueur d'un centimètre et demi; le supérieur est beaucoup plus volumineux : il a une longueur de 2 centimètres environ et une largeur de 5 à 6 millimètres.

Les enveloppes du *crâne* s'enlèvent facilement. La boîte crânienne ayant été sciée, il devient impossible de le décoller de la *dure-mère*. Celle-ci adhère très fortement aux sutures osseuses et surtout à la *fontanelle antérieure qui, n'étant pas ossifiée*, est constituée par une membrane fibreuse, forte et étendue. Le *cerveau* paraît régulièrement développé et semblable à celui d'un adulte. Les principales circonvolutions sont bien dessinées et volumineuses; les sillons sont profonds et étroits.

La *dentition* est très défectueuse. Nous trouvons : Incisive, $\frac{2 \cdot 2}{2 \cdot 2}$; canine, $\frac{1 \cdot 1}{1 \cdot 1}$; première molaire, $\frac{1re, 2e \cdot 2e}{0 \cdot 0}$; deuxième molaire, $\frac{1re \cdot 1re}{1re \cdot 0}$. L'extraction de ces dents nous apprend que ce sont des dents de la seconde dentition; les premières n'ont qu'une racine conique très longue, les grosses molaires sont plus ou moins cariées; de quelques-unes il ne reste plus que la racine.

Les principaux organes ont été pesés et nous ont donné les chiffres suivants :

Poids du corps			17k500
Encéphale	Hémisphère droit	502 gr.	1 170
	— gauche	509	
	Cervelet, mésocéphale	159	
Poumons			425
Cœur			100
Foie			630
Rate			38
Reins			130
Langue			67

Digitized by Google

On fait macérer le squelette et on trouve, au bout de peu de temps, que tous les os du crâne se sont séparés les uns des autres, ce qui indique que la soudure des articulations était fort incomplète. Les épiphyses des os longs se séparent également de la diaphyse avec une grande facilité.

M. Bouchaud, après avoir rapporté ce cas qu'il rattache au crétinisme sporadique, croit devoir rejeter l'hypothèse du myxœdème en se basant sur ce qu'il n'a trouvé à l'autopsie ni sérosité, ni substance colloïde, mais simplement une épaisse couche de graisse sous-cutanée. Il est à noter, du reste, que l'examen chimique de cette peau n'a pas été pratiqué et que la présence de la mucine a paru faire défaut dans un certain nombre de cas de myxœdème. Tous les autres symptômes observés par M. Bouchaud sont bien ceux de l'*idiotie crétinoïde avec cachexie pachydermique*. L'auteur en a lui-même le sentiment, car, à plusieurs reprises, il insiste sur le rapprochement qui peut être établi entre le crétinisme et le myxœdème. Il est probable que, s'il avait eu l'occasion de voir auparavant quelques cas types de myxœdème, il n'aurait pas hésité. Nous ajouterons que l'absence de la glande thyroïde fournit un argument puissant en faveur de notre interprétation.

Le *Progrès Médical* a publié, le 4 février 1882[1], un autre cas d'idiotie crétinoïde, observé par M. Charpentier dans le service de Legrand du Saulle. Nous le relatons tel qu'il a paru à cette époque.

Observation VIII. — *Oncle paternel aliéné; tante maternelle rachitique. — Carie lombaire à cinq mois, puis convulsions jusqu'à onze mois; affaiblissement physique et intellectuel. — Idiotie complète; alitement; gâtisme; marche et parole nulles; bouffissure de*

[1] Charpentier. — *Nouveau cas de myxœdème ou cachexie pachydermique.*

Digitized by Google

la face; tuméfaction des paupières; épaississement de la langue, bave; œdème sur les mains; cheveux rares; absence de goître.

La nommée Sachse (Elise), quatre ans, admise en février 1881, présente un ensemble de symptômes qui rappellent la cachexie pachydermique, expression heureuse de M. le professeur Charcot, pour désigner le myxœdème des auteurs anglais ou une forme de l'état crétinoïde de M. Baillarger.

La physionomie de la malade attira notre attention par la ressemblance qu'elle offrait avec le *Pacha*, idiot de Bicêtre, dont M. Bourneville a publié l'observation, comme cas de cachexie pachydermique. En effet, elle a le visage bouffi, arrondi transversalement, en forme de boule; les paupières sont tuméfiées, immobiles, les yeux à peine ouverts, chassieux, le regard est triste, l'air pleurard; le nez épaté est épaissi; les joues violacées, froides, tendues et bombées contrastent avec le fond blanc jaunâtre du teint qui a une couleur de miel; la langue, épaissie pend presque constamment entre les dents et les lèvres qui laissent baver la salive. La bouffissure de la face nous conduisit à l'examen général de l'enfant, et nous constatâmes le même état de la peau sur les membres supérieurs et inférieurs, à l'abdomen et aux reins, mais nullement à la région thoracique; partout mêmes caractères : sensation de froid désagréable au toucher de la peau qui n'est ni sèche, ni écailleuse, ni gluante; teinte violacée surtout aux lombes, aux fesses et aux extrémités; celles-ci sont déformées et massives. Aux mains, le creux palmaire est remplacé par une surface bombée, la peau est épaissie, le pli que l'on y produit en la prenant entre les doigts mesure plus d'un centimètre; l'impression du doigt ne s'y marque pas comme dans l'œdème, mais donne une sensation de résistance, mollasse et élastique à la fois. Pas d'adhérences de la peau aux organes sous-jacents sur lesquels on parvient à la faire glisser; pas de troubles appréciables de la sensibilité cutanée. Les caractères pathologiques de la peau diminuent à mesure que l'exploration remonte vers les parties supérieures de l'abdomen et n'existent plus au thorax qui, ainsi que le cou, présente une peau normale; l'empâtement signalé des régions sus-claviculaires comme caractéristique du crétinisme congénital est nul.

Les cheveux sont rares, les ongles normaux, les dents jaunâtres; absence des molaires; les narines sont à peine visibles; rien aux appareils digestif, respiratoire, circulatoire, biliaire et rénal; rien au cœur, pas d'albumine dans les urines. Le cri est guttural, enroué, d'ailleurs rare. *Pas de goître*; pas de déformation crânienne, ni des oreilles; pas de déformation rachitique, sauf les vestiges d'une carie lombo-sacrée, ainsi qu'en témoignent des ci-

Digitized by Google

catrices anciennes de cautérisation. Pas d'autres phénomènes scrofuleux, pas de manifestations syphilitiques.

Quant aux troubles intellectuels, qui sont des plus manifestes, ce sont ceux de l'idiotie complète. La malade reste couchée dans son lit, grande gâteuse, immobile, dans un état de mutisme absolu, triste et silencieuse ; elle ne sait pas diriger son regard, ne peut tenir la tête, remue les membres, mais sans les diriger, ne peut se tenir debout. Depuis son entrée aucun changement ne s'est produit, aucun trouble n'est survenu.

Voici les renseignements que nous avons pu nous procurer. L'enfant est née à Paris, de parents bien portants, ni crétins ni goîtreux. Dans la famille, un oncle paternel aliéné à Ville-Evrard, une sœur maternelle rachitique ; l'enfant a deux sœurs plus jeunes qu'elle et bien portantes, sans vice de conformation. A la naissance, l'enfant, de bonne santé, n'offrait rien d'extraordinaire et ressemblait aux autres enfants, le corps se développa régulièrement, une chevelure assez forte apparut ; mais, à cinq mois, elle fut traitée pour une carie lombaire qui se compliqua de crises convulsives, répétées cinq fois par jour et qui durèrent six mois. C'est sur ces entrefaites que la mère remarqua la bouffissure de la peau qui, depuis, n'a pas diminué.

Ce ne fut que plus tard qu'elle remarqua l'empâtement des membres inférieurs, qu'elle rapportait d'ailleurs à la carie vertébrale. C'est aussi à la même époque que les cheveux commencèrent à tomber, que le cri devint plus rauque et plus sourd, que le regard perdit de sa vivacité, et que l'apathie et l'abattement se manifestèrent. Voyant qu'aucun phénomène intellectuel ne se développait, la mère prit le parti de faire admettre son enfant à la Salpêtrière.

La malade est morte un mois après la publication de cette observation d'un *érysipèle* avec bronchopneumonie double. — L'*autopsie* n'a pu malheureusement qu'être faite d'une façon imparfaite par suite de circonstances particulières. L'attention de M. Charpentier n'ayant pas été attirée sur la glande thyroïde, cet organe n'a pas été examiné. On constata un amincissement très prononcé de la voûte crânienne, une méningo-encéphalite(?). Le tissu adipeux sous-cutané criait sous le scalpel, était plus développé sur la moitié droite du corps ; à la région lombaire il avait

Digitized by Google

deux centimètres d'épaisseur à droite, un centimètre à gauche.

L'enfant dont il s'agit était évidemment atteinte de myxœdème; ce diagnostic avait été confirmé par M. Charcot. Nous ajouterons que l'observation clinique constate l'absence de *tout goître*, et que Legrand du Saulle avait porté le diagnostic de crétinisme.

Les deux cas suivants sont empruntés aux journaux anglais. Le premier appartient à M. Coxwell et a été présenté à la *Société clinique de Londres* comme étant celui d'*un enfant présentant des symptômes ressemblant à ceux du myxœdème*[1].

Observation IX. — *Développement physique et intellectuel normal jusqu'à l'âge de huit ans; puis somnolence, perte de la mémoire, parole pâteuse et indistincte, démarche incertaine; gonflement des paupières inférieures. — Diminution de la glande thyroïde; abaissement de la température; insomnie; cris; perte du langage articulé; affaiblissement des facultés intellectuelles.*

Il s'agit d'une enfant de treize ans présentant des symptômes ressemblant à ceux du myxœdème. Jusqu'à l'âge de huit ans, elle ne différait en aucune façon des autres enfants et elle pouvait lire un chapitre de la Bible ou une histoire aussi bien que sa mère; elle savait écrire et apprenait l'arithmétique. Survint alors un grand changement; elle tombait souvent de sommeil, même en mangeant; sa mémoire devint défectueuse, et si on l'envoyait faire quelque commission, elle errait sans but. Dernièrement sa parole devint épaisse et indistincte; elle souffrait de maux de tête, sa tête s'inclinait sur la poitrine; les mains et les pieds devinrent très froids, les jambes très faibles et la démarche incertaine. Elle fut admise dernièrement à l'hôpital national des paralytiques et épileptiques, dans le service du Dr Hughlings Jackson. Son facies donnait l'idée du myxœdème, sa peau était translucide avec une tache circonscrite de rougeur au centre des joues; les paupières inférieures étaient enflées; le nez large, les yeux proéminents et bien formés. La glande thyroïde semblait diminuée, et il n'y avait aucune tumeur graisseuse anormale, au cou ou ailleurs. La

[1] *The British medical Journal*, 20 janvier 1883.

Digitized by Google

température tomba fréquemment à 35°, 4. Elle restait souvent sans repos la nuit et elle avait souvent des attaques de cris. La force du langage diminua, au point de, en dernier lieu, ne pouvoir articuler un son : on voyait les lèvres remuer sans résultat pendant qu'elle essayait de parler. Elle ne pouvait embrasser sa mère ou ne pouvait gonfler ses joues et la nourriture restait quelquefois sept ou huit minutes entre les dents et les lèvres. On constata enfin une obnubilation générale de l'intelligence.

Il nous paraît inutile d'insister sur les symptômes présentés par cet enfant qui sont ceux du myxœdème, il nous suffira d'appuyer sur la constatation faite par l'auteur de la *diminution de la glande thyroïde*.

Le second cas est dû à M. Armand Routh, qui l'a publié dans le *Medical Press and Circular*, sous le titre de « *Un cas de crétinisme sporadique, avec apparence de myxœdème* »[1].

Observation X. — *Rachitisme; absence probable du corps thyroïde, tuméfactions lipomateuses sus-claviculaires et axillaires; marche lente, indécise et chancelante; parole lente et monotone; idéation lente; lecture et écriture, nulles; mémoire seulement des faits antérieurs à l'âge de sept ans; absence de signes de puberté.*

Elise H..., âgée de vingt-cinq ans, est une pensionnaire de la maison des femmes incurables, Marylebone Road, elle est née près de Southampton, dans le Hampshire. Elle était l'aînée de quatre enfants dont les parents, âgés respectivement de vingt-quatre et vingt-deux ans, étaient en pleine santé au moment de sa naissance. Le père cependant mourut douze ans et la mère seize ans plus tard de phthisie, maladie qui a causé aussi la mort de la sœur de la malade à dix-sept ans et de la sœur de sa mère à vingt-sept ans. Le père était né dans le Hampsphire et la mère dans le Berkshire et il n'y avait aucune consanguinité entre eux.

Jusqu'à l'âge de sept ans, la malade était comme les autres enfants, mais plus grasse que d'ordinaire et on la comparait à un « grand gâteau blanc » parce qu'elle était grasse, flasque et couleur de pâte blanche. Pendant qu'elle était enceinte d'elle, sa mère fut effrayée par un taureau. A sept ans, cette fille cessa de

[1] *Medical Presse and Circular*, 14 mai 1884.

Digitized by Google

grandir, mais elle devint plus grosse et plus flasque, lente dans ses mouvements et si stupide que toutes les tentatives pour lui apprendre à lire et à écrire furent vaines. A huit ans, elle vint à Londres et devint moins habile à se conduire et plus niaise. Ses amis disent que depuis il n'y avait eu peu ou point de changements, excepté que dernièrement elle commença à maigrir.

Antécédents héréditaires. — A l'exception de l'apparente hérédité de tuberculose, il n'y avait aucuns antécédents héréditaires de maladies, tels que syphilis ou mal de Bright, aucun antécédent d'alcoolisme, ni de folie ou de crétinisme dans la famille. Une sœur de la malade, âgée de vingt-trois ans, jouit d'une bonne santé, est bien développée, mais quelque peu anémique. Elle présente une hypertrophie de la glande thyroïde, qui a diminué par le traitement et un souffle systolique à la pointe se propageant dans l'aisselle, endocardite valvulaire consécutive à une attaque de rhumatisme articulaire dont elle fut atteinte. La malade a aussi un frère bien portant âgé de dix-neuf ans, actuellement soldat ; tous les enfants sont nés dans le Hampshire.

Etat actuel. Taille : 1^{m}05, taille moyenne d'un enfant de cinq ans. *Poids* : 35 kilogr. 240. Elle est arrêtée dans sa croissance et son squelette est altéré par le rachitisme. Il existe une lordose bien marquée. Les tibias sont courbés. Les épiphyses des os des membres inférieurs sont quelque peu hypertrophiées, agrandies. A leur union avec leur cartilage, les côtes présentent un chapelet rachitique ; dolichocéphalie.

La face est absolument sans expression et les traits effacés ; elle est gonflée ; les lèvres sont épaisses, très colorées et informes ; la bouche est généralement ouverte, le nez est épaissi et élargi entre les yeux, les narines dilatées, les oreilles grandes et plates. La tête ne pend pas en avant, mais le cou semble raccourci, perdu dans la tuméfaction sus-claviculaire.

La *peau* est pâle et couleur de cire, excepté à la face où il y a une légère rougeur, absente quelquefois ; sur les joues pendantes et flasques et sur les pieds et sur les jambes, où la circulation est si pauvre qu'il y a un état chronique d'engelures. La peau est sèche et dure par places, mais la paume des mains est quelquefois moite. Les mains ont la forme d'une bêche. Il n'y a pas de véritable œdème. Les cheveux sont couleur de jais, assez épais, mais durs.

Sa température en moyenne est de 37° dans le rectum, mais la température de la surface est toujours subnormale 35° ou 36° dans l'aisselle et dans l'aine ; une fois seulement elle s'est élevée à 37°, mais après un séjour de quelques heures sous les couvertures du lit.

Le *corps thyroïde ne peut pas être senti.* Au-dessus de la clavi-

Digitized by Google

cule de chaque côté, immédiatement au-dessus de l'os, il y a les tuméfactions bien marquées, qui glissent sous la pression et, quoique donnant aux doigts la sensation du tissu lipomateux ou myxomateux, rappellent également la sensation éprouvée en saisissant un varicocèle.

Au-dessous des tuméfactions on entend un murmure respiratoire claire, sans aucun bruit morbide. On trouve de pareilles tuméfactions sous-cutanées sur la ligne axillaire postérieure. L'abdomen est pendant, ce qui est dû en partie au bassin qui est très bas. L'ombilic fait saillie et les droits de l'abdomen n'adhèrent pas à la ligne médiane.

La malade peut *marcher lentement* et en chancelant pendant une petite distance, mais souvent elle tombe subitement; aussi elle ne marche jamais sans appui à sa portée. Les jambes semblent incapables de porter le poids du corps et cèdent tout d'un coup aux chevilles ou aux genoux. Les mouvements des bras sont libres, mais elle fait tout lentement et avec méthode quoique sans hésitation. Elle ne s'habille pas elle-même, parce qu'elle prendrait toute la matinée pour le faire, mais elle peut mettre et enlever ses habits si on lui laisse tout son temps.

La *parole est lente et monotone*, mais sur un ton très élevé. Elle répond assez correctement aux questions, mais lentement. Elle paraît mettre plus de temps que d'habitude pour comprendre une question et, par suite, encore plus de temps pour formuler la réponse.

Système nerveux. — La malade ne peut ni lire, ni écrire, et tout essai pour lui apprendre quelque chose a échoué; en fait il est impossible de fixer son attention. Elle ne peut se rappeler les faits récents[1], mais se souvient des faits arrivés avant son départ de Hampshire à sept ans, la croissance et l'intelligence semblant s'être arrêtée à cette époque. Le sommeil est bon et lourd; quoique presque indifférente à la douleur, elle se plaint souvent du *froid*. Les *réflexes rotuliens* sont exagérés. Rien ne paraît l'intéresser plus longtemps que quelques secondes, mais quand on lui parle gaîment, une lueur de plaisir traverse sa figure. Autrement sa physionomie est sans mouvements, dure et quelque peu triste. La *vue* est bonne et l'examen opthalmoscopique ne décèle rien d'anormal. Ses pupilles sont un peu dilatées et paresseuses.

Appareil urinaire. — La malade rend en moyenne 708 gr. d'urine (25 onces) en 24 heures. Poids spécifique, 1.015. Ni sucre, ni albumine, ni dépôts. Quantité d'urée faible, à peu près 1|3 de la

[1] Il est à observer que le même phénomène se produit chez le vieillard dont les facultés intellectuelles déclinent.

Digitized by Google

quantité normale 10,5 grammes. Ce résultat est obtenu par la méthode des Drs Russell et West.

Digestion. — La langue n'est pas notablement agrandie et pas entamée par les dents. L'angle facial est grand, les dents sont mauvaises et plusieurs ont été enlevées, par carie. Les alvéoles sont extraordinairement proéminentes et la muqueuse des gencives est très épaisse. L'appetit est bon; l'haleine est généralement mauvaise; constipation. La malade se plaint continuellement d'avoir la bouche amère.

Circulation. — Pouls, 72. Il est très difficile de sentir le pouls au poignet, à cause de sa distance de la surface et de sa faiblesse. Bruits du cœur normaux mais faibles.

Sang. — Le sang examiné par le Dr Montagu-Murray au moyen de l'hœmocytomètre et de l'hœmodynamomètre de Gowers et au microscope, le Dr Murray dit que la proportion des globules blancs ou globules rouges est de 1 à 250; que les globules rouges du sang en proportion à l'échelle normale est de 86 p. 100, tandis que l'hémoglobine est de 77 p. 100. Il n'y avait aucune altération morbide dans l'aspect des globules rouges ou blancs.

Respiration. — Tout à fait normale à tous les points de vue. — *Foie* et *rate*, normaux; peu sensiblement hypertrophiés.

Organes génitaux. — Pas de règles. Pas de leucorrhée, organes génitaux externes développés et dépourvus de poils. Petites lèvres allongées et épaissies, faisant saillie à quelque distance de la vulve. Les mamelles sont tout à fait enfantines. Vagin et col de l'utérus normaux. Par le rectum, on constate que le bassin est comme celui d'une enfant, quant à la forme et la position, et l'utérus est la moitié de la grosseur normale, mais est normal quant à la forme et la position. Les ovaires sont situés sur les côtés du bassin plus bas et plus en arrière que normalement, et enfin ils sont doubles de la grosseur normale; ils sont plus mous que d'habitude et ne causent aucune douleur lorsqu'on les saisit entre le doigt dans le rectum et la main placée sur l'abdomen. Il est probable que les ovaires ont subi des altérations semblables au myxœdème qui rendraient compte de la persistance de l'aménorrhée et de l'état infantile des organes génitaux externes et internes.

M. Routh a porté le diagnostic de *crétinisme sporadique avec myxœdème*, diagnostic qui fut confirmé successivement par MM. Gowers, Ord, Barlow et Routh père. Il insiste sur les analogies nombreuses

Digitized by Google

qui existent entre son cas et ceux de MM. W. Gull et Hilton Fagge. « Les rapports exacts entre le myxœdème et le crétinisme sporadique, écrit l'auteur, n'ont pas encore été fixés. MM. W. Gull et Hilton Fagge ont montré que le crétinisme sporadique était invariablement associé à la présence de tumeurs symétriques dans la région sus-claviculaire et dans d'autres régions, mais la priorité relative de ces accidents pathologiques est inconnue. Dans les quatre cas de M. Hilton Fagge, ceux dans lesquels le crétinisme a duré le plus longtemps, ces gonflements symétriques étaient le moins marqués et *vice versa*. De là il semblerait que le myxœdème, si c'en est un, décroît lorsque le crétinisme augmente ». Ce rapport inverse entre le degré de l'idiotie et le degré du myxœdème est loin d'être démontré.

M. Routh termine en déclarant que, dans son opinion, il est difficile de préciser la date du début de l'atrophie de la glande thyroïde; toutefois, il lui paraît vraisemblable que, dans son cas, on avait affaire à une *absence du développement congénital* de la glande : c'est à cette absence qu'il faut rattacher le myxœdème d'abord, ensuite l'état crétinoïde.

En 1882, M. Ball a présenté à différentes sociétés médicales un malade dont il a publié l'observation dans l'*Encéphale* (1882, p. 253) sous ce titre : *Le crétin des Batignolles*. L'un de nous a eu l'occasion de voir ce malade qui lui a paru être un bel exemple d'*idiotie crétinoïde avec cachexie pachydermique*. La véritable nature de l'affection paraît avoir échappé à M. Ball. Une circonstance particulière nous ayant mis en relation avec la famille de ce malade, nous avons fait une

Digitized by Google

enquête minutieuse auprès d'elle ; de cette enquête et de l'examen de la photographie qui accompagne la publication de M. Ball, il nous semble résulter d'une manière évidente que ce cas appartient à la catégorie des idiots crétinoïdes avec myxœdème (*fig.* 12). L'observation qui suit a été rédigée d'après nos renseignements personnels et d'après la note de M. Ball. Nous y ajouterons, malgré les nombreuses et regrettables lacunes qu'elle présente, un résumé de la relation de l'autopsie communiquée à la *Société d'anthropologie* en 1883.

Observation XI. — *Père : quelques rares excès alcooliques ; hémiplégie droite en 1886. — Grand-père paternel mort paraplégique. — Mère plus âgée de dix ans que son mari. — Ni goitreux ni crétins. — Deux sœurs du malade mortes jeunes de convulsions.*

Conception à quarante et un ans ; dentition tardive ; convulsions générales quotidiennes de onze mois à quatre ans. — Abolition de la parole et de la marche ; Retour de la parole à trois ans, et de la marche à cinq ans. — Coqueluche, rougeole. — Langue et lèvres épaisses ; gonflement des pieds et des mains ; intelligence et mémoire presque nulles ; inaptitude manuelle pour les soins de propreté, l'habillement, etc. — Pénil glabre ; sensibilité au froid. — Hémorroïdes. — Mort des suites d'une opération (?) ou d'albuminurie. — Autopsie.

Chrest... (Victor), né à Paris-Batignolles, le 8 mars 1851, est entré à Sainte-Anne le 4 mars 1882 (service de M. Ball) et y est décédé le 12 août 1882.

Renseignements fournis par son père et sa mère (11 octobre 1886). — *Père*, soixante-sept ans, a été pendant onze ans cocher du chemin de fer, et pendant vingt ans cocher d'omnibus. Il est né à Bavan (Calvados, à trois lieues de Caen), pays sain, situé à deux lieues de la mer, et où n'existent ni goitreux, ni crétins. Il n'a pas eu de convulsions dans l'enfance ; il a éprouvé parfois des céphalalgies, mais pas de migraines ; ni syphilis, ni rhumatisme, etc. En 1878, coup de pied de cheval qui a laissé de la raideur du genou gauche. — Le 2 février 1886, *hémiplégie droite* avec trouble de la parole qui était devenue indistincte ; la paralysie a persisté pendant deux mois ; actuellement, il marche en traînant un peu la jambe droite, soulève le bras droit, peut mettre la

Digitized by Google

main derrière la tête, mais les mouvements sont lents ; la parole est redevenue distincte. Dans les dix dernières années, il a été sujet à des étourdissements l'obligeant à s'asseoir pendant 5 à 10 minutes.— Quelques excès alcooliques très légers et très rares. Il boit un litre de vin par jour ; accidentellement un petit verre d'eau-de-vie le matin. Deux ou trois fois par an, il rentrait un peu excité, jamais en ivresse complète. Sa femme, interrogée à part, affirme la rigoureuse exactitude de ces renseignements. Cet homme a la tête un peu forte, mais régulière, nez aquilin[1]. — L'intelligence est ordinaire, les réponses sont précises ; il est un peu emporté ; jamais de violences envers sa femme ou ses enfants. Il s'est marié à vingt et un ans. [*Père,* mort hydropique à cinquante-sept ou cinquante-huit ans, journalier, sobre ; taille au-dessus de la moyenne ; pas de maladies nerveuses, ni de goître. — *Mère,* morte à quatre-vingt-sept ans, on ne sait de quoi ; elle n'était ni paralysée, ni démente ni goîtreuse. — *Grand-père paternel,* mort vers soixante-dix-huit ou quatre-vingts ans, journalier, sobre. On ne peut donner de détails sur la *grand' mère paternelle.* — *Grand-père maternel,* mort à quatre-vingt-deux ans, était *paraplégique* depuis vingt-sept ans, charpentier, sobre. — *Grand'mère maternelle,* morte *paralysée* à soixante-dix-huit ans, ménagère, sobre. — Un *frère* mort à l'âge de six ans, du croup. — Une *sœur* morte à quarante-trois ans, on ne sait de quoi, a eu trois enfants dont on n'a pas eu de nouvelles depuis la mort de la mère en 1877. — Pas de maladies nerveuses, pas d'aliénés, pas d'épileptiques, pas d'idiots, pas de goîtreux, de crétins, de criminels, dans la famille.]

Mère, soixante-dix-huit ans, domestique, puis raccommodeuse ; assez grande, maigre, intelligente ; physionomie régulière, rien du type crétineux. Elle est née à Vannes ; a été réglée à treize ans facilement, s'est mariée à trente et un ans ; la ménopause est arrivée à cinquante et un ans sans accidents. Pas de convulsions, pas d'attaques de nerfs, pas de névralgies, pas de migraines (quelquefois des céphalalgies) ; aucune affection cutanée. [*Père,* couvreur, mort d'une chute à cinquante-huit ans, sobre ; était né à Vannes et n'a jamais présenté d'accidents nerveux. — *Mère,* ménagère, sobre, morte à quatre-vingt-huit ans sans paralysie, ni démence. — *Grands parents paternels* et *maternels* pas de renseignements. — Deux *frères,* morts de trois à quatre ans, on ne sait de quoi. — Deux *sœurs* bien portantes, sans goître, l'une a deux enfants, l'autre quatre qui n'ont rien présenté de particulier. [Pas de goîtreux, etc., dans la famille.]

[1] La physionomie du malade se rapproche beaucoup plus de celle du père que de celle de la mère.

Digitized by Google

Pas de consanguinité.

Cinq *enfants* : 1° garçon bien conformé, né à terme, mort à six mois, en nourrice, de *convulsions*; 2° fille, née à terme, bien conformée, intelligente, morte à trois ans de *convulsions*; 3° fille mort-née à terme (présentation des pieds), bien conformée; 4° fille, morte à treize ans d'un abcès du foie ; elle était née à terme, était bien conformée, intelligente et ne paraissait que son âge, contrairement à ce qu'écrit M. Ball.

5° Le *malade,* Victor Chré... Lors de la *conception* la mère avait quarante et un ans et le père trente et un ; ils étaient tous deux bien portants et la conception n'a pas eu lieu durant l'excitation alcoolique la plus légère.— *Grossesse* bonne, sans aucun accident. — *Accouchement* à terme, naturel, sans chloroforme. *A la naissance*, l'enfant était fort et n'offrait pas le moindre signe d'asphyxie[1]. Elevé au sein par sa mère, il venait bien, était frais, rose, n'avait rien ni aux pieds ni aux mains, ressemblait aux enfants de son âge. Victor commençait à marcher le long des murs, était propre, gazouillait, disait « papa et maman ». Alors qu'il avait près de onze mois, sa mère eut des abcès aux seins et dut le sevrer. Pendant sa maladie, elle le mit chez une garde qui l'aurait maltraité, mal soigné, et même fait jeûner. Quand, au bout de vingt jours, sa mère le reprit, il avait considérablement maigri et présentait des excoriations du siège. C'est quelques jours après qu'il survint, pour la première fois, des *convulsions générales* qui durèrent deux à trois heures. A partir de là jusqu'à quatre ans, il a eu presque quotidiennement, assure-t-on, des convulsions générales analogues, d'une durée d'une à deux heures.

La première dent est sortie à l'âge de onze mois[2], les autres apparurent vite, mais se cassaient dans les convulsions. Il a recommencé à *parler* vers deux à trois ans, il avait les lèvres épaisses et la langue très grosse; celle-ci pendait alors en dehors de la bouche; il a *marché* vers cinq ans. De six à sept ans, coqueluche, puis rougeole. — Pas d'ophtalmie, d'adénite, d'otite, de maladies cutanées, etc. — Vers neuf ans, les mains et les pieds *épais* et *courts* se seraient *gonflés* davantage ; on fut obligé de lui faire faire des chaussures spéciales.

Mis à l'asile de six à huit ans, Victor n'y a rien appris, pas même ses lettres; il n'aimait pas à jouer avec les autres enfants, dans la crainte de tomber; il était affectueux. — Il bavait un peu, avait un appétit régulier, mangeait seul avec la cuiller et la four-

[1] L'*asphyxie* à la naissance est l'une des *causes* peut-être les plus fréquentes des lésions qui aboutissent à l'*idiotie*. (B.)

[2] Les autres enfants avaient eu des dents avant onze mois.

Digitized by Google

chette, mais ne savait pas se servir de couteau, il n'offrait aucune lésion du tube digestif, sauf des hémorroïdes. Il ne pouvait s'habiller, se boutonner, lacer ou nouer, ni se déshabiller, se laver la figure ou les mains. — Il était très sensible au froid; les mains et les pieds, surtout ceux-ci, étaient bleus et froids.

Les *organes génitaux* sont assez développés (*fig.* 12); le pénil était glabre, ainsi que le visage et les aisselles. Pas d'onanisme,

Fig. 22. — Le crétin des Batignolles.

pas de tics ni de grimaces, pas de grincement des dents, de balancement; bave légère.

Etat du malade (1882), d'après M. Ball. — La figure est sans expression, bouffie, terreuse ; le front est ridé, le nez aplati, les yeux très écartés l'un de l'autre; les paupières, volumineuses et plissées, tendent à maintenir les yeux à demi-fermés. La bouche, largement fendue, offre des *lèvres tuméfiées et pendantes*, surtout l'inférieure. La *langue*, très volumineuse, semble prête à s'échapper entre les arcades dentaires. V... Ch. ne possède que 19 *dents*,

Digitized by Google

dont 9 à la mâchoire supérieure et 10 à l'inférieure. Elles sont d'ailleurs absolument ravagées par la carie. Deux d'entre elles appartiennent à la deuxième dentition; ce sont les deux incisives moyennes, à la mâchoire supérieure; les autres sont des dents de lait[1].

Le visage est complètement imberbe. Par contre, la tête est couverte d'une chevelure abondante et d'un châtain foncé. La tête est grosse et irrégulière. Le front, fuyant en arrière, contribue à rétrécir le diamètre antéro-postérieur du crâne. La réunion de l'occipital avec les pariétaux est marquée par un sillon qui paraît correspondre à la suture lambdoïde, et qui est surmonté, en arrière, par une espèce de crête qui ressemble, pour me servir d'une comparaison familière, au rebord que fait un peigne implanté dans les cheveux d'une femme. Malgré cette espèce de chevauchement, l'occipital fait une certaine saillie en arrière, et les *fontanelles sont complètement ossifiées*[2]. Nous indiquons plus bas les chiffres qui correspondent aux diverses mensurations pratiquées sur le crâne. Le sujet est manifestement dolichocéphale, contrairement à ce que l'on voit habituellement chez les crétins, qui sont brachycéphales. Les oreilles sont moyennes comme grandeur, mais le pavillon est replié sur lui-même, comme le serait une feuille de papier qu'on aurait entr'ouverte après l'avoir pliée en deux. Le contour est un peu festonné, sans offrir d'autre irrégularité.

Le menton est court et la disposition des dents qui sont placées en éventail augmente la saillie des lèvres et la brièveté apparente de la mâchoire inférieure. Les joues sont flasques et pendantes, et la nuque, très forte pour la taille du sujet, présente deux plis profonds séparés par un bourrelet de chair. A ce niveau, la troisième vertèbre cervicale forme une saillie exagérée en arrière, ce qui explique peut-être un raccourcissement extrême du cou.

La physionomie du malade est douce, bienveillante, mais sans caractère, et présente un peu l'expression d'un fœtus conservé dans un bocal. Quand il sourit, des plis extraordinaires viennent creuser le visage, les yeux se ferment, les paupières s'allongent, les lèvres s'écartent et deviennent plus saillantes, la langue s'échappe et la bouche se fend jusqu'aux oreilles. En somme, on voit à ce moment que les téguments de la face sont trop larges dans tous les sens pour les os qu'ils recouvrent.

L'examen du corps présente d'autres particularités intéressantes. La taille est extrêmement cambrée, et l'on pourrait presque prononcer à cet égard le nom de cyphose. Le ventre est

[1] C'est ce que nous avons noté chez le *Pacha*.

[2] On verra plus loin à l'autopsie que l'ossification était, au contraire, loin d'être complète. (B. et P. B.)

Digitized by Google

proéminent, mais la poitrine est normale et les bras sont bien faits ; les *mains* sont *petites, ramassées,* les *doigts* sont *courts,* et les rides de la peau, plus abondantes sur ce point que partout ailleurs, dénotent encore cette laxité des téguments que nous avons déjà signalée. Les jambes sont assez bien conformées, mais les genoux sont rapprochés. La *région du cou-de-pied est empâtée* et présente des rides transversales ; le *pied* est *gros, court* et *ramassé,* mais il est assez cambré, la jambe est plus longue que le fémur et l'avant-bras est plus long que le bras. Les orteils ne présentent rien de particulier, si ce n'est le volume un peu exagéré du deuxième.

Les *organes génitaux* sont très volumineux et semés de quelques poils. Le gland est énorme, il est en forme de massue et entièrement découvert ; le testicule droit est plus fort que son congénère et descend jusqu'au niveau du bord supérieur de la rotule. Absence de l'instinct génital (Pas d'onanisme).

La *peau* est *terreuse,* blafarde, *écailleuse* et *sèche.* Elle est complètement glabre, sauf au niveau du pubis. Comme infirmité proprement dite, nous ne trouvons à noter que des *hémorroïdes externes* qui datent de loin. — L'appétit est excellent, le sommeil est bon et toutes les fonctions de la vie végétative s'accomplissent avec régularité.

Tous les *sens spéciaux* paraissent être à l'état normal et la sensibilité tactile ne laisse rien à désirer. V. Chr... comprend assez bien ce qu'on lui dit, mais éprouve beaucoup de difficulté à s'exprimer. Il reconnaît les personnes de son entourage, sait apprécier les bons et les mauvais procédés. Il est affectueux, doux et paisible. Ses goûts sont ceux d'un jeune enfant ; il s'amuse avec un fouet qu'il fait claquer sans cesse.

Diamètres du crâne :

Diamètre antéro-postérieur maximum	0m,205
— antéro-postérieur minimum	0,18
— transverse	0,145
— sus-auriculaire	0,14
— temporal maximum	0,14
— pariétal minimum	0,11
— vertical bi-auriculaire	0 122
Indice céphalique	70,73

Dimensions de la tête :

1° Circonférence horizontale suivant une ligne passant au niveau des arcades sourcilières	57 cent.
2° Du vertex au menton	24 —
3° Du sommet de l'une des apophyses maxillaires à l'autre	12 —
4° Du lobule d'une oreille à l'autre dans le sens horizontal et en avant	13 —
5° Hauteur de la face	18 —

Digitized by Google

Dimensions du thorax :

1° Circonférences prises au niveau des aisselles.	78	cent.
2° Au niveau de la taille	73	—
3° D'une épaule à l'autre.	34	—

Le malade ayant succombé le 12 août 1882, selon M. Ball, à une albuminurie, avec symptômes typhoïdes (?) ; suivant les parents, à des accidents consécutifs à une opération pratiquée pour la cure des hémorroïdes, l'autopsie aurait révélé l'existence d'une néphrite interstitielle; c'est à cela que se bornent les renseignements sur tous les viscères et bien que, lors des communications à la *Société d'anthropologie*, il ait été beaucoup question du goître et du crétinisme, qu'il eût dit lui-même qu'il n'existait chez son malade aucune hypertrophie du corps thyroïde, M. Ball ne dit pas un mot de cet organe. En ce qui concerne le crâne et surtout le cerveau, la description est elle-même bien loin d'être suffisante, ainsi que nos lecteurs ont pu en juger.

Dimensions, poids, etc., pris après la mort.		MOYENNE NORMALE
Antéro-post-maximum	194mm	182.6
Transverse maximum	146	145.2
Verticale basio-bregmatique	93	132
Indice céphalique	75.2	79.5
— vertical	47.9	72.2
Largeur de la face	120	133.
Hauteur de la face	72	87.7
Indice facial	60	65.9
Longueur du nez	40	51.3
Largeur	24	24
Indice nasal	60	46
Hémisphère cérébral droit.		510 gr.
Hémisphère cérébral gauche		522
Protubérance, bulbe, cervelet.		146
Poids de l'encéphale entier		1178 gr.

Digitized by Google

Dimensions des membres :

Humérus	17 cent.
Radius	18 1[2
Fémur	26 —
Péroné	27 —
Tibia	22 —
Taille	1m 10 1[2
Poids	32 kil.
Taille de la *mère*[1]	1m·52
Poids	43 kil.
Taille du *père*	1m·58
Poids	68 kil.
Force dynamométrique à droite	38 —
— — à gauche	42 —

Le crâne était dolicocéphale, compliqué de platycéphalie ; la voûte semblait avoir été comprimée de bas en haut ou s'être aplatie par son propre poids. La région condylo-basilaire présentait un enfoncement très marqué. — Au niveau de la suture lamdboïde l'occipital chevauche sur les pariétaux, et l'on compte à cet endroit une dizaine d'os wormiens.— Au niveau de la suture temporo-pariétale, l'écaille du temporal fait saillie en dehors, quoique ses dimensions soient plus petites qu'à l'ordinaire. — Le maxillaire inférieur est très développé et dépasse en avant le maxillaire supérieur. — Aucune suture du crâne n'était ossifiée ; les os crâniens étaient séparés par un tissu fibro-cartilagineux abondant.

Le cerveau se distingue et surtout, au dire de M. Ball, par la simplicité extrême des circonvolutions, la troisième frontale était de chaque côté petite et atrophiée. La frontale ascendante coupée vers sa partie moyenne par un trait perpendiculaire.

Le lobe occipital, nettement séparé du pli pariétal supérieur par la scissure perpendiculaire externe très profonde, était sur un plan inférieur à celui-ci. Le lobule paracentral était mal délimité et le lobe carré à gauche avait une forme triangulaire et paraissait plus petit qu'à l'état normal.

M. Ball n'a donné aucune description des *sillons*, des *scissures* et des *méninges* ; il oublie de nous parler des lésions méningitiques auxquelles il avait attribué l'arrêt de développement du squelette et des facultés intellectuelles. (Séance du 6 juillet 1882. *Bulletin*

[1] Les renseignements relatifs au père et à la mère ont été recueillis le 11 octobre 1886.

Digitized by Google

de la Société d'anthropologie de Paris, t. V, p. 509.)

Victor Ch..., par sa taille et par l'absence de presque tout signe de puberté; par son développement intellectuel et physique, l'aspect de la face, du cou, des pieds et des mains qui, d'après le récit des parents et d'après la photographie, semblent avoir été atteints de pseudo-œdème dur[1], par l'état de la dentition, de la peau, la sensibilité au froid, etc., présente tous les signes d'un idiot crétinoïde; il est vivement à regretter qu'une observation aussi intéressante n'ait pas été prise avec tout le soin désirable et que les symptômes du myxœdème n'aient pas attiré l'attention de M. Ball.

M. Ball à la fin de sa seconde communication à la *Société d'anthropologie* avait relevé deux points pour lui d'une importance capitale :

« Le premier, disait-il, c'est qu'il s'agissait d'un cerveau de crétin et non pas du cerveau d'un idiot. En effet, nous ne trouvons pas ici de ces vastes lacunes, de ces malformations caractéristiques, qui sont les stigmates de l'idiotie. Il s'agit d'un cerveau normal, mais engourdi, et par conséquent susceptible d'éducation. C'est la grande différence qui sépare, au point de vue moral, les crétins des idiots. »

Il nous suffit de citer ces quelques lignes pour montrer que M. Ball ne paraît pas être au courant des travaux publiés sur l'idiotie soit en France, soit à l'étranger. L'idiot est loin de présenter toujours des lésions macroscopiques grossières, beaucoup ne sont atteints que de lésions structurales, ne se décèlant quelquefois à l'œil nu que par des nuances délicates de coloration, de consistance, etc. : nous citerons en passant l'aspect gélatiniforme des circonvolutions noté à l'autopsie dans un certain nombre de cas.

Digitized by Google

M. Ball s'appuie pour séparer les crétins des idiots sur ce fait que les crétins sont susceptibles d'éducation, tandis que, à son avis, les idiots ne le seraient pas. C'est là une opinion étrange chez un homme chargé d'un enseignement officiel, car elle montre que M. Ball ignore complètement tout ce qui se fait dans les asiles consacrés aux idiots en Angleterre, en Amérique, où depuis longtemps on applique les méthodes d'enseignement dus à Edouard Seguin. M. Ball paraît ignorer les résultats très sérieux obtenus dans ces pays et dans des établissements un peu moins éloignés, à Bicêtre et à la Salpêtrière.

« Le second point, ajoute M. Ball, se rattache à l'état d'ossification des parois crâniennes. D'après Virchow, l'ossification prématurée des sutures, la synostose, serait l'une des principales causes du crétinisme. Or, nous avons affaire, ici, à un état absolument inverse : il y a défaut d'ossification et arrêt de développement. »

Justement, dirons-nous, parce que dans le cas spécial, à supposer que le crétinisme vrai ne se rapproche pas de l'état myxœdémateux, il s'agit d'un crétinisme spécial, crétinisme sporadique, ou mieux d'*idiotie crétinoïde avec cachexie pachydermique*.

Dans la discussion qui suivit la présention du moulage de V. C... à la *Société d'anthropologie*, MM. Bordier et de Mortillet ont fait observer avec juste raison que le sujet présenté ne ressemblait nullement à un crétin ordinaire et qu'il se rapprochait des idiots. M. Delasiauve rapporta alors, en quelques mots, l'histoire d'un malade qu'il eut dans son service de Bicêtre et qui présentait encore plus, peut-être, que

Digitized by Google

celui de M. Ball, les attributs caractéristiques de l'*idiotie crétinoïde avec cachexie pachydermique.*

Observation XII. — *Coloration cachectique chez la mère et une sœur. — Idiotie complète; surdi-mutité; taille petite; brachycéphalie; épaississement des lèvres; absence de signes de puberté; marche nulle.*

Il s'agit d'un nommé Pot..., né à la Chapelle-Saint-Denis (Seine), le 25 août 1839, entré à Bicêtre le 25 septembre 1861, décédé le 2 janvier 1873. Tous ses parents jouissaient d'une excellente santé. Seules, la mère et une sœur offraient une teinte cachectique prononcée de toute la surface cutanée. Sa taille était de 0m96 cent. La tête était assez volumineuse, plutôt brachycéphale, avec aplatissement notable de la région occipitale; les cheveux étaient rares, le visage pâle, les paupières plissées, le nez écrasé, les lèvres légèrement épaisses laissant sortir la langue de temps à autre. Il avait un tic particulier consistant en une sorte de grimace produite par des mouvements des lèvres et des ailes du nez. L'abdomen était volumineux et flasque; les membres étaient grêles, la peau était lâche; aucune force. Ce malade restait assis dans un fauteuil, ne parlait pas, était sourd; il se montrait hargneux si on le contrariait et aimait qu'on s'occupât de lui. Il existait un léger empâtement. Au dire des personnes du service encore à Bicêtre qui l'ont connu, ce malade était un *type absolument semblable au Pacha.*

Les différents certificats inscrits sur les registres portent les diagnostics suivants : Idiotie avec arrêt de développement (Marcé, Lasègue). — Idiotie avec arrêt de développement et rachitisme; aspect demi-crétineux (Magnan). — Crétinisme (Falret).

En novembre 1872, le malade s'affaiblit et mourut en janvier 1873, d'une congestion pulmonaire.

Nous pouvons encore citer, parmi les cas de crétinisme sporadique avec myxœdème que nous avons réunis, un cas de M. Goodhart[1].

Observation XIII. — *Absence d'antécédents héréditaires. — Idiotie complète; parole et marche nulles; teinte cachectique de la peau; brachycéphalie; retard de la dentition; langue épaisse et pendante;*

[1] Goodhart. — *Sporadic crétinism and myxœdema.* (*Medical Times and Gazette*, May, 1880, p. 474.)

Digitized by Google

développement exagéré du tissu adipeux sous-cutané; pseudo lipômes sus-claviculaires; existence douteuse de la glande thyroïde; hernie inguinale.

X..., âgée de quatre ans; pas de consanguinité entre les parents; cinq frères ou sœurs en pleine santé, dont un bébé de seize mois marchant déjà.

La peau, d'une pâleur jaunâtre, a attiré aussitôt l'attention. Les viscères abdominaux étaient normaux. La tête était large et d'une forme particulière; le front était petit et saillant, dans chaque région frontale latérale et aussi au-devant de la fontanelle antérieure. La partie postérieure de la tête était petite. Les traits étaient lourds et épais; la face ronde et sans expression. Cette petite fille ne pouvait parler, mais elle émettait des bruits inintelligibles, la vue et l'ouïe étaient normaux. Elle était incapable de marcher et tombait dès qu'elle était sur ses jambes. Les tibias étaient courbés en dehors quoique sans élargissement notable des extrémités osseuses; elle avait une hernie ombilicale[1]. Le palais était très arqué, la dentition était retardée; les deux incisives du haut et du bas étaient coupées, et il y avait une dent double dans la mâchoire supérieure du côté gauche, la dent correspondante du côté opposé apparaissait.

L'état de la langue était remarquable. Elle était trop grande pour la bouche et faisait saillie entre les dents; à part cette largeur exceptionnelle, elle était normale. Le corps était en bon état, mais un peu petit. Ce bon état paraissait être dû à un *excès de la graisse sous-cutanée sans œdème.* On constate dans les *régions sus-claviculaires* deux *masses lipomateuses. Pour le goître, l'existence même de la glande thyroïde est douteuse.* Il n'y a pas d'apparence d'hypertrophie des glandes médiastines. Il y avait un remarquable agrandissement des éminences thénar et hypothénar de chaque main, ce qui leur donnait un aspect large et déformé, cet élargissement semble dû à l'hypertrophie musculaire et non à un excès de graisse. Les muscles de la cuisse sont bien développés, contrairement à ceux du mollet. Le fond de l'œil est normal. Mentalement, c'était une enfant lourde, ne prêtant que peu d'attention aux objets environnants; elle reconnaissait cependant ses parents et les objets brillants placés devant elle.

M. Goodhart pense que les symptômes présentés par la malade sont suffisants pour justifier le diagnostic de crétinisme sporadique qu'il considère comme dû à

[1] Nous avons relevé chez nos deux malades l'existence de *hernies inguinales.*

Digitized by Google

un développement défectueux du cerveau, mais surtout à un développement irrégulier et asymétrique des diverses parties du corps dont les unes se développent avec excès, tandis que les autres subissent un arrêt de développement.

L'auteur, tout en faisant ressortir la ressemblance de son cas avec le myxœdème de l'adulte, ne croit pas à l'état crétinoïde avec cachexie pachydermique. Le diagnostic de myxœdème nous paraît cependant devoir être posé assez clairement, si l'on considère l'état intellectuel et physique de la malade, les masses lipomateuses sus-claviculaires, l'absence probable du corps thyroïde, etc.

Aux cas de crétinisme avec myxœdème paraîtrait aussi devoir se rapporter l'observation de M. A. Voisin publiée dans la *Revue photographique*[1] sous le titre de *Crétinisme chez une enfant née à Paris de parents parisiens*. La taille de cette enfant était de 1^{m},30; le cou était large, gros; la peau comme œdématiée; les mains ramassées; les doigts épatés étaient rouges, cyanosés, comme infiltrés; l'abdomen était très gros. Il n'existait *pas de goître;* les mouvements étaient lents, lourds; la sensibilité et la force musculaire étaient diminuées; la parole était lente, indistincte; l'enfant était idiote.

Quant au cas de M. Baillarger il paraît plutôt s'agir d'un myxœdème opératoire; nous aurons lieu d'en reparler plus loin. — Le *crétin de Charonne,* observé par Ferrus[2], semble appartenir au crétinisme avec

[1] A. Voisin. — *Revue photographique*, 4e année, 182, p. 353.
[2] Ferrus. — *Comptes rendus de l'Académie de médecine*, 1850-51.

Digitized by Google

goître, quoiqu'il soit difficile de dire exactement ce que Ferrus entendait par la tumeur volumineuse du cou que présentait ce malade.

Cet état crétinoïde des idiots myxœdémateux permet de penser que sous la dénomination de crétinisme sans goître et surtout sous celle de crétinisme sporadique[1], il doit se rencontrer encore en grand nombre d'idiots myxœdémateux. Les observations anciennes de Curling, de Fagge, de Fletcher-Beach, et celles plus récentes de MM. Bouchaud, Charpentier, Coxwell, Routh, Ball, Goodhart, etc., et que nous avons rapportées plus haut, paraissent en fournir la démonstration[2].

Il ressort des observations précédentes que chez tous les *idiots crétinoïdes*, l'*absence* ou *l'atrophie de la glande thyroïde paraît constante*. Les quelques *autopsies* de sujets atteints de cachexie pachydermique sans accompagnement d'idiotie nous montrent aussi que souvent, dans ces cas, le fonctionnement de la glande thyroïde était rendu impossible par suite de son atrophie. En voici quelques exemples.

Dans le cas de M. Brandes, il s'agit d'un homme de quarante ans dont le myxœdème paraissait remonter

[1] La question de crétinisme mériterait du reste d'être remise à l'étude; il serait intéressant de s'assurer de l'état de la glande thyroïde chez les crétins complets, ainsi que chez les crétineux où la dégénérescence de la glande peut avoir eu une marche et une distribution inégales; il va de soi que surtout pour ces derniers, on ne pourrait tirer de conclusion sans de nombreuses autposies.

[2] Il va s'en dire que nous n'avons pas la prétention d'avoir relaté toutes les observations de crétinisme sporadique, compliqué de myxœdème. Il nous a même été impossible de reproduire un certain nombre d'observations publiées sous le nom de myxœdème et se rapportant à des enfants (cas de Shattock, etc.).

Digitized by Google

à l'âge de quatorze ou quinze ans. A l'autopsie, outre une atrophie glomérulaire des reins, il fut constaté que *la glande thyroïde était très atrophiée* [1]. Il est également à noter que la thyroïde était très atrophiée dans le cas de Hale White et qu'elle était dégénérée [2] dans les cas de Ord, Greenfield, Cushier [3].

L'atrophie de la glande thyroïde est de même signalée dans beaucoup d'observations publiées du vivant des malades; nous citerons les observations de Dyce-Duckworth [4], Ord, Miller [5], Hamilton [6], Oliver [7], Abbott [8], Hadden [9], etc.; dans quelques cas, l'atrophie était si accusée que la glande ne pouvait être sentie à la palpitation; enfin, dans d'autres, l'existence même de la

[1] Brandes. — *Un cas de myxœdème.* (*Extrait des comptes rendus du Congrès international de Copenhague.*)

[2] Hale White. — *A case of myxœdema with a post mortem Examination.* (*The British medical journal*, 1885, p. 381.) Follicules clos atrophiés.

[3] Cushier. — *Case of myxœdema.* (*Archives of medecine*, 1882, p. 203.) a glande thyroïde, plus petite qu'à l'ordinaire, présentait une atrophie avec sclérose; absence de follicules clos; vaisseaux oblitérés.

[4] Dans un autre cas du même auteur, le corps thyroïde paraissait normal. — Dans l'autopsie du cas de Ord, faite par Greenfield, il est noté que les cellules de la glande thyroïde sont comprimées par du tissu de nouvelle formation. (Dyce-Duckworth. — *Two cases of myxœdema. Transactions of the clinical Society of London*, 1881, p. 53.)

[5] Miller. — *A case of myxœdema* (*The British medical Journal*, 28 février 1885, p. 429).

[6] Hamilton. — *A case of myxœdema* with three illustrations (*The medical Record, New-York*, 1882, 9 décembre, vol. XXII, p. 645).

[7] Oliver. — *Clinical lecture on myxœdema* (*The British medical Journal*, 17 mars 1883).

[8] Abbott. — *A case of myxœdema* (*The British medical Journal*, juin 1886).

[9] Hadden. — *A case of myxœdema* (*Transactions of the clinical Society*, 1885, p. 58). — La glande thyroïde était considérablement diminuée de volume.

Digitized by Google

glande a paru douteuse (Goodhart, Ridel-Saillard, Ord, Gowans[1], Lunn[2], Semon[3]).

Il faut ajouter que, dans nombre de cas de myxœdème, l'observation est incomplète; souvent, par exemple, il n'y est fait aucune mention de l'état de la glande thyroïde. Parmi les observations que nous avons pu consulter, nous n'en avons trouvé que très peu où le corps thyroïde ait été signalé comme normal, du moins quant à son volume[4] (Edes[5], Wadsworth[6], Lane[7]).

II. — DE LA CACHEXIE PACHYDERMIQUE OPÉRATOIRE.

Les faits avec autopsie que nous avons rapportés, montrant l'absence de glande thyroïde et les observa-

[1] Gowans. — *History of a case of myxœdema* (*The British medica Journal*, 1882, I, p. 772).

[2] Lann. — *Cases of myxœdema* (*The British medical Journal*, 24 décembre 1881, p. 1017).

[3] Semon. — *A case of myxœdema* (*Transactions of the clinical Society of London*, 1881, p. 61).

[4] Nous ferons remarquer que, parmi les observations publiées sous le nom de myxœdème, il en est qui se rapportent à d'autres affections, telles que la néphrite, etc. (le cas de M. Fraser, par exemple).

[5] Edes. — *Clinical Lectures on a case of myxœdema* (*The Boston med. and Surg. Journal*, 24 avril 1884, p. 385).

[6] Wadsworth. — *A case of myxœdema with atrophy of the optic Nerves* (*The Boston med. and Surg. Journal*, 1885, p. 5).

[7] Lane. — *Myxœdema with remarks upon the etiology of the disease.* (*The Lancet*, 14 juillet 1883, p. 56). — Le cas de M. Henrot, où la glande thyroïde est notée comme ayant 4 à 5 fois son volume normal, doit être réservé, car le diagnostic de myxœdème nous paraît discutable.

Dans les cas de M. Morvan, il n'est pas fait mention de la glande thyroïde; deux des malades de ce médecin, à ce qu'il nous écrit, examinés à nouveau récemment à ce point de vue, ne présentent rien d'anormal dans la région thyroïdienne; il en résulterait, en tout cas, que si l'absence ou l'atrophie de la glande thyroïde n'existe pas, ce qui est difficile à vérifier sur le vivant, ces malades ne présentent en tout cas pas d'hypertrophie du corps thyroïde.

Digitized by Google

tions de malade encore vivants chez lesquels l'absence de la glande thyroïde a été constatée ou dont l'existence a paru très douteuse, semblent établir une *relation évidente entre la cachexie pachydermique et l'absence ou l'atrophie de la glande thyroïde* [1]. Nous sommes donc conduits naturellement à examiner les conséquences de la thyroïdectomie.

Les cas d'*extirpation totale de la glande thyroïde* sont déjà nombreux; si beaucoup d'opérés n'ont présenté aucun phénomène se rattachant à la cachexie pachydermique, il n'en n'est pas moins vrai que le chiffre des thyroïdectomisés atteints de myxœdème est assez considérable, et encore est-il juste de faire observer qu'un certain nombre d'opérés ont souvent été perdus de vue. Nous donnerons ci-dessous la statistique de tous les cas qui sont parvenus à notre connaissance, mais auparavant nous croyons nécessaire de relater, en quelques lignes, un des rares cas de *myxœderne opératoire suivi d'autopsie* [2] : il appartient à MM. Bruns et Grundler [3], et offre un grand intérêt par suite de la constatation de lésions identiques à celles qui ont été rencontrées dans les autopsies des *myxœdémateux idiopathiques*.

[1] L'atrophie du corps thyroïde, accompagnée de la destruction de ses cellules, équivaut, fonctionnellement parlant, à son absence; a la même conséquence l'hypertrophie avec altération cellulaire de toutes les parties de la glande.

[2] Deux autres cas ont été suivis d'autopsies, mais ces autopsies, ma faites ou dans des circonstances défavorables, ne présentent aucune valeur. — M. W. Stokes vient de publier un nouveau cas avec autopsie que nous analyserons plus tard.

[3] Grundler. — *Contribution à l'étude de la cachexie crétinoïde.* (*Zur Cachexia strumipriva in Beiträge zur klinischen Chirurgie* de P. Bruns. Tubingen, 1885, t. I, p. 420.)

Digitized by Google

Observation XIV.— *Goître colloïde accompagné de dyspnée.— Extirpation totale en 1886 : guérison de la plaie en deux mois. — Diminution de l'intelligence dès le troisième mois de l'opération; arrêt de développement et symptômes de cachexie pachydermique de plus en plus accentués.*

Il s'agit d'un adulte opéré à l'âge de dix ans, par M. P. Sick (de Stuttgard), décédé le 13 août 1884, d'une attaque apoplectiforme à la clinique de Tubingue à l'âge de vingt-huit ans. Il mesurait 1 m 27; pesait 45 kil. et avait l'habitus crétinoïde. A l'autopsie, pratiquée par M. Nauwerk, on constata les faits suivants :

Fig. 13. — Malade opéré par M. Sick.

Rigidité cadavérique; — sugillations sanguines étendues du dos; peau assez pâle. — Les veines des extrémités et du tronc sont visibles; face cyanosée; l'épiderme desquamme partout, (excepté sur la face), et surtout aux parties latérales du tronc. — Le corps paraît atteint d'anasarque généralisé moyen.

Digitized by Google

Les extrémités supérieures et inférieures sont déformées; les parties molles de la face sont épaissies, celle-ci a un aspect crétinoïde caractérisé. *Au cou, on trouve une cicatrice ancienne, allant de l'os hyoïde au sternum.* Ongles bleuâtres un peu recourbés en griffe, organes génitaux bien développés avec poils fins et foncés à la base du pénis; quelques poils rares et plus forts, au scrotum; quelques hémorroïdes au rectum, la peau du thorax et de l'abdomen n'est pas modifiée, le tissu adipeux sous-cutané est bien développé, un peu œdématié, musculature du thorax œdématiée, très pâle, presque grise. Tissu graisseux sous-séreux de l'abdomen fortement développé; dans l'abdomen, environ 100 gr. de liquide jaune, très peu trouble. Entre les muscles, il y a encore beaucoup de graisse. Les veines du cou sont gorgées de sang.

Les intestins sont *météorisés*. La séreuse de l'intestin grêle est un peu injectée. Le mésentère et l'épiploon sont riches en graisse. Le foie occupe sa position normale. Graisse du médiastin abondante, poumons libres.

Dans les *plèvres*, 100 à 150 gr. de liquide clair, séreux; poumons normaux. Le *péricarde* est très découvert, et contient 100 gr. de *liquide* séreux, clair. — *Cœur* volumineux, pointe formée par le ventricule gauche surtout, mesurant de la pointe à la base 13 cent.; largeur à la hauteur des orifices auriculo-ventriculaires, 11 cent.; cœur droit mou, le gauche plus ferme; panicule adipeux du cœur faiblement développé. — Dans le cœur gauche, beaucoup de sang liquide, masses cruoriques rares, foncées. A droite, on trouve en outre quelques caillots fibrineux mous. Les orifices auriculo-ventriculaires sont normaux; les valvules intactes à droite. Myocarde pâle, d'épaisseur normale. Le cône formé par l'artère pulmonaire présente un épaississement circonscrit de l'endocarde, pénétrant jusque dans le myocarde d'un millimètre environ. La mitrale est peu modifiée; quelques tendons sont un peu épaissis. Le myocarde gauche est d'épaisseur normale, de couleur brun jaunâtre. Valvules aortiques intactes, mais avec quelques taches graisseuses et des épaississements scléreux. Artères coronaires minces. *Poumon gauche*, rougeur légère de la muqueuse bronchique. Dans les bronches, un peu de liquide spumeux, légèrement teinté de rouge; le poumon contient de l'air, est œdémateux, assez riche en sang. Quelques sugillations pleurales. — *Poumon droit*, mêmes lésions.

Rate: longueur : 8 c. et demi, poids 75 gr. — La pulpe est de coloration cerise foncée, résistante; les trabécules sont visibles; les corpuscules de Malpighi petits. — *Rein gauche* (125 gr.) fortement entouré de graisse, de grandeur normale; capsule non adhérente; surface gris foncé, violette; parenchyme très épais. L'écorce et surtout les pyramides sont injectées de sang veineux.

Digitized by Google

La substance corticale est par-ci par-là trouble et gris jaunâtre. — *Rein droit* (1415 gr.), mêmes lésions.

Langue hypertrophiée avec plusieurs impressions dentaires présentant quelques petites hémorrhagies fraîches, sans cicatrices profondes. La luette et les piliers sont gonflés, infiltrés, injectés. Amygdales agrandies, la droite pâle, la gauche plutôt gris violette paraissant atteinte d'hyperplasie chronique. — Œsophage, estomac, duodénum, pancréas, rien de bien particulier. — *Foie* un peu petit (1,200 gr.), normal.

La *trachée* est couverte inférieurement de mucosités. Muqueuse un peu injectée, la partie inférieure de la trachée est rétrécie un peu latéralement et déviée un peu à droite. — L'aorte est relativement étroite. Circonférence : 3, 4 cent., au-dessus du diaphragme, taches graisseuses et épaisissement scléreux ; il en est de même des gros troncs descendants; *aucune trace de tissu thyroïdien.*

Sur le *cuir chevelu*, nombreuses croûtes ; *cheveux rares.* L'épaississement de la calotte est surtout produit par le tissu adipeux œdématié. — *Dure-mère* sans grands changements ; à gauche, adhérences nombreuses avec la voûte crânienne, surtout près de la suture frontale, sinus longitudinal libre. — *Voûte crânienne* d'épaisseur moyenne, sutures visibles, sillon de la méningée moyenne, profond à gauche; du reste, pas de phénomènes de résorption appréciables sur la table interne, asymétrie légère des diamètres. Vaisseaux de la base sans grands changements à gauche. La configuration interne du cerveau ne présente rien de spécial.

Les *circonvolutions* sont un peu *maigres*, les *sillons* sont très accentués par suite de l'*œdème* des méninges. Quantité de sang moyenne dans la dure-mère. L'arachnoïde est brillante, surtout épaissie et tendineuse le long de la scissure interhémisphérique et cela d'une façon diffuse. On y constate, en outre, beaucoup d'épaississements miliaires atteignant quelquefois le volume d'une tête d'épingle, en partie confluents, scléreux ; il y en a aussi bien sur les sinus qu'au-dessus des circonvolutions. Les ventricules latéraux sont peu dilatés. La substance cérébrale est légèrement hyperémiée sans autres modifications. — *Poids* avec la pie-mère, après ouverture des ventricules : 1,435 gr. — Ganglions de la base, corps quadrijumeaux, normaux.

Testicules peu développés, hyperémiés. — Prostate, vésicules séminales normales. — L'humérus droit enlevé est normal. — On distingue encore la limite des épiphyses. Il en est de même pour l'extrémité supérieure du fémur. L'épiphyse du grand trochanter est encore cartilagineuse.

Examen microscopique des organes fait par le Dr Nauverk. —

Digitized by Google

4° Sang normal, autant qu'on en peut juger sur le cadavre; globules rouges de taille et couleur normales, pas d'augmentation des leucocytes. — 2° Musculature normale au tronc et aux extrémités; pas d'hyperplasie conjonctive. — 3° Musculature de la langue également normale : pas d'hypertrophie des fibrilles musculaires; tissu adipeux interstitiel abondant. — 4° La peau des diverses parties du corps (tête, tronc, membres, scrotum), est normale, sauf un fort *pannicule adipeux* et un peu d'œdème. Pas d'hyperplasie conjonctive ou de changement dans la distribution des nerfs. Pas de *transformation mucoïde* même en présence de l'acide acétique. — 5° *Grand sympathique* et nerfs périphériques normaux. — 6° Rate, foie, reins, sans prolifération conjonctive. On remarque une infiltratiou marquée des cellules hépatiques surtout dans les parties centrales des lobules, par des granulations pigmentaires grises jaunâtres, souvent avec dépôt graisseux; 7° Sur le cerveau soit frais, soit durci, on constate de la leptoméningite chronique ordinaire, avec faible participation de la substance corticale. Le tissu de l'arachnoïde et surtout de la pie-mère paraît fortement épaissi, mais en intensité variable, à fibres plus fortes que d'ordinaire; il y a souvent des corpuscules pigmentaires et beaucoup de noyaux. Les parties périphériques de l'écorce sont par place, surtout autour des vaisseaux, très riches en noyaux. Les espaces périvasculaires lymphatiques sont souvent élargis, et contiennent parfois des granulations laiteuses. A l'état frais, les vaisseaux corticaux, enlevés à la pince sont souvent couverts de granulations graisseuses fines.

M. Grundler croit que l'*extirpation de la glande thyroïde* amène des troubles du sytème nerveux central surtout en ce qui concerne son rôle dans les échanges nutritifs.

Les premiers cas de *myxœdème opératoire* c'est-à-dire consécutif à l'extirpation totale de la glande thyroïde, ont été signalés par M. J. Reverdin en octobre 1882[1]. Ce n'est que six mois plus tard (4 avril 1883), que M. Kocher communiquait au *Congrès de chirurgie de Berlin* le résultat de 102 opérations de goître prati-

[1] J. Reverdin. — *Revue médicale de la Suisse Romande*, 15 octobre 1882, p. 539 et 540. — Communication à la *Société médicale de Genève*, 13 septembre 1882.

Digitized by Google

quées par lui, travail qui ne fut publié que plus tard dans les « *Arch. f. klin. Chirurgie*, Bd. XXIX, H. 2 ». Nous ne saurions donc nous élever avec trop d'énergie contre le déni de justice fait à MM. Reverdin par la plupart des auteurs d'autant plus que, en Allemagne, l'opinion a été égarée par le fait de la communication de M. Kocher, ce qui explique qu'on ait à tort attribué à ce chirurgien une découverte qui n'était pas sienne, ainsi que le démontrent les dates des publications.

MM. J. et A. Reverdin[1] ont complété peu après (avril 1883) leur premier travail en faisant connaître, les résultats des autres opérations pratiquées par eux, confirmant d'ailleurs les précédentes. Dans la même année M. Julliard[2] en publia brièvement deux nouveaux cas.

Il faut noter que la cachexie paraît d'autant plus à craindre que l'opéré est dans la période de croissance. Le myxœdème de nature traumatique semble tellement sous la dépendance de l'*extirpation totale* de la glande thyroïde que les chirurgiens contemporains condamnent cette extirpation *totale* et ne pratiquent plus que des extirpations partielles[3].

Nous donnons ci-après le tableau des cas de *cachexie pachydermique* observés à la suite de l'extirpation totale de la glande thyroïde :

[1] J.-L. et A. Reverdin.— *Du myxœdème par extirpation de la thyroïde.* (*Revue médicale de la Suisse Romande*, 15 avril, 15 mai et 15 juin 1883).

[2] Julliard. — *Trente et une extirpations de goître.* (*Revue de chirurgie*, 1883, p. 585.)

[3] On a signalé, cependant, quelques cas de cachexie à la suite d'extirpations partielles; mais, outre leur rareté, on peut se demander si, dans ce cas, les parties de la glande abandonnée étaient suffisamment saines pour remplir leur rôle physiologique.

Digitized by Google

1° *Baillarger*[1]. — Fille de vingt-quatre ans; *extirpation probable* de la glande thyroïde vers l'âge de six ans, suivie d'idiotie crétinoïde.

2° *Reverdin.*— Pauline C..., vingt ans; *goître kystique. Extirpation totale* le 4 mars 1881. En juin 1881, on constate déjà une anémie marquée; face, lèvres pâles, pas d'œdème; dyspnée avec plusieurs accès. A l'examen laryngoscopique, rétrécissement de la glotte. La malade ne peut plus parler; on diagnostique de l'hystérie. Traitement par les courants constants. La dyspnée et la parole s'améliorent. Règles très irrégulières et douloureuses. Rien n'a pu améliorer l'anémie[2].

3° *Reverdin.* — Henri O..., vingt-quatre ans; *goître kystique, extirpation totale* le 6 octobre 1880. En mars 1881, symptômes de *cachexie pachydermique* commençante, qui se développe en un an. La force des mains diminue, surtout à droite; la marche s'appesantit, face vultueuse. Jambes infiltrées; sensation de froid; coloration jaunâtre de la face; *aspect crétinoïde*; langue dure, lourde, gênant la parole. — En 1882, tuberculose, abcès des ganglions lymphatiques cervicaux. Matité aux sommets.

4° *Reverdin.* — Mme F..., vingt-sept ans; *goître kystique, extirpation totale*, 9 novembre 1880. — A la suite de l'opération, faiblesse générale avec syncopes commençantes, anémie; coloration de la face, non œdématiée, plus pâle qu'avant l'opération. Fatigue et crampes dans les jambes œdématiées; absence de mémoire de plus en plus marquée; inattention; règles peu après l'opération régulières.

5° *Reverdin.* — Mme S..., trente-trois ans, *goître kystique, extirpation totale* le 15 novembre 1880. Deux mois après, fatigues, anémie, perte de forces, mains lourdes, peu agiles, surtout pour les travaux fins. La voix se perd tout à coup. En février 1881, anémie prononcée, faiblesse de la mémoire, mains engourdies. En février 1883, les symptômes s'amendent, sauf pour la mémoire et la voix.

6° *Reverdin.* — Arthur B..., quarante ans, *goître parenchymateux; extirpation totale* le 17 décembre 1880. — Fin mars 1881, cachexie pachydermique, faiblesse des jambes. Le malade fait avec peine 2 kilom. L'anémie s'accentue, le visage s'infiltre, les mains sont enflées, sans albuminurie; diminution de l'appétit, de la soif et du goût, maladresse des mains, lourdeur des jambes.

[1] *Annales médico-psychologiques*, mars 1884, p. 124.

[2] Cette malade, d'abord améliorée à tel point qu'il était difficile de constater les symptômes du myxœdème, à ce que nous rapporte M. J.-M. Reverdin, présente à nouveau (octobre 1886) des symptômes de cachexie pachydermique.

Digitized by Google

7° *Kocher*. — Femme, trente-six ans; *tumeur colloïde, extirpation totale* le 25 mars 1881; guérison en trois semaines. Le mari rapporte, le 19 février 1883, que sa femme n'a plus été un instant bien portante. Le corps est gonflé, les membres sont anesthésiés; elle a toujours froid; périodes menstruelles très irrégulières.

8° *Kocher*. — Femme, trente-huit ans; *tumeur colloïde, extirpa-*

Fig. 14. — Elle représente une opérée (cas 9) de M. Kocher et sa sœur jumelle.

tion totale le 3 juillet 1879; guérison en quinze jours. L'examen microscopique fait croire peut-être à un carcinome. Le mari dit en mars 1883 : « Ma femme ne peut écrire elle-même par suite de douleurs nerveuses des pieds et des mains. Le cou est guéri,

Digitized by Google

mais elle est comme paralysée des extrémités, surtout depuis sa dernière couche ; en 1881, sa santé n'a fait que décliner. »

9° *Kocher*. — Marie B..., onze ans, *tumeur folliculaire, extirpation totale* le 8 janvier 1874 ; guérison en trois semaines. — En février 1883, *cachexie crétinoïde* très prononcée.

Neuf ans après l'opération, c'est-à-dire en 1883, après que l'attention de M. Kocher eût été attirée sur la question du *myxœdème* par les communications de MM. Reverdin, cette malade a été photographiée à côté de sa sœur cadette (voir *Fig.* 14). Avant l'opération les deux sœurs se ressemblaient tellement, que leur mise ne pouvait les distinguer l'une de l'autre. La simple inspection de la photographie permet de se rendre compte des suites de l'extirpation totale de la glande thyroïde. Il est regrettable que l'on ait cru, dans la photographie, masquer les régions les plus importantes au point de vue du myxœdème, ce qui ne permet que difficilement de se rendre un compte exact de l'état du cou, des pieds, etc. Toutefois, cette photographie met bien en évidence que si M. Kocher n'avait reconnu qu'imparfaitement à cette époque la nature de l'affection dont était atteinte son opérée, il n'en a eu une notion exacte qu'à la suite de la communication orale que lui fit M. J. Reverdin, lors du *Congrès d'hygiène* de Genève, en septembre 1882. Depuis, M. Kocher a pu constater le myxœdème sur un certain nombre de ses malades anciens ou nouveaux. Il semble du reste que M. Kocher n'ait pas bien dès l'abord saisi le mécanisme de l'étiologie du myxœdème opératoires, puisqu'en janvier 1883, il pratiquait encore des extirpations totales.

10° *Kocher*. — Jean R..., dix-sept ans, *goître hyperplasique, extirpation totale* le 21 juillet 1877 ; guérison en six semaines, récidive naturelle en 1882 ; diminution des facultés mentales et physiques.

11° *Kocher*. — Anna D..., vingt-trois ans, *goître colloïde, extirpation totale* le 1er novembre 1879 ; guérison en cinq semaines. — En février 1883, *cachexie crétinoïde* très prononcée.

12° *Kocher*. — Jacques M..., quarante-cinq ans ; *goître fibreux, extirpation totale* le 26 mars 1880. — Rapport médical du 22 février 1883 ; bonne santé jusqu'à la fin de 1881. Alors œdème palpébral et des jambes jusqu'aux genoux, avec *albuminurie* passagère. En mars 1883, *cachexie crétinoïde* très prononcée.

13° *Kocher*. — Elisa K..., douze ans ; *goître colloïde, extirpation totale* le 14 novembre 1881. — En mars 1883, commencement de la cachexie, attaques épileptiques nombreuses.

14° *Kocher*. — Rodolphe R..., dix-huit ans, *goître colloïde kys-*

Digitized by Google

tique, extirpation totale le 19 février 1883. En mars 1883; *cachexie crétinoïde* moyenne.

15° *Kocher.* — Elisa W..., vingt-trois ans, *goître colloïde, extirpation totale* le 26 juillet 1882. — Le 19 juin 1882, respiration et déglutition libres; douleurs dans les épaules, 18 mars 1883 ; lèvres et nez un peu gros; ni idiotie, ni cachexie.

16° *Kocher.* — Adolphe R..., quatorze ans, *goître fibreux, extirpation totale* le 5 mai 1882. En mars 1883, anémie, gonflement, cachexie crétinoïde.

17° *Kocher.* — Rosine B..., vingt-six ans, *goître hyperplasique, extirpation totale* le 31 mai 1882. — En février 1885, symptômes très marqués de cachexie pachydermique.

18° *Kocher.* — Anna G..., vingt-six ans, *goître hyperplasique, extirpation totale* le 1er juin 1882. — En février 1883, hydroanémie.

19° *Kocher.* — Christian W..., seize ans, *goître folliculaire, extirpation totale* le 15 juin 1882. — En février 1883, hydroanémie.

20° *Kocher.* — Elisa R..., douze ans, *goître folliculaire, extirpation totale* le 19 juin 1882; en mars 1883, *cachexie crétinoïde.*

21° *Kocher.* — Enfant P..., fille de quinze ans, *goître kystique, extirpation totale* le 3 juillet 1882; en février 1883, *cachexie pachydermique* commençante.

22° *Kocher.* — Marie K..., vingt-huit ans ; *goître folliculaire, thyroïde gauche enlevée autrefois* ; *excision* de la *thyroïde droite*, le 27 septembre 1882. En mars 1883, *cachexie crétinoïde* commençante.

23° *Kocher.* — Emma G..., seize ans ; *goître folliculaire, extirpation totale* le 17 novembre 1882. Le 16 mars 1883, *cachexie crétinoïde* modérée [1].

24° *Julliard.* — Caroline B..., soixante-six ; *goître colloïde, extirpation totale* cinq à six mois après, forte anémie, pâleur de la peau, faiblesse très grande et œdème des jambes ; au bout de quelques mois, amélioration.

25° *Julliard.* — Joseph C..., dix-sept ans ; *goître parenchymateux, extirpation totale* en 1880. En janvier 1881, faiblesse, fatigue. Le malade, autrefois gai et vif, devient taciturne et craintif ; il aime la solitude, ne grandit plus; frileux, il n'a même plus la force de travailler, visage infiltré, pas d'albuminurie ni

[1] Nous n'avons pas de détails sur un autre cas de Kocher remontant à l'époque de sa première communication, ainsi que sur quelques autres cas qu'il aurait observés depuis.

Digitized by Google

d'œdème marqué, mais épaississement de la peau du visage et des mains.

26° *Baumgärtner* [1]. — Fille de seize ans, extirpation totale d'un goître de 166 gr. en octobre 1881. Un an après, visage infiltré; mains et pieds épais, dyspnée ; alourdissement corporel et intellectuel; six mois après, l'état est encore plus marqué, la dyspnée plus forte nécessite la trachéotomie; rapide amélioration consécutive de l'état général. En 1886, les symptômes de la cachexie persistent.

27° *Baumgärtner*. — Femme de cinquante-six ans ; *extirpation totale* en août 1881. Au bout d'un an, *cachexia strumipriva* considérable, puis dyspnée, trachéotomie suivie d'amélioration rapide. En 1886, elle se plaint encore d'affaiblissement des facultés intellectuelles et physiques.

28° *Baumgärtner*. — Fille de vingt-trois ans ; *extirpation totale d'un goître* de 160 gr. en août 1882 ; quelques mois après, lourdeur et froid dans les membres ; pâleur et idéation ralenties, visage infiltré, paupières épaisses, mains enflées le soir, pas d'albuminurie, paralysie de la glotte et aphonie qui cède à un traitement électrique ; *cachexie pachydermique* considérable. Au bout d'un an, le malade respire bien. Elle a succombé depuis à une hémorrhagie pulmonaire.

29° *Baumgärtner*. — Fille de vingt-deux ans ; *extirpation totale d'un goître* de 390 gr. ; hémorrhagie très forte en octobre 1882 ; six mois après, dyspnée en montant l'escalier, visage infiltré, maladresse des mains; elle ne peut plus tenir son aiguille; mains et pieds enflés ; difficulté de parole et d'idéation. Au laryngoscope, abduction des arythénoïdes difficille; électricité, ferrugineux ; amélioration de l'état général. Elle peut reprendre son travail de couturière. En 1886, l'amélioration continue.

30° *Kœnig* [2]. — *Extirpation totale* pour cause de dyspnée chez un garçon ; peu après, la dyspnée reparaît ; trachéotomie. Un an après, le père écrit « qu'on renvoie tous les jours l'enfant de l'école, car il devient toujours plus stupide ».

31° *Bruns* [3]. — Homme de vingt-quatre ans, opéré depuis six mois, présentait en 1885, lors de la publication du travail de l'auteur, les symptômes initiaux de la cachexie pachydermique.

[1] Baumgärtner. — *Zur Cachexia strumipriva* (XIIIe Congrès des chirurgiens allemands, *Beilage Zur Centralbl. für Chirurgie*, 1884, n° 23, p. 57.)

[2] König. - *XIIIe Congrès des chirurgiens allemands* (*loc. cit.*), p. 58.

[3] *Loc. cit.* — Relaté par Grundler (p. 422).

Digitized by Google

32° *Bruns.* — Fille de vingt-six ans, opérée depuis quatre ans, présentait en 1885 des symptômes très graves *myxœdémateux* [1].

33° *Bruns.* — C'est le cas dont l'autopsie a été relatée plus haut (p. 355).

34° *Küster* [2]. — Garçon de douze ans ; *extirpation totale;* trois ans après l'opération, on note l'arrêt de la croissance, la pâleur du teint, un œdème dur des mains, la décoloration des muqueuses ; l'abdomen est ballonné, les testicules petits ; absence de poils au pénil ; cheveux rares, secs ; parole lente, physionomie stupide, perte de la mémoire, lenteur des mouvements, etc. Trachée réduite de volume ; en 1886, le malade est toujours cachectique.

35° *Gordon* [3]. — Femme de cinquante-deux ans, opérée il y a onze ans par Lister ; symptômes *myxœdémateux* très accentués ; l'intelligence est cependant en partie conservée.

36° *Pietrzikowski-Gussenbauer* [4]. — Garçon, âgé de neuf ans ; goître parenchymateux ; extirpation totale le 9 mai 1882, tétanie légère, guérison en 14 jours. — Deux ans et quatre mois et demi après l'opération, il présentait les principaux symptômes de la cachexie pachydermique.

37° *Pietrzikowski-Gussenbauer.* — Fille, âgée de dix-sept ans, goître colloïde kystique ; extirpation totale le 17 janvier 1883, tétanie, guérison en quatre semaines. — En 1884, début de la cachexie pachydermique.

38° *Pietrzikowski-Gussenbauer.* — Fille, âgée de dix ans, goître vasculaire ; extirpation totale, le 29 août. — Trois ans après l'examen de la malade permettait de constater des symptômes de cachexie pachydermique.

39° *Baumgärtner* [5]. — Fille de vingt-cinq ans ; goître circulaire ; *extirpation totale* ; deux mois après, cachexie [6].

[1] Un troisième cas de thyroïdectomie totale, relaté par Grundler et appartenant à Bruns, n'avait été suivi quatre mois après d'aucun accident.

[2] Hans Schmidt. — *Ein Fall von Cachexia strumipriva.* (*Berliner klinische Wochenschrift*, 2 août 1886).

[3] Gordon. — *Myxœdema following upon removal of the thyroïd gland.* (*The Lancet*, 1886, n° 11).

[4] Pietrzikowski. — *Beiträge zur Kropfexstirpation nebst Beiträgen zur Cachexia strumipriva.* (*Prager Wochenschrift*, 1884, n° 48 et suivants et 1885 n°s 1 et 2).

[5] Baumgärtner. — *Congrès des naturalistes allemands*, Berlin, 1886.

[6] On a encore signalé quelques autres cas de myxœdème opératoire, (W. Stokes ; 1 cas avec autopsie), dont quelques-uns sans aucun détail (cas d'Occhini, de Ruggi, etc.).

Digitized by Google

Si la plupart des chirurgiens admettent que le myxœdème peut être une conséquence de la thyroïdectomie totale, il se trouve encore quelques auteurs pour contester ces résultats. Ainsi M. Mikulicz[1] ne croit pas que l'étiologie opératoire de la cachexie pachydermique soit complètement élucidée; quelques-uns de ses malades présentaient, en effet, avant la thyroïdectomie soit un arrêt de croissance, soit l'aspect crétinoïde. Ces derniers, au nombre de trois, étaient âgés de dix-sept à vingt ans. L'auteur pense que si on les avait opérés avant l'apparition de l'état crétinoïde, celui-ci aurait été attribué à l'opération. L'objection soulevée par M. Mikulicz perd beaucoup de sa valeur du fait qu'il ne donne aucun détail sur l'état des corps thyroïdes extirpés; on comprend très bien qu'une glande thyroïde dont toutes les parties sont affectées puisse, fonctionnellement parlant, amener les mêmes modifications organiques que l'extirpation totale.

La cachexie pachydermique aurait encore, dans de très rares cas, été observée à la suite de thyroïdectomies partielles, mais ces observations sont souvent susceptibles des mêmes critiques que celles de M. Mikulicz. Les cas parvenus à notre connaissance appartiennent à MM. Tassi, Occhini et Poncet (de Lyon), celui-ci aurait observé une *cachexie pachydermique fruste* à la suite d'une résection de l'isthme. Ces cas se trouvent en partie expliqués par l'observation que vient de rapporter M. J. Reverdin d'un de ses malades chez qui l'extirpation du lobe gauche de la thyroïde fut

[1] Mikulicz. — *Beitrag zur Operation des Kropfes.* (*Wienermed. Wochenschrift*, 2, 9, 16, et 23 janvier 1886.

Digitized by Google

suivie de l'atrophie du lobe droit [1]; toutefois M. Poncet dit ne pas avoir constaté l'atrophie de la glande chez son opéré.

Sur 24 cas d'extirpation totale, Kocher aurait observé 18 fois la cachexie pachydermique; sur 11 cas, MM. Reverdin ont noté 5 cas de cachexie; — Baumgärtner a eu 5 myxœdémateux sur 11 opérés; M. Julliard 2 cas également sur 11 opérés; — Küster 1 cas sur 4 thyroïdectomies totales; — Pietrzikowski-Gussenbauer, 3 cas sur 9 extirpations totales. etc. Soit en tout 39 cas, dont 13 hommes et 26 femmes (en retranchant un cas de Kocher sur lequel les détails nous manquent). — Le tableau suivant donne la proportion selon l'âge :

De 10 à 20 ans.	18 cas.
20 à 30	14 [2]
30 à 40	3
40 à 50	2
50 à 60	1
60 à 70	1

Les globules rouges étaient tombés à 2,168,000 par centimètre cube (Kocher) au lieu de 5,000,000 environ à l'état normal.

Avant d'aller plus loin nous croyons intéressant de relever de suite un fait important au point de vue du *pronostic* du myxœdème opératoire. Nous avons déjà appelé l'attention de nos lecteurs sur quelques-uns des

[1] MM. Girard et Niehans auraient également vu quelques indices de myxœdème à la suite d'une extirpation partielle. On sait du reste que plusieurs auteurs étrangers ont observé déjà l'atrophie du corps thyroïde après la résection ou l'incision de l'isthme (Sidney Jones, W. Stokes), ou l'extirpation d'un lobe (Wolff, Küster, W. Stokes).

[2] Le cas de Baillarger, observé par lui lorsque la malade avait vingt-quatre ans, devrait être reporté à une époque antérieure indéterminée

Digitized by Google

malades de MM. Reverdin, quatre de leurs opérés atteints consécutivement de myxœdème ont été revus par eux en décembre dernier. Chez tous, l'amélioration était notable; chez deux (Mme F... et Mlle S...), on constata le développement tardif d'un lobule thyroïdien aberrant. Depuis le mois de décembre, une des opérées (Mlle Crott...) a été revue par l'un de nous avec M. J. Reverdin, qui nous écrivait peu après « que l'amélioration est de plus en plus marquée[1] ». Tous ces malades ont été opérés dans le courant des années 1880 et 1881[2].

Baumgärtner a également constaté l'amélioration de deux de ses cinq opérés atteints de myxœdème. Il semble donc résulter de ces faits que le *pronostic* du myxœdème opératoire est plus favorable que celui du myxœdème médical dont la marche paraît fatalement progressive, si l'on en juge par les cas que nous avons rassemblés.

De toutes les hypothèses émises jusqu'à ce jour sur l'*étiologie* de la cachexie pachydermique, l'atrophie ou l'absence de la glande thyroïde était celle qui rencontrait le plus grand nombre d'adversaires. Mais les cas de myxœdème observés par MM. Reverdin, Kocher, etc., à la suite de l'extirpation totale du corps thyroïde, le cas du *Pacha*, ceux de Curling, de H. Fagge, etc., que nous avons rapportés plus haut, viennent donner une grande valeur à la théorie qui fait dépendre le

[1] Voir plus haut note 2, p. 360.

[2] Voir, pour plus amples détails : *Note sur vingt-deux opérations de goître* par J.-L, et A. Reverdin, Genève, 1885, et le travail que M J. Reverdin vient de présenter sur ce sujet au *Congrès français de chirurgie*.

Digitized by Google

myxœdème d'une lésion grave ou de l'absence de la glande thyroïde. La révision des cas publiés par les auteurs permet du reste d'affirmer que dans presque tous ceux où il est fait mention de l'examen de la glande thyroïde, celle-ci était lésée, que, dans les observations non suivies d'autopsie il est souvent noté qu'elle n'a pu être reconnue à la palpation.

Cooper[1], puis Schiff[2] semblent les premiers avoir entrevu autrefois les *effets physiologiques* de la glande thyroïde; et récemment les nouvelles recherches des physiologistes sont venues confirmer ce qu'avait du reste démontré la clinique; on peut au surplus considérer la thyroïdectomie comme une expérience physiologique pratiquée sur l'homme. Des expériences faites sur les animaux, les plus concluantes et les mieux conduites nous paraissent être celles de M. Horsley, tant à cause de l'espèce animale à laquelle il s'est adressé que par la façon dont elles ont été dirigées. Dès le mois le décembre 1884, M. Horsley publiait dans le *British medical Journal* (p. 910) le résultat de l'extirpation du corps thyroïde chez le singe. Chez ce primate l'extirpation de la glande thyroïde, opérée avec les précautions antiseptiques (la guérison de la plaie fut complète en trois jours) produit des troubles nerveux généraux : convulsions, paralysie fonctionnelle, hébétude mentale et enfin idiotie complète, de la leucocytose, un abaissement de la tem-

[1] *Meckel's Archiv f. d. Physiologie*, 1820, p. 185.

[2] Schiff. — *Untersuchungen über die Zuckerbildung in der Leber und der Einfluss des Nerven-systems auf die Erzeugung des Diabetes.* Würzburg, 1885, p. 61.

Digitized by Google

pérature, etc., tous les symptômes enfin observés dans le myxœdème. On pouvait constater de plus l'accumulation de la mucine dans le tissu conjonctif.

Les nouvelles recherches de M. Horsley, entreprises sur le chien, le chat et le singe, paraissent démontrer que la glande thyroïde est d'autant plus nécessaire au fonctionnement normal de l'animal, que celui-ci est plus jeune ; c'est ce que l'anatomie pathologique avait déjà fait reconnaître sans qu'il eût été donné, jusqu'à ces derniers temps, une explication satisfaisante du développement plus considérable de la glande thyroïde dans le jeune âge et de son atrophie et de sa dégénérescence chez le vieillard, qui, lui aussi, par certains caractères, est myxœdémateux. Depuis longtemps déjà notre attention a été appelée sur l'état de la glande thyroïde chez les idiots, et sans pouvoir encore établir de relation certaine (ce qui serait prématuré) entre les faits trouvés à l'autopsie et quelques symptômes observés du vivant du sujet ; nous avons pu constater que chez la plupart de nos idiots la glande thyroïde est petite et le plus souvent dégénérée. Les singes opérés par M. Horsley ne survivent guère plus de six ou sept semaines à l'opération. M. Horsley est cependant parvenu à obtenir chez ses opérés une survie de quatre à cinq mois et même plus en les maintenant dans un milieu porté artificiellement à une température élevée : M. Horsley rapporte les symptômes observés par lui à trois états successifs : 1° période nerveuse ; 2° période mucoïde ; 3° période atrophique.

D'après l'auteur, cette évolution expliquerait pour-

Digitized by Google

quoi, chez certains idiots crétinoïdes ou dans les cas très chroniques de myxœdème, la dégénérescence mucoïde est peu apparente; c'est, en effet, ce que nous avons observé chez le *Pacha*.

Les expériences de M. Horsley montrent encore que l'ablation de la glande thyroïde a une action évidente sur les centres nerveux et expliquent les phénomènes nerveux observés à la suite de la thyroïdectomie totale, par exemple, le tétanos; que, de plus, c'est avec raison que cette glande avait été classée (on ne sait trop pourquoi) parmi les organes hématopoiétiques [1].

Nous regrettons de ne pouvoir nous appesantir plus longuement sur les recherches physiologiques de M. Horsley qui trouveraient mieux leur place dans une étude complète sur le myxœdème. Nous avons cru cependant devoir les mentionner brièvement parce qu'elles expliquent suffisamment les symptômes observés dans l'idiotie crétinoïde ou à la suite de la thyroïdectomie; il reste toutefois à expliquer pourquoi, chez l'homme, la thyroïdectomie semble produire un état myxœdémateux susceptible d'amélioration, dont il ne nous est pas même possible de déterminer la durée exacte.

Le rôle physiologique de la glande thyroïde a encore donné, dans ces dernières années, naissance à de nombreux travaux que nous ne ferons qu'analyser très

[1] La veine thyroïdienne inférieure contiendrait un plus grand nombre de corpuscules rouges.

Digitized by Google

brièvement. M. Schiff[1], un des premiers, a démontré que les rongeurs supportent très bien la thyroïdectomie totale et simultanée, au contraire des carnivores (chiens et chats) qui succombent après avoir présenté des symptômes plus ou moins comparables à ceux qu'on observe dans les cas de myxœdème ; opérés toutefois à un intervalle de quinze jours, ces mêmes carnivores peuvent survivre indéfiniment [2].

Il a été opposé aux expériences de M. Schiff un certain nombre d'objections dont les principales se trouvent contenues dans le travail de M. Kauffmann[2], fait sous la direction de M. Klebs. Qu'il nous suffise de dire que cet auteur, si sévère envers les autres, sauf envers M. Kocher à qui il attribue la découverte du myxœdème opératoire, a basé ses critiques sur de prétendues extirpations de corps thyroïdes chez le chien qui se trouvent n'être que des extirpations des glandes sous-maxillaires, ainsi qu'il ressort de son travail même et des figures qui y sont annexées.

MM. Albertoni et Tizzoni[3], Herzen[4], Fuhr[5] confirment

[1] Schiff. — *Résumé d'une série d'expériences sur les effets et l'ablation des corps thyroïdes.* (*Revue médicale de la Suisse Romande*, nº 2, 15 février 1885, p. 65, et nº 8, 15 août 1884.)

M. Niehans (de Berne) aurait observé deux cas de cachexie pachydermique à la suite de l'extirpation du goître en deux temps éloignés (état qui se rapprocherait de ce qui se passe dans le myxœdème médical).

[2] Kauffmann. — *Die Schildrusenexstirpation beim Hunde und ihre Folge.* (*Arch. f. exp. Pathologie und Pharmakologie*, septembre 1884, p. 361, Bd. XVIII, III et IV; H.).

[3] Albertoni et Tizzoni. — *Sugli effetti dell' estirpazione della tyroïde.* (*Arch. per le Scienze mediche*, t. X, nº 1, 1886) et *Archives italiennes de Biologie*, VII, fasc. 2.)

[4] Herzen. — *A quoi sert la thyroïde* (*Semaine méd.*, 11 août 1886).

[5] Fuhr. — *Die Exstirpation der Schildrüse* (*Archiv. f. Exp. Pathologie u.*

Digitized by Google

en partie les expériences de M. Schiff. Les auteurs italiens n'auraient observé aucune influence de l'âge et du sexe des animaux opérés dont la survie aurait atteint plusieurs mois et même un an soit après des ablations simultanées, soit après des extirpations successives; les résultats seraient comparables dans les deux cas. Selon eux, il résulterait de leurs recherches que la thyroïde aurait pour fonction de permettre à l'hémoglobine de fixer l'oxygène [1]. Les chiens éthyroïdés de M. Herzen n'ont succombé qu'après une période plus longue que celle observée dans les premières expériences de M. Schiff (ablation totale et simultanée). Chez un des chiens opérés par M. Herzen, on nota une survie de cinquante-deux jours; un autre chien dont nous ignorons l'état ultérieur, ne présentait encore aucun phénomène morbide lors de la publication de ces expériences (quarante-deux jours après l'observation). M. Herzen admet que les effets de la thyroïdectomie dépendent bien réellement de l'*absence de la thyroïde* et qu'ils sont l'expression d'une *affection cérébrale* probablement corticale.

Parmi les auteurs qui ont obtenu des résultats contraires à ceux de M. Schiff, nous devons encore citer M. Philipeaux [2]. Après avoir rappelé que, quinze ans

Pharmakologie, 5 août 1886, p. 373 à 460). — Nous avons eu connaissance de ce travail trop tardivement pour l'analyser d'une façon complète; on y trouvera des renseignements bibliographiques intéressants en ce qui concerne la physiologie de la glande thyroïde.

[1] Bruns admet que le corps thyroïde joue un rôle dans la formation du sang, soit en éliminant des substances nuisibles, soit en produisant des substances nécessaires à la nutrition du système nerveux.

[2] Philipeaux. — *De l'extirpation des corps thyroïdes des chiens.* (*Compte rendu de la Société de Biologie*, 8 novembre 1884, p, 606.)

Digitized by Google

auparavant, il avait montré l'innocuité de l'extirpation de la glande thyroïde chez le rat albinos, cet auteur prétend avoir éthyroïdisé huit chiens sans qu'il s'en soit suivi aucun trouble fonctionnel. Ces chiens avaient été opérés les 1er et 15 septembre 1884 et M. Philipeaux donnait le résultat de ses expériences dès le 8 novembre de la même année. Les résultats obtenus par M. Schiff seraient dus, selon lui, à des complications opératoires.

Pour M. Rogowitsch [1], dont les expériences confirment celles de M. Schiff en ce qui concerne les résultats opératoires, les animaux succomberaient avec des symptômes rappelant l'empoisonnement par le phosphore, l'arsenic, etc. Il aurait noté à l'autopsie une *encéphalomyélite parenchymateuse subaiguë* résultant de l'action d'un produit toxique (inconnu) de l'organisme dont la neutralisation s'opérerait à l'état normal, dans la glande thyroïde. La théorie toxique semble, du reste, être actuellement adoptée par un grand nombre de physiologistes. M. Schiff, qui d'abord considérait avec Liebermeister, Zésas, Wagner, Sanquirico et Canalis, Colzi, la glande thyroïde comme un organe régulateur de la circulation cérébrale, s'y est rallié après avoir montré, dans ses dernières expériences [2], que la santé des animaux est conservée si on laisse un petit morceau de la glande thyroïde [3], ou, si l'on

[1] Rogowitsch. — *Zur Physiologie der Schildruse* (*Centralbl f. die med. Wissenschaften*, 24 juillet 1886.)

[2] Zésas. — *D. med. Zeitung.*, nos 55, 56, 1886.

[3] M. Cambria (*Ueber die Schilddrusen-Resektion nach Mickulicz*) prétend que les chiens supporteraient aussi bien que l'homme la résection de la thyroïde si on a soin de laisser un petit morceau de la glande (*Wien-*

Digitized by Google

fait la thyroïdectomie totale, après avoir greffé dans la cavité péritonéale un petit morceau d'une glande thyroïde.

M. Allara[1] soutient que chez le poulet l'extirpation totale de la glande thyroïde n'amène aucun des troubles remarqués chez le chien. Il attribue ce résultat à la situation de la glande chez le poulet, qui permet de les éthyroïdiser sans léser aucun rameau du grand sympathique. On sait, en effet, que MM. Reverdin, Baumgärtner, etc., avaient cru pouvoir faire dépendre les phénomènes myxœdémateux observés chez leurs opérés de la section de nombreux ramuscules de ce nerf.

Plusieurs auteurs (Sanquirico, Canalis, Ughetti et Di Mattei[2]) ont cherché s'il existait quelque relation fonctionnelle entre la glande thyroïde et la rate; les expériences sont jusqu'ici restées négatives.

Un grand nombre d'hypothèses ont été émises au sujet de la *nature* du myxœdème: chaque observateur a donné la sienne; nous ne croyons pas devoir nous y arrêter; nous signalerons seulement les théories attribuant le myxœdème à l'anémie due à une dénutrition

med. Woch., 31 juillet 1886.) — Les résultats contradictoires obtenus dans les expériences sur les chiens seraient du reste souvent expliqués par l'existence d'une glande thyroïde aortique, accessoire fréquemment observé chez cet animal.

[1] Allara. — *Sulla estirpazione della tiroïde.* (*Lo Sperimentale*, mars 1885, p. 281).

Ughetti et Di Mattei. — *Sulla spleno-tiroïdectomia nel cane et nel coniglio.* (*Arch. per le scienze mediche*, vol. IX, n° 11).

Digitized by Google

consécutive au rétrécissement de la trachée, etc. (ligature des artères thyroïdiennes inférieures, Kocher), à l'anémie consécutive à la paralysie des dilatateurs de la glotte, à une lésion des rameaux du grand sympathique, à l'altération du corps pituitaire et de la glande pinéale, à l'action de l'acide phénique pendant l'opération, à une lésion des troncs nerveux, situés dans le voisinage de la glande thyroïde, à l'action de la mucine sur les centres nerveux, etc., etc.

Si la physiologie de la glande thyroïde est encore quelque peu obscure, il n'en reste pas moins établi que son absence ou les altérations pathologiques, dont elle peut être le siège, en empêchant totalement son fonctionnement, produisent un état crétinoïde assez voisin du crétinisme avec ou sans goître.

Le myxœdème a pu être confondu avec un certain nombre d'autres affections, la *néphrite*, la *lipomatose généralisée*, les *lipomes symétriques*, la *sclérodermie*. L'œdème néphrétique se différencie facilement par sa nature, sa mobilité, son siège, par les caractères tirés de l'examen des urines, etc., et enfin par l'absence de signes importants rencontrés dans le myxœdème.

La *lipomatose généralisée* est également facile à distinguer du myxœdème, nous ne nous y arrêterons pas non plus qu'aux *lipomes symétriques* qui ne peuvent prêter à confusion que lorsqu'ils siègent dans les fosses sus-claviculaires, mais alors l'absence des autres signes myxœdémateux permet de faire facilement le diagnostic.

Digitized by Google

Le diagnostic entre le myxœdème et la *sclérodermie* s'établit sans difficulté ; dans la sclérodermie œdémateuse la peau, inégalement dure, offre dans certaines parties une résistance nullement comparable à celle du myxœdème, ou est parfois franchement œdémateuse.

Digitized by Google

II.

Tuberculose de la protubérance chez un enfant;

Par BOURNEVILLE et ISCH-WALL.

Nous avons eu l'occasion d'observer à Bicêtre un bel exemple de *tuberculose de la protubérance annulaire* que nous avons cru devoir publier en le faisant suivre d'un résumé de quelques autres cas, qui appartiennent également à des enfants.

OBSERVATION.— *Mère névropathe, idées noires. — Grand-père paraplégique; oncle, convulsions; frère, convulsions.—Tante cancéreuse.—Grand'mère rhumatisante; tante convulsions; cousin aliéné.—Chagrins pendant la grossesse.—Bronchite, scarlatine, variole. Peur et crise nerveuse à trois ans. Cauchemars, changement de caractère, perte d'appétit. —Etourdissements, strabisme, fièvre cérébrale, rémission.— Titubation, divagations, paralysies et contractures, dysphagie, constipation, perte de la parole, cris. — Amaigrissement, signes de tuberculose pulmonaire, eschares. Alternatives d'hyperthermie et d'hypothermie. — Coma et mort.*

Autopsie. — Oblitération incomplète du trou de Botal. — Tubercules crétacés au sommet des poumons.— Caverne. — Thymus persistant. — Description des circonvolutions cérébrales. — Tubercules de la protubérance. — Examen histologique.

Hoël... (Pierre-Charles), âgé de cinq ans, est entré le 2 avril 1886 à l'hospice de Bicêtre (service de M. BOURNEVILLE.)

Renseignements fournis par sa mère (12 mai). *Père :* 32 ans, mécanicien, bien portant, très fort. N'a jamais eu de convulsions, ne fume que très peu et ne fait jamais d'excès de boisson; caractère doux. Pas de migraines, mais *céphalalgies* temporales fréquentes, sans vomisse-

Digitized by Google

ments, durant deux ou trois heures ; pas de rhumatismes. Il a eu une maladie de peau qui a duré trois ans, s'accompagnant de démangeaisons. Il a été guéri par des lotions phéniquées. [*Père* : employé de chemin de fer, mort à quarante ans, écrasé entre deux wagons ; il avait été longtemps soldat ; on ne lui a jamais connu de maladies. — *Mère* : soixante ans, bien portante, mais sujette à des douleurs rhumatismales dans les bras ; pas de migraines. — *Grand'mère maternelle* : morte presque centenaire, avait eu des douleurs rhumatismales ; pas de nodosités des mains.—*Sœur* : morte à sept ans de *convulsions*.—*Frère* : vingt-huit ans, très rangé, n'a pas de maladies. — *Plusieurs oncles et tantes* sont vivants et en bonne santé. — Un *cousin germain* a été *aliéné* pendant deux ans, à la suite de chagrins ; il est actuellement guéri. Pas d'autres aliénés, pas d'épileptiques, etc., dans le reste de la famille].

Mère : trente ans, domestique, ménagère ; blonde, mince, type lorrain ; pas de convulsions dans l'enfance, pas d'accidents nerveux ; ni migraines, ni céphalalgies, ni rhumatismes. Depuis la naissance de son dernier enfant, c'est-à-dire depuis trois ans, elle a des pertes de sang qui l'affaiblissent beaucoup. Avant, elle était très bien portante. Mariée à vingt-cinq ans, elle n'a jamais eu de crises de nerfs ni de syncopes. Depuis ses pertes, elle s'émotionne facilement, a des tremblements lorsqu'elle éprouve une contrariété ; il y a un an, elle avait des « crises d'idées noires, » elle pensait à mourir. Cet état durait depuis la naissance de son dernier enfant, qui avait coïncidé avec la perte de son fils aîné, qu'elle aimait beaucoup. En ce moment, elle est atteinte de chloro-anémie et aurait, de plus, suivant son médecin, une métrite. [*Père* : tué dans une bagarre (fracture du crâne). Il était très fort et très nerveux, sans avoir pourtant jamais de crises de nerfs. Très intelligent, dit-on. A l'âge de vingt ans, à la suite d'un bain froid, il resta deux ans sans pouvoir bouger, avec les jambes raides ; la partie supérieure du corps était saine. Cette *paraplégie* guérit à l'âge de vingt deux ans, et il put reprendre son métier de chauffeur. — *Mère* : soixante ans, n'a jamais eu de maladies et n'a jamais présenté d'accidents nerveux. — *Sept frères et sœurs* au moins (de deux mères), cinq sont vivants et bien portants, ainsi que leurs enfants ; un est mort à vingt mois de *convulsions* de la dentition. — Une *sœur* aînée est morte d'un *cancer utérin*]. — Pas de consanguinité.

Digitized by Google

Deux fausses couches et deux *enfants* : 1° Un fils, né avant le mariage, est mort âgé de deux ans, de *convulsions* après dix jours de maladie. Il était très intelligent, très fort et très coléreux. Un jour qu'on voulait le forcer à manger sa soupe il se mit dans une telle colère qu'il se trouva mal et qu'on dut aller chercher un médecin ; — 2° fausse couche de deux mois, sans cause connue ; — 3° notre malade ; — 4° fausse couche de cinq mois et demi.

Notre malade. — *Conception* pendant que la mère était chagrine et fatiguée par suite de la mort d'un enfant qui avait eu lieu trois jours avant.—*Grossesse* pénible ; la mère, très faible, se condamnait au repos dans la crainte d'un avortement ; sa santé devint meilleure à partir du 4° mois ; ni chutes, ni traumatismes, ni œdèmes.

Accouchement à terme, facile, sans chloroforme. *A la naissance*, l'enfant était très maigre, mais ne présentait pas de signes d'asphyxie. *Elevé au sein* par sa mère jusqu'à onze mois. A cette époque, il eut une bronchite très forte qui dura quinze jours. Il a marché vers 16 mois, a parlé à plus de deux ans, a été propre de très bonne heure. La première dent a percé à cinq mois, les autres dents vinrent très vite sans amener de convulsions.

A 4 ans, *scarlatine* et six mois après, *petite vérole volante* presque sans éruption. Il y a deux ans, entendant des voisins qui se disputaient, il eut peur et fut pris d'une « *crise de nerfs* ». Pendant plus d'un quart d'heure il tourna les yeux et se cacha. Depuis ce temps, *cauchemars* et *peurs nocturnes*, perte d'appétit, changement de caractère ; l'enfant devenait nerveux, poltron, tout l'effrayait ; la nuit il se cachait sous les couvertures, même lorsqu'il était couché avec sa mère ; sa respiration était haletante : « il respirait à s'étouffer, » parfois il se mettait à crier qu'il avait peur. Après six mois passés dans cet état, il eut des *étourdissements* le prenant deux fois par jour, à midi et le soir. Il disait que le plancher tournait, *devenait rouge*, mais il ne tombait jamais. Huit jours après le début de ces vertiges, survinrent des *envies de vomir*. Un médecin consulté alors lui trouva le regard égaré et lui prescrivit du bromure de potassium. Depuis ce temps, les vertiges cessèrent et furent remplacés par de la *céphalalgie*, des *nausées* le matin, et par des moments d'agitation. Huit mois après la peur, on le mena à l'école et le premier jour il revint *louchant de l'œil gauche* « parce qu'il avait trop regardé le tableau », dit la mère. Le lendemain l'œil n'avait plus rien, mais le soir on remarqua que l'enfant avait de la fièvre.

Digitized by Google

Cette fièvre, que le médecin appela *fièvre cérébrale*, dura huit jours. Pendant les trois premiers, l'enfant parlait bien et était gai, mais les jours suivants il devint triste, ses yeux étaient égarés et cet état dura jusqu'à la fin de la fièvre. Quand celle-ci fut finie et que Hoël... se leva, on remarqua qu'il allait de droite à gauche, titubait, parlait toujours de bêtes et de serpents, dont on l'avait entretenu à l'école. Pendant six semaines, il eut une légère rémission après laquelle les accidents reprirent plus forts que jamais. Il *se tenait mal sur ses jambes*, se cognait à droite et à gauche, était *très gêné* pour avaler. A ce moment, ni étourdissements, ni crises nerveuses, les nuits étaient bonnes. L'enfant était habituellement constipé, il fallait chaque jour lui donner un lavement.

Avant sa maladie, son intelligence était assez développée, il était obéissant, ne se mettait pas en colère, avait le caractère affectueux et franc, mais il était très turbulent. — Pas d'onanisme, *pas de convulsions*, pas de gourmes, d'ophthalmies, ni d'écoulements d'oreilles. Ni dartres, ni teigne. Jamais de traumatismes sur la tête, pas de vers.

Etat actuel (21 avril 1886). *Crâne* ovoïde, bosses pariétales et occipitales moyennement développées et symétriques. Bosses frontales peu saillantes; le front est étroit et peu élevé, les rebords orbitaires sont saillants et surmontés de dépressions assez prononcées.

Diamètre antéro-postérieur maximum.	17,8
Diamètre transverse	14,3
Circonférence horizontale au niveau des oreilles .	50,5
Demi-circonférence allant d'une oreille à l'autre .	28,»
Longueur de la racine du nez à la protubérance occipitale externe en passant par le sommet. .	30,0

Face arrondie, symétrique; *nez* petit, très large vers sa racine, ailes du nez de niveau; *bouche* grande, lèvres minces; *voûte palatine* moyennement excavée et symétrique; *voile*, *luette*, *amygdales* rien de particulier; *menton* petit et arrondi; *oreilles* bien détachées et bien ourlées, lobule adhérent; largeur 6 centimètres à droite, 5 centimètres à gauche.

Cou, court; circonférence à la partie moyenne 24 centimètres. *Thorax* bien conformé, symétrique; circonférence sous l'aisselle 53 centimètres; au niveau des mamelons 55 centimètres; à la base 57 centimètres. *Dos*, *lombes* et *rachis* normaux. *Abdomen* souple n'offrant rien de particulier.

Digitized by Google

Membres supérieurs bien conformés, bien musclés, symétriques. Les dimensions sont les mêmes des deux côtés.

Membres inférieurs symétriques, égaux, normaux, sauf les articulations du genou qui sont trop grosses; pieds bien conformés.

Organes génitaux : Pénil glabre, bourses pendantes, testicules de la dimension de toutes petites noisettes, gland découvrable, méat normal. Longueur de la verge 5 cent. ; circonférence 4 cent. 5.

Foie et rate normaux à la percussion. — *Ganglions lymphatiques* non hypertrophiés. — *Peau* bistrée, assez épaisse; duvet assez abondant à la partie supérieure du dos; quelques poils à la partie externe des jambes. Cheveux châtains; sourcils peu épais ; cils longs et noirs ; front couvert de duvet.

Sensibilité générale assez bien conservée car l'enfant retire ses membres dès qu'on les pique, mais comme il ne cesse de crier pendant qu'on l'examine et qu'il ne dit pas un mot, il est assez difficile d'être bien renseigné sur *les sens* ; c'est ainsi qu'on ne peut apprécier l'état de la *vue* ; les yeux sont grands, l'iris est brun foncé, les pupilles sont égales, un peu contractées; il y a un *strabisme* interne très accusé de l'œil gauche. — L'*ouïe* semble normale ; en effet, l'enfant tourne la tête quand on l'appelle ; il se détourne aussi quand on approche un flacon d'ammoniaque de ses narines, ce qui dénote une certaine intégrité de l'*olfaction*. — Quant au *goût*, on ne peut apprécier sa sensibilité.

Les *mouvements* des bras s'exécutent librement, mais ceux des jambes sont plus difficiles et l'enfant, à certains moments, est très faible sur ses jambes. — On ne note rien de particulier du côté des grands appareils splanchniques sauf aux poumons. La respiration est rude et soufflante aux deux sommets ; de plus, à droite, on entend des râles humides, caverneux. Submatité sous chaque clavicule.

Dentition. — A la mâchoire supérieure dix dents de lait et première molaire ; à la mâchoire inférieure : premières molaires droite et gauche et deux incisives comme dents permanentes, les autres dents sont des dents de lait. — Chaque fois qu'on l'examine, Hoël... ne cesse pas de pleurer.

Poids, 17 kilog. — *Taille*, 1 m. 06.

8 *mai*. — Hoël... entre à l'infirmerie. Il est devenu très faible et on le signale comme ne se tenant pas sur ses

Digitized by Google

jambes. A son entrée dans le service, le malade marchait seul et prononçait quelques mots.

12 *mai*. Depuis trois jours, le malade est abattu. Si l'on essaie de le mettre debout, ses jambes fléchissent et ne peuvent le porter (*paralysie complète*). Précédemment il disait quelques mots, maintenant il ne parle pas du tout. Le regard reste très vif. Il n'y a pas d'anesthésie appréciable des jambes ni du reste du corps. — Le *réflexe rotulien* est exagéré mais égal des deux côtés. Pas de trépidation épileptoïde des pieds. — *Incontinence* urinaire et fécale. — Plaintes continuelles, pleurs fréquents, parfois cris. — Caractère irritable, sommeil mauvais. — Battements du cœur fréquents ; rien à l'auscultation. — Pouls dur et régulier. — Respiration à peu près normale. Les signes sthétoscopiques ne se sont pas modifiés depuis le dernier examen.

Appétit nul, langue blanche, constipation opiniâtre. Abdomen ni ballonné, ni rétracté. Peau légèrement jaunâtre. Le foie ne déborde pas les fausses côtes. — *Traitement* : Huile de ricin ; potion de Todd avec 2 gr. extrait de quinquina.

14 *mai*. Quand on approche de son lit, Hoël... se met toujours à pleurer et à crier. Depuis plusieurs jours la déglutition était devenue impossible, l'enfant ne faisait aucun mouvement pour avaler quand on lui mettait des aliments dans la bouche ; aujourd'hui, il avale mieux. Les bras sont à demi fléchis. Si on essaie de les étendre on constate une *contracture* manifeste assez facile à vaincre et cette manœuvre semble déterminer une certaine souffrance. L'enfant agite faiblement les bras et n'exécute jamais de grands mouvements. La sensibilité cutanée paraît diminuée. Les membres inférieurs sont d'habitude étendus, l'enfant les remue, mais l'étendue des mouvements est assez restreinte. En essayant de les fléchir, on provoque aussitôt une contracture plus marquée qu'aux bras. La sensibilité cutanée des jambes est également amoindrie. Pas de mouvements fibrillaires.

La teinte jaunâtre de la peau est moins accusée que les jours précédents. Face très rouge, yeux mi-clos, bouche ouverte. Le malade paraît se plaindre de la tête ; quand on la lui soulève il se met à pleurer. Il ne prononce pas un mot.

15 *mai*. P. 64, très irrégulier, filiforme, avec des intermittences fréquentes. Strabisme convergent des deux yeux. Hyperesthésie cutanée. Dès qu'on le touche, Hoël... pousse des cris. Raie méningitique. L'enfant pleurant constamment, il est impossible d'étudier avec soin la respiration.

Digitized by Google

Cou flexible, mais les mouvements de la tête semblent toujours pénibles. La contracture a notablement diminué. Depuis hier, l'enfant avale mieux et la constipation a cessé.

17 *mai*. Aujourd'hui Hoël... ne crie pas, ne s'agite pas; il remue les lèvres, tourne parfois la tête. Si on approche trop de son lit, il se plaint. Il continue à prendre du lait et du bouillon. En résumé, légère rémission.

18 *mai*. Même état; Hoël... est assez tranquille, sauf quand on veut l'examiner. Pouls irrégulier, filiforme, incomptable.

19 *mai*. *Contracture* et raideur des bras très diminuées; strabisme interne, surtout à l'œil gauche, constipation. Hier soir, on a donné un lavement sans résultat.

20 *mai*. La mère du malade est venue le voir; elle dit qu'il l'a reconnue. Aujourd'hui, H... se laisse approcher sans crier. La respiration est facile et régulière, le pouls fort, rapide, irrégulier. Le faciès est peu modifié : bouche ouverte, strabisme interne double très marqué, hyperesthésie générale. L'enfant prend du lait à la cuiller. Pas de vomissements, constipation persistante.

25 *mai*. L'enfant n'avale que si on lui enfonce les aliments liquides dans la bouche avec une cuiller. Le strabisme domine à gauche. Quand on dérange les mains, elles exécutent de très faibles mouvements.

26 *mai*. Abattement très accusé, mâchonnement. Hoël... pleure dès qu'on l'approche. Pas de cris pendant la nuit. Pouls très fréquent, régulier, petit, dur. Amaigrissement sensible, abdomen légèrement rétracté et ridé. Constipation persistante, souvent même les lavements sont rendus tels qu'ils ont été pris (huile de ricin, 15 grammes.)

29 *mai*. L'état de Hoël... ne s'est pas modifié, l'abattement persiste, l'amaigrissement augmente. Bouche constamment ouverte, langue blanche et sèche, pas de muguet. Ni vomissements, ni fièvre, ni convulsions. Pouls toujours fréquent, mais régulier et plus ample.

2 *juin*. Même état, pas de garde-robes depuis quatre jours malgré les lavements purgatifs.

7 *juin*. Pas de modification; on a noté seulement que l'enfant urine très peu; l'examen montre que la vessie n'est pas distendue.

11 *juin*. Pouls petit, irrégulier, incomptable. Pas de selles, ventre rétracté, urines toujours peu abondantes. Pas de fièvre; on note un *abaissement* de la température. Raideur de la nuque.

19 *juin*. L'état du malade ne s'est guère modifié : même aspect extérieur. Contracture du bras droit, réductible avec peine. Membre inférieur droit ni contracturé, ni pa-

Digitized by Google

ralysé. Membre inférieur gauche contracturé légèrement et d'une façon intermittente. Membre supérieur gauche flasque, les doigts cependant serrent légèrement les objets. Hier l'enfant n'a rien mangé, pas de mouvement de déglutition. Cris. Respiration très irrégulière. Pouls, régulier, 75. (Pour la *température*, voy. PLANCHE V.)

22 *juin*. La mère assure qu'aujourd'hui encore son fils l'a reconnue.

26 *juin*. Des eschares commencent à se former à la région sacrée. Déglutition toujours impossible.

30 *juin*. L'enfant va de plus en plus mal. Il ne bouge pas, n'avale pas, grimace quand on le remue. Bouche ouverte, langue sèche, clignottement des paupières, inégalité pupillaire (pupille droite plus rétrécie que la gauche). Hyperémie des conjonctives oculaire et palpébrale. Ronchus trachéaux. De temps en temps, plaintes faibles. L'enfant ne fait aucun mouvement et ne reconnaît personne.

2 *juillet*. Hoël.... est en résolution ; respiration un peu stertoreuse ; pouls rapide, incomptable. — Température de la peau assez élevée. Strabisme persistant, regard fixe, cornées fermes. La sensibilité cutanée a presque tout à fait disparu. L'enfant ne réagit plus au pincement. La face présente des plaques rouges. *Coma*. Mort à onze heures du soir. — Température un quart d'heure après la mort, 42°,3 ; une heure après, 41°,4 ; deux heures après 38°. — *Poids* après le décès, 10 kil. 500. Perte de poids : 6 k. 500.

AUTOPSIE le 4 juillet 1886, à six heures du matin, trente et une heures après la mort. Le corps est très amaigri, la rigidité cadavérique n'existe plus. A l'ouverture du corps, on constate tout d'abord que les viscères occupent leur place normale. *Cœur* (40 gr.) en systole, sans lésions, excepté que le *trou de Botal* n'est pas complètement oblitéré. — *Plèvres* : pas de liquide, adhérences au niveau du sommet droit. — *Poumons* (160 gr. de chaque côté). Les deux sommets présentent quelques *tubercules* dont un certain nombre sont *crétacés*. Il existe de plus, à droite, une *petite caverne* grosse comme une noisette, remplie d'un pus épais. Œdème des lobes inférieurs. *Rate* (90 gr.) adhérente aux organes voisins, mais saine d'ailleurs. — *Foie* (520 gr.) sain, quelques adhérences au diaphragme. — *Uretères, capsules surrénales*, rien. — *Reins* (50 gr. à droite ; 40 gr. à gauche), légèrement lobulés, se décortiquant bien, hyperémiés. — *Estomac, œsophage, pancréas* : rien de particulier. — *Péritoine, ganglions mésentériques*, sains.

Digitized by Google

Larynx et *Pharynx* normaux. *Thymus* persistant, mais peu développé. — *Testicules* infantiles.

Tête. — A l'ouverture du crâne, il ne s'écoule que très peu de liquide. Les artères, les nerfs et les autres parties de la base de l'encéphale sont symétriques et sans lésions. Nulle part la pie-mère n'offre de granulations tuberculeuses, elle s'enlève assez facilement sauf sur le lobe pariétal (tiers inférieur de la pariétale ascendante) et sur le tiers inférieur de la frontale ascendante droite où l'on entraîne avec elle une partie de la substance grise. — *Encéphale* : 1270 gr.— *Cerveau* : hémisphère droit, 560 gr., hémisphère gauche, 540 gr. — *Cervelet et isthme*, 170 gr.

Hémisphère gauche. — La *scissure de Sylvius* est sinueuse, profonde, elle s'arrête à 5 millim. de la scissure interpariétale. Le *sillon de Rolando* très sinueux, assez profond, communique en haut avec la scissure frontale supérieure. La *scissure perpendiculaire externe* ne présente qu'un court trajet sur la face convexe.

Le *lobule orbitaire* possède un gyrus rectus bien développé. La *scissure olfactive* rectiligne est très profonde ; à quelques millimètres en dehors d'elle, le lobule orbitaire se présente dans ses autres parties sur un plan beaucoup plus élevé ; la partie la plus profonde se trouve entre les deux branches de l'incisure en H.

Lobe frontal. — La première frontale qui s'insère par un pli de passage à niveau sur la frontale ascendante est dédoublée ; ce dédoublement est beaucoup plus net dans la partie moyenne. La scissure frontale supérieure, sinueuse, assez profonde, va se jeter dans le sillon de Rolando. La deuxième frontale s'insère à la frontale ascendante par deux plis de passage profonds ; elle est également dédoublée sur presque tout son parcours. La scissure frontale inférieure est très sinueuse, assez profonde. La première frontale est moins développée que les deux autres, son pied est maigre, contourné et en retrait sur les parties environnantes, le cap relevé est également peu développé.

A la partie antérieure, les trois frontales sont réunies entre elles par des plis de passage formant entre eux et les frontales une suite de circonvolutions bordant le lobule orbitaire. Il existe une scissure frontale parallèle complète, prenant son origine à la scissure frontale supérieure et se terminant à 3 millimètres de la scissure de Sylvius.

La frontale ascendante, peu développée, très sinueuse,

Digitized by Google

est coupée profondément à son cinquième supérieur par le sillon qui fait communiquer la scissure frontale supérieure avec le sillon de Rolando, de telle sorte qu'on croirait qu'elle finit là, d'autant plus qu'elle envoie dans la scissure frontale supérieure, en avant, une sorte de crochet. La pariétale ascendante est assez développée dans ses trois quarts inférieurs, très amaigrie dans son quart supérieur. Elle est sinueuse, nettement séparée du pli pariétal supérieur, elle commuuique à 1 centim. environ de la scissure de Sylvius, par un large pli de passage, avec le pli pariétal inférieur. Ce pli de passage interrompt la continuité de la scissure interpariétale, laquelle prend son origine au fond de la scissure de Sylvius, est sinueuse et va se jeter dans le premier sillon occipital; au niveau de sa courbe, un rameau ascendant, qui longe la pariétale ascendante jusqu'à la fente interhémisphérique, forme une sorte de scissure parallèle pariétale. Vers le milieu de sa courbe, un rameau descendant va de la scissure interpariétale à la scissure parallèle. Le pli pariétal supérieur est assez développé, très découpé dans ses parties antérieures; sa partie la plus postérieure est très maigre, comme atrophiée, en retrait sur les parties voisines; il en est de même du pli de passage qui se rend du pli pariétal supérieur au lobe occipital. Le pli pariétal inférieur est assez bien développé, ainsi que le pli courbe.

La première circonvolution temporale, maigre et sinueuse en avant, est assez volumineuse dans sa partie postérieure. La scissure parallèle est sinueuse, profonde, bifurquée à ses parties supérieure et postérieure et communique en bas avec un sillon qui va presque rejoindre l'incisure préoccipitale et sépare le lobe temporal du lobe occipital.

La deuxième temporale est sinueuse, bien développée, découpée par un sillon allant de la scissure parallèle à la deuxième scissure temporale qui est interrompue par plusieurs plis de passage se rendant de la deuxième temporale à la troisième. Celle-ci est également assez bien développée. — Le lobe occipital présente son aspect ordinaire, mais ses circonvolutions sont un peu maigres, et il paraît un peu en retrait sur les parties environnantes.

Face interne. — La première frontale interne est assez bien développée, sinueuse. La scissure calloso-marginale, sinueuse, est interrompue par un petit pli de passage en retrait, allant de la première frontale à la circonvolution du corps calleux. Le lobule paracentral, irrégulier, nettement séparé des parties environnantes est peu développé,

Digitized by Google

possède une petite scissure horizontale et trois scissures plus profondes, perpendiculaires; la médiane appartient au sillon de Rolando.

Le lobe quadrilatère est bien développé, a une scissure sous-pariétale très prononcée et des plis pariétaux limbiques, antérieurs et postérieurs, nettement séparés par des sillons assez profonds.

La scissure perpendiculaire interne ne présente rien de particulier. Le coin est assez gros, un peu en retrait. La scissure calcarine, profonde, est normale. La circonvolution du corps calleux est assez développée et sinueuse sur son bord supérieur.

Les scissures et les circonvolutions temporo-occipitales sont bien développées; un pli de passage se rend de la deuxième temporo-occipitale à la troisième temporale, et un sillon profond revient vers la partie antérieure de la première scissure temporo-occipitale.

Le ventricule latéral, les masses centrales, la corne d'Ammon ne présentent rien de particulier.

Hémisphère droit. — La scissure de Sylvius est normalement conformée. Le sillon de Rolando est sinueux, profond. La scissure perpendiculaire externe est comme dédoublée; un rameau, le plus postérieur, est la continuation directe de la scissure perpendiculaire interne, il est très court et ne représente qu'une encoche; l'autre, plus antérieur, part horizontalement et un peu obliquement de la scissure perpendiculaire interne, sur la face interne, pour se diriger après un trajet d'un centimètre, sur cette même face interne, vers la face externe où elle se termine après un trajet d'un centimètre.

Sur le lobule orbitaire, on trouve, comme à gauche, les mêmes parties situées sur un plan plus élevé, mais à un degré moins prononcé; ce lobule est, du reste, plus large qu'à gauche.

Lobe frontal. — La première frontale s'insère à la frontale ascendante par un large pli de passage à niveau; elle est nettement dédoublée dans ses trois cinquièmes postérieurs; dans sa partie antérieure, un pli de passage allant à la 2e circonvolution interrompt la continuité de la scissure frontale supérieure qui est sinueuse et prend son origine dans le sillon de la frontale ascendante. La 2e frontale, très développée, est irrégulière, très sillonnée, comme dédoublée en avant; elle s'insère à la frontale ascendante par un pli de passage à niveau, juste au-dessus du pied de la 3e frontale. La scissure frontale inférieure

Digitized by Google

est très sinueuse, assez profonde. La 3e frontale, dont le pied semble confondu avec la frontale ascendante, est très irrégulière, peu développée; son cap, en partie, est comme relevé. A la partie antérieure, les trois frontales sont nettement séparées du lobe orbitaire par un sillon assez profond et s'étendant, du bord interne à la partie la plus antérieure de la scissure de Sylvius. Il existe deux scissures parallèles frontales : l'une, plus postérieure, longe la frontale ascendante entre les deux plis de passage des 1re et 2e circonvolutions ; l'autre, antérieure, séparée par un pli des 2e et 3e frontales, de la frontale ascendante, coupe la scissure frontale inférieure et descend presque jusqu'à la lèvre supérieure de la scissure de Sylvius. La frontale ascendante est sinueuse, peu développée, rétrécie sur deux points ; il en est de même de la pariétale ascendante. La scissure interpariétale forme en arrière de la pariétale ascendante une scissure parallèle, prenant son origine près de la fente interhémisphérique et se termine à quelques millimètres de la scissure de Sylvius. La scissure interpariétale proprement dite, après un trajet un peu sinueux, va aboutir au sillon occipital transverse. Le pli pariétal supérieur très sinueux, très découpé, est assez bien développé ainsi que le pli pariétal inférieur et le pli courbe. Le lobe occipital est moins volumineux qu'à gauche; il est un peu en retrait sur la face convexe et sur les parties environnantes.

La première circonvolution temporale présente les mêmes particularités qu'à gauche. La scissure parallèle sinueuse, profonde, est bifurquée à sa partie postérieure et communique également avec un sillon qui va rejoindre l'incisure préoccipitale. La 2e temporale, un peu sinueuse, est très développée et envoie deux plis de passage à la 3e, qui est également bien développée; la 2e scissure temporale est presque rectiligne et profonde.

Face interne. — La première frontale plus développée qu'à gauche est sinueuse. La scissure calloso-marginale est sinueuse, un sillon oblique d'arrière en avant et de haut en bas la relie vers le milieu de son parcours au sillon du corps calleux ; le lobule paracentral, médiocrement développé, est peu élevé et ne présente pas d'incisures ; l'incisure médiane est à peine ébauchée, elle est limitée en avant par une incisure ovalaire.

Le lobe quadrilatère est très développé, parcouru par trois sillons irrégulièrement verticaux qui lui sont communs avec la circonvolution du corps calleux qui est mal

Digitized by Google

délimitée. La scissure perpendiculaire interne est très profonde. Le coin est bien développé, limité en arrière par la scissure calcarine normale.

Les circonvolutions temporo-occipitales sont assez bien développées, à l'exception de la moitié postérieure de la première, les deux scissures sont profondes et réunies à leur partie la plus antérieure par un sillon transverse.

Le ventricule latéral, la couche optique, le corps strié, la corne d'Ammon, le corps calleux ne présentent pas de lésions. — Les *coupes* pratiquées sur divers points des hémisphères ne font rien découvrir d'anormal.

Cervelet. — L'hémisphère gauche, examiné sur ses deux faces, paraît plus petit que le droit. Les deux hémisphères sont séparés sur la ligne médiane. Cette coupe, ainsi que plusieurs autres pratiquées sur chacun des hémisphères ne laissent voir aucune lésion. Les deux hémisphères sont égaux, malgré l'inégalité qui semblait exister à la vue.

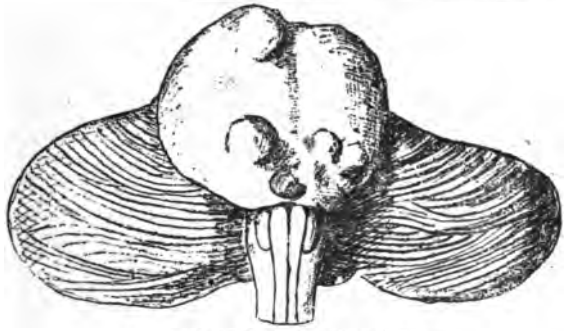

Fig. 15.— Réduction d'un tiers.

Protubérance. — Elle est notablement élargie, augmentée de volume (38 gr.), molle, presque fluctuante. Elle a une teinte rosée et même rougeâtre vers la partie moyenne (*fig.* 15).

La moitié droite est plus volumineuse d'un tiers que la moitié gauche et présente plusieurs bosselures : 1° à sa partie supérieure un renflement de la grosseur d'un noyau de cerise ; 2° à sa partie inférieure, près de la ligne médiane, un renflement analogue ; 3° au-dessus de la pyramide droite, végétation grisâtre, de la dimension d'une forte lentille. La moitié gauche de la protubérance est plus égale, sauf à sa partie inférieure où l'on remarque deux noyaux saillants, gros comme des petits pois, très rapprochés l'un de l'autre.

Digitized by Google

A la coupe, on remarque que, à part une mince écorce de tissu nerveux, la protubérance est remplie par une masse d'aspect encéphaloïde, composée d'amas de matières d'un blanc jaunâtre, friables, résistants et durs sur certains points, très mous sur certains autres, disséminés dans une substance rougeâtre et glutineuse. Le raclage de la tumeur donne un suc lactescent assez clair, sauf au niveau des points ramollis où il est blanc et épais. Outre les amas néoplasiques répondant aux bosselures superficielles, on en trouve d'autres dans la profondeur (*fig.* 16). Un d'eux, de la dimension d'un noyau de cerise, occupe le centre même

Fig. 16. — Réduction d'un tiers.

de la protubérance ; il est entouré d'une zone rouge sombre, brunâtre, un peu ramollie, qui s'étend jusque vers le quart environ de l'épaisseur de l'organe, en présentant des teintes de plus en plus claires. On remarque encore profondément deux gros noyaux à gauche, un moins volumineux vers la ligne médiane et enfin un autre, à droite, du volume d'un gros pois.

Examen histologique fait par M. Pilliet, aide-préparateur au laboratoire des travaux pratiques. Cet examen a montré que la tumeur de la protubérance est constituée par du *tubercule massif* à l'état caséeux. Les masses caséeuses, irrégulières, sont dispersées au sein d'un tissu spécial, composé d'un grand nombre de petites cellules ramifiées avec

Digitized by Google

des fibrilles abondantes, séparées par une substance intercellulaire qui a disparu sur les préparations et qui donnait l'aspect de gliome à certains points de la coupe. Tout autour des points caséeux sont dispersées des cellules géantes, arrondies et opaques.

La *moelle cervicale* est légèrement asymétrique, le côté gauche étant plus petit que le côté droit. Dans la substance blanche, on remarque une lésion descendante des divers cordons latéraux, les faisceaux cérébelleux étant respectés. Cette lésion est plus étendue du côté gauche. La pie-mère y est aussi un peu plus épaisse. La sclérose a respecté les faisceaux les plus internes, contigus à la substance grise; il y a une ligne de démarcation brusque entre le tissu sclérosé et le tissu sain. La lésion est très avancée. Il n'existe à peu près plus de tubes nerveux; les quelques rares cylindres d'axe que l'on retrouve sont tuméfiés. Le tissu scléreux est peu vascularisé. Dans la substance grise, on trouve une grande diminution de nombre des cellules des cornes postérieures. Les cellules des cornes antérieures sont plus nombreuses, mais beaucoup sont en voie de transformation hyaline et sur un certain nombre d'entre elles on ne peut plus suivre de prolongements ni retrouver de noyaux ; celles-ci présentent nettement la nécrose de coagulation que Weigert a signalée dans les myélites. Il existe pourtant un assez grand nombre de cellules intactes. Le canal de l'épendyme est normal et son épithélium conservé.

La *moelle dorsale* présente les mêmes altérations des cordons, mais plus diffuses. La zone de démarcation entre le tissu sain et le tissu sclérosé est très large; enfin, dans la *moelle lombaire*, on ne retrouve qu'un épaississement peu marqué de la névroglie autour des tubes, ce léger épaississement, qu'il faut chercher, est, à ce niveau, le seul signe de la lésion descendante des cordons. Tout le long de la moelle, on trouve des cellules nerveuses altérées, comme il a été dit ci-dessus, mais de moins en moins nombreuses à mesure que l'on descend.

Réflexions. — I. Les observations de *tuberculose protubérantielle* chez l'enfant ne sont pas très nombreuses. Nous en avons réuni un certain nombre que nous allons résumer, étant bien entendu que nous n'avons la prétention ni d'avoir rassemblé tous les cas, ni de faire une monographie. Nous essaierons ensuite, en faisant ressortir les points principaux de notre observation, d'ébaucher le tableau clinique de cette lésion.

Digitized by Google

Observation I.— (Parrot, *Sur un cas de tumeurs strumeuses de l'encéphale. Arch. de Physiol.*, 1870, p. 161). — Achille M... Un an... Disymétrie faciale, le côté droit est plus petit que le gauche. Bouche déviée à droite. Ptosis avec tuméfaction de la paupière supérieure droite. Strabisme externe et dilatation de la pupille de l'œil droit. Rien à gauche. Sensibilité normale des deux côtés. Quand on met le malade debout, sa tête tombe en arrière. *Hémiplégie* avec contracture du côté gauche du corps. Cinq jours avant le décès, apparition de *vomissements*, diarrhée. Amaigrissement. Accentuation de la *paralysie faciale* et des *contractures*. Mort.

Autopsie.—Quelques granulations dans les méninges et dans la substance grise. — On voit saillir dans l'espace interpédonculaire une *tumeur*, grosse comme un œuf de pigeon, repoussant à droite et en bas la protubérance ; à la surface, le pédoncule cérébral droit est étalé. Vers la protubérance, la tumeur est recouverte d'une mince couche de tissu nerveux, en avant, elle arrive au contact des méninges. Le *nerf moteur oculaire commun droit est atrophié.*

En faisant une coupe, on remarque que la *tumeur* occupe tout le pédoncule, qu'elle s'étend en avant jusqu'à la couche optique et s'enfonce un peu en arrière dans la protubérance ; en haut, elle atteint le trigone et les tubercules quadrijumeaux. Elle est formée d'une matière caséeuse, jaune verdâtre, ramollie au centre, entourée de substance nerveuse, ramollie et violacée par places. Une tumeur semblable, grosse comme une noix, se trouve à la face supérieure du lobe gauche du cervelet. — Tuberculose pulmonaire, ulcérations intestinales, etc.

Obs. II. (Martin, *Bull. de la Soc. Anat.*, 1877). —L... Jean, 6 ans, présente de l'affaiblissement dans tous ses membres, troubles de la sensibilité. *Ptosis* léger de la paupière supérieure gauche; *strabisme* interne de l'œil correspondant. Pupilles égales. Peu après, parésie faciale gauche, puis *hémiplégie faciale* complète. Mort.

Autopsie. — Masse caséeuse remplissant presque le lobe gauche du cervelet. Un tubercule gros comme une aveline dans la moitié gauche de la protubérance.

Obs. III (thèse de Kœchlin).— Garçon de 2 ans 1/2, ayant présenté de l'*exophthalmie* avec *strabisme* interne et *paralysie* faciale du côté gauche. *Hémiplégie droite* du corps. Sensibilité générale normale. *Dysphagie.*— A l'*autopsie*, tubercule cru de la protubérance et du bulbe. Paralysie du facial et du moteur oculaire externe du côté droit.

Obs. IV (*Ibid.*). — Garçon de 2 ans 1/2. *Hémiplégie faciale*

Digitized by Google

et *strabisme* interne du côté droit, ramollissement de la cornée de ce côté. *Hémiplégie* gauche du corps avec un peu de *contracture* du membre supérieur. Assoupissement, toux, *dysphagie*. Sensibilité générale normale. — Quelques vomissements avant la mort. — A l'*autopsie* : méningite granuleuse ; hydropisie ventriculaire ; tubercule dans l'hémisphère cérébral droit ; un gros tubercule cru occupant la moitié droite du pont de Varole.

Obs. V (Candellé, *Observations pour servir à l'histoire des tubercules de l'encéphale*, Paris 1871). — Garçon de 3 ans. Tuberculose abdominale présentant tous les symptômes classiques de ce genre d'affection. Rien autre à noter. Mort de diphthérie. — A l'*autopsie :* tuberculose intestinale et mésentérique ; dans la moitié gauche et à la partie supérieure de la protubérance un tubercule cru, gros comme une noisette.

Obs. VI (*Ibid.*). — Enfant de 12 ans, mort de péritonite tuberculeuse. Pas de symptômes de tumeur de la protubérance bien qu'on en ait trouvé une à l'autopsie.

Obs. VII (*Ibid.*). — Enfant (sans indication d'âge ni de sexe) observé dans le coma. Avait eu huit jours avant de la *fièvre* et des *convulsions*. *Ptosis* droit, face non déviée ; constipation, ventre en bateau ; pas de plaintes ; parfois, petites secousses convulsives dans les quatre membres, résolution dans l'intervalle de ces secousses. Pouls petit, régulier, rapide, face un peu rouge surtout aux pommettes. Pupilles égales et dilatées, ne se contractant pas. Il semble y avoir conservation de la sensibilité générale et abolition de la vision. Tête balante. — Le lendemain de l'entrée de l'enfant, disparition du ptosis. Le surlendemain, même état, sueurs, mort.

A l'*autopsie :* méningite de la base. Sur le plancher du 4e ventricule, on trouve un tubercule enclavé par sa base dans l'épaisseur de la protubérance, hydropisie du 4e ventricule.

Obs. VIII (*Ibid.*). — Fille, 6 ans. Amaigrissement et changement de caractère, quelques vomissements. Six semaines après : Constipation, cris continuels. Céphalalgie. *Contracture* passagère des quatre membres. Trois jours après, coma presque absolu et résolution. Peau sèche, pouls petit, lent. — Pupilles dilatables. Anesthésie. — Le lendemain, *strabisme*, le pouls s'accélère. *Contracture* des quatre membres, stertor, sécheresse de la langue et des lèvres. Mort.

A l'*autopsie :* Congestion méningée, foyer hémorrhagique, gros comme un pois vers la corne d'Ammon. Un tubercule dans l'épaisseur de la protubérance, en haut et un peu à droite.

Digitized by Google

Un autre à la surface inférieure du lobe droit du cervelet et un peu en avant. — Tuberculose viscérale.

Obs. IX (Ludwig Bruns. *Ein Fall von Ponstuberkel in Neurologisches Centralblatt.*, n° 8, Avril 1886). — Arthur Glœckner, 2 ans 1/2. — Mère morte de tuberculose pulmonaire ; une sœur coxalgique. Pas de maladies précédemment ; a marché à 6 mois. Depuis quelque temps écoulement purulent des deux oreilles; il y a 5 ou 6 mois apparition d'un strabisme convergent gauche bientôt suivi de maux de tête. Plus tard, faiblesse paralytique du bras et de la jambe droite : le malade ne pouvait plus marcher.

Depuis un mois, contracture du bras droit, mastication difficile, pas de vomissements, pas d'évanouissements, pas de crampes. La faiblesse générale augmente depuis quelque temps et l'enfant tousse beaucoup.

13 *août* 1885. Crâne normal. Au repos l'œil droit ne louche pas et l'œil gauche regarde en dedans. La mobilité des deux yeux vers la gauche est très limitée. Les autres mouvements du globe de l'œil sont conservés, mais l'œil droit ne peut se tourner que très peu vers la droite. Pupilles égales et saines.

Ophthalmoscopie. — La papille fait un relief plus accusé à gauche qu'à droite.

Tuberculose de l'oreille moyenne des deux côtés avec perforation du tympan. Pas de troubles du nerf facial. Excitation électrique normale. Bouche toujours ouverte. Sensibilité de la cornée et de la conjonctive diminuée à gauche. Affaiblissement des muscles du cou et de la nuque, la tête tombe en arrière dès qu'on asseoit l'enfant.

Extrémités supérieures. — Le bras droit est rapproché du corps, fléchi au coude ; l'avant-bras est en pronation, le poing est fermé. Mouvements du bras droit presque abolis ; pas d'atrophie musculaire ; excitabilité électrique normale. Le bras gauche est sain.

Extrémités inférieures. — Jambe droite étendue, pied-bot équin, raideur moins accusée qu'au bras, mouvements conservés mais mous et peu prononcés. Sensibilité normale. Réflexe rotulien conservé à droite, moins accusé à gauche. Pas d'atrophie. Excitabilité musculaire normale. Rien de pathologique à gauche. Impossibilité de se tenir debout ou de marcher. Rien aux autres organes et spécialement rien aux poumons. Parole remplacée par un cri étouffé. Le malade gâte. Quand on le remue il s'agite et résiste. Quand on le laisse en repos il reste somnolent.

En résumé, paralysie de l'abducteur à gauche; paralysie du droit interne, des muscles moteurs de l'œil vers la gauche,

Digitized by Google

surtout prononcée pour l'œil gauche, anesthésie de la cornée et de la conjonctive surtout à gauche. Douleurs dans le reste du domaine du trijumeau. Faiblesse des masticateurs, des muscles du cou et de la nuque; paralysie avec contracture et augmentation des réflexes des extrémités droites sans troubles de la sensibilité, maux de tête, somnolence, faiblesse générale.

30 *août*. Le bras gauche commence à se contracturer; même état général. Le malade n'est plus observé.

11 *octobre*. Depuis hier, crampes, pleurosthotonos. Température du soir 38°,5. Pouls 132. Cornées dépolies. Contracture des extrémités plus accusée à droite. Coma profond.

20 *octobre*. Aucun trouble à la face, les yeux ne présentent aucune modification. Coma persistant mais moins profond, l'enfant sent les piqûres et réagit. Quelques râles au sommet gauche. Diarrhée. T. R. 38°,8. P. 144. Resp. 30. Cheyne-Stockes. Le malade meurt le 28 octobre.

Anatomie pathologique. — Le corps de l'enfant est maigre et chétif, les fontanelles ne sont pas accusées. Le thorax est aplati et étroit en haut. On trouve du pus dans l'oreille droite. Les muscles des bras sont également développés des deux côtés. La *voûte crânienne* est symétrique, mais très mince. La *dure-mère* est mince, mais pas adhérente. Sa surface est lisse, elle n'est pas transparente. Ses artères sont pleines et ses veines à moitié vides. Dans le sinus longitudinal est un caillot fibrino-sanguin solide, se perdant au niveau des veines postérieures de la pie-mère, dans une masse plus ancienne, grise, friable, thrombotique. La *pie-mère* est blanchâtre, au niveau du chiasma des nerfs optiques. Ses veines sont remplies de sang frais. Les *hémisphères cérébraux* sont symétriques. La paroi inférieure du troisième ventricule est très mince, presque transparente.

La *moitié droite du pont de Varole* est aplatie, tandis que la moitié gauche est très proéminente et forme une *tumeur* que contourne l'artère basilaire. L'artère cérébelleuse supérieure gauche pénètre très profondément dans le pont de Varole. Les origines nerveuses et les artères de la base de l'encéphale n'offrent rien d'anormal. La moelle allongée est saine, mais l'olive gauche arrive au contact de la protubérance, tandis que la droite en reste séparée par un fossé.

L'*écorce cérébrale* présente une coloration jaune et un aspect caséeux. Sur le bord postérieur de l'hémisphère gauche du *cervelet*, on voit deux *tumeurs* arrondies, irrégulières, ayant 1 centimètre de diamètre, se touchant l'une l'autre, entourées d'une zone d'un gris rougeâtre et d'aspect vitreux. Sur l'hé-

Digitized by Google

misphère droit, au même niveau, est une tumeur, grosse comme une lentille.

A la pointe du *lobe occipital* gauche du cerveau, on remarque une tumeur large comme une pièce de dix sous, et, à 4 centimètres en avant d'elle, est une autre *tumeur*. Ces tumeurs ne soulèvent pas la première, et cette dernière ne présente pas de granulations miliaires.

Lorsqu'on ouvre le *quatrième ventricule*, on voit, à 3 centimètres en avant du calamus scriptorius, le fond de ce ventricule soulevé sur une étendue large comme une pièce de 2 centimes (5 pf.). Cette surface est tourmentée, de couleur gris-rouge sombre. Elle est résistante au toucher. Cette *tumeur* s'étend jusqu'à 3 centimètres en aval de l'entrée de l'aqueduc de Sylvius, en avant. En arrière, elle atteint les premières stries médullaires. A environ 3 centimètres en aval de l'extrémité postérieure de la tumeur, on fait une section et on voit que presque tout le pont de Varole est transformé en une *masse caséeuse*. A droite est une zone libre au niveau de la partie extérieure du pont et du fond du quatrième ventricule. De chaque côté, une partie des pyramides et du stratum superficiel du pont est libre. La tumeur, vue dans son ensemble, est arrondie et grosse comme une châtaigne.

Les *tumeurs du cerveau* sont des *tubercules solitaires*. Les *ventricules cérébraux* sont dilatés, la *moelle* est saine. Enfin on trouve des *tubercules* aux sommets des *poumons*.

Obs. X. (Macgregor. *The Lancet*, 11 déc. 1886). — G. M..., âgé de 7 ans, né d'un père pthisique et d'une mère saine, présente en ce moment de la paralysie des 6e et 7e paires droites. De ce côté : surdité marquée, protusion du globe de l'œil et strabisme interne. Tête inclinée sur l'épaule droite, la face regardant à gauche (spasme tonique du sterno-mastoïdien). En même temps céphalalgie, nausées et vomissements fréquents. T. R. 35°,5 à 36°,1. Rien dans les viscères. Urines normales.

L'affection de cet enfant débuta il y a trois semaines au milieu de la nuit. Il s'éveilla en criant et en se plaignant de souffrir de la tête. Le lendemain, il avait de la paralysie faciale et un état nauséeux avec vomissements. Depuis quelque temps déjà l'enfant était indisposé, mais il ne présentait pas de symptômes bien définis.

26 *avril*. Pupille droite contractée, pupille gauche dilatée. L'examen ophthalmoscopique montre le fond de l'œil pâle et la papille mal dessinée à droite. La cornée est insensible de ce côté. Plus tard apparut à la partie inférieure de la cornée droite une opacité qui se transforma en ulcère. Cet ulcère amena une perforation pénétrant dans la chambre antérieure.

Digitized by Google

1er *mai*. La préhension se fait mal de la main gauche. La marche s'accompagne de titubation avec tendance à tomber du côté droit. La tête est droite. Le strabisme divergent de l'œil gauche a disparu, mais le strabisme convergent de l'œil droit s'est accusé davantage. Parésie de la moitié droite du palais.

L'hémiplégie devient graduellement presque complète, mais la sensibilité tactile n'est que superficiellement affaiblie. C'est ainsi qu'au-dessous du genou le malade ne sent ni le chaud ni le froid. Sur le reste du corps, la sensibilité à la chaleur est seulement diminuée. Le goût et l'odorat sont normaux.

4 *juin*. L'état de l'enfant s'aggrave. Il éprouve de la difficulté à articuler ses paroles.

5 *juin*. Articulation des sons, normale.

6 *juin*. Réapparition de la difficulté d'articuler.

7 *juin*. Perte de connaissance. Rigidité spasmodique du membre supérieur gauche. Disparition des vomissements.

12 *juin*. Coma et mort précédée de deux vomissements. Au moment de la mort la température s'élève de 38° à 39°,2.

La température pendant la première semaine d'hôpital est constamment restée à 90° Fahrenheit (32°,2) (?) et le pouls à 116. Dans la quinzaine suivante la température a oscillé entre 96° et 99°. F. (35°,5 à 37° c.). A partir de là la température, le matin, était de 36°,1 et le soir de 100°. F. (37°,7).

Nécropsie. — La *dure-mère* est tendue, le cerveau est dilaté. Les vaisseaux de la *pie-mère* sont gorgés de sang.

Au niveau du vertex, l'espace sous-arachnoïdien est rempli par un liquide laiteux. Les *nerfs olfactifs* sont ramollis, le droit plus que le gauche. Les *nerfs optiques* et ceux de la 3e et de la 4e *paire* sont sains. La partie sensitive de la 5e *paire* est moins blanche à droite qu'à gauche. La 6e *paire* est saine, mais un peu petite à gauche, complètement atrophiée à droite. La 7e *paire*, normale dans sa partie molle, est atrophiée et gélatineuse dans sa portion dure, du côté droit. Le *glossopharyngien* droit est gris et gélatineux. Les autres nerfs ne présentent rien de particulier.

Le *pont de Varole* et la *moelle allongée* sont déformés, le côté droit, plus gros d'un tiers que le gauche, est noueux, irrégulier. Le côté gauche est peu altéré, pourtant l'olive de ce côté est un peu plus grosse que normalement.

L'*examen microscopique* des nerfs montre une dégénérescence graisseuse complète des portions altérées. On trouve, attachée aux bulbes olfactifs, une matière gélatineuse formée de petites cellules rondes analogues à celles du sarcome. Les tumeurs protubérantielles sont caséeuses et formées de petites cellules rondes, recoquevillées et cassées.

Digitized by Google

II. Revenons maintenant à notre observation et essayons d'en faire ressortir les points principaux. Hoël... ne présentait dans ses *antécédents* aucune tare tuberculeuse, mais il avait une *hérédité nerveuse* très évidente : des tantes, des oncles, des frères, ont eu des *convulsions* ; sa mère est *névropathe* et *mélancolique* ; un grand-père a été *paraplégique* durant deux ans ; enfin un cousin a été *aliéné*. Ajoutons à ces affections des ascendants des cas de *rhumatisme* et de *cancer*.

Comme *antécédents personnels*, Hoël... n'offre rien de bien spécial ; une bronchite, des fièvres éruptives sont les seules maladies dont il ait souffert. A l'âge de trois ans, après une peur qui semble de peu d'importance, étant donnée sa cause, l'enfant *change brusquement de caractère*, il a des frayeurs nocturnes, il perd l'appétit. Ce début par des troubles gastriques et un changement de caractère est signalé dans l'Observation VIII empruntée à M. Candellé.

Bientôt d'autres symptômes apparurent chez notre malade, sa respiration devint embarrassée, haletante, il eut des étourdissements et, huit mois après le début de son affection, il présenta un épisode aigu qui commença par du strabisme passager de l'œil gauche et se continua par un état fébrile sur lequel nous manquons de renseignements. Toujours est-il qu'un médecin dit que l'enfant était atteint de *fièvre cérébrale*. Huit jours plus tard, les accidents fébriles disparurent, mais consécutivement on nota qu'il titubait en marchant, indice d'un affaiblissement des membres inférieurs. L'*intelligence de l'enfant baissait* et il divaguait parfois. Une rémission de six semaines, qui survint à ce moment, fut suivie de la réapparition des troubles précédents auxquels s'ajoutèrent de la *dyspnée* et du *strabisme interne* de l'œil gauche.

A son arrivée à Bicêtre (2 *avril*), Hoël... pouvait encore prononcer quelques mots et il marchait, quoique avec peine ; mais bientôt (8-15 *mai*) son vocabulaire se restreignit de plus en plus, il perdit tout à fait la parole ; sa physionomie réflétait un air de souffrance et, de fait, il paraissait souffrir, et poussait presque constamment des cris plaintifs ; enfin, son sommeil devint très agité et il se produisit une *paralysie complète* des membres inférieurs qui entraient en contracture dès qu'on voulait les fléchir.

Digitized by Google

Le réflexe rotulien était exagéré. Les membres supérieurs étaient *contracturés* ; les mouvements du cou étaient douloureux. L'enfant avait un strabisme interne double, de la *dysphagie* ; il n'avait pas de vomissements, mais une constipation opiniâtre. Le pouls était très irrégulier et la température un peu élevée (38°,8).

L'état du malade s'aggrava presque constamment, c'est à peine si, de l'entrée à la mort, on nota quelques rémissions durant au plus une journée. Nous devons signaler surtout les intermittences, les modifications presque journalières des symptômes : la paraplégie qui existait un jour ne se retrouvait plus le lendemain ; on voyait se succéder de l'hyperesthésie et de l'anesthésie cutanée ; la température, qui pendant 11 jours s'était maintenue vers 37°,7 en moyenne, s'éleva en l'espace de deux jours jusqu'à 39°,6, retomba à 38° en une nuit, remonta à 39°,2 et redescendit à 37° où elle se maintint jusqu'au 6 juin. A partir de là, jusqu'au 30 juin, on note une période d'*hypothermie* qui mérite d'attirer l'attention : la *température oscille entre* 37° et 36°. Alors, tout d'un coup, la fièvre s'alluma et, en deux jours, la température atteignit 41° et monta même à 42°,4 au moment de la mort. — Les irrégularités du pouls ne sont pas moins remarquables que celles de la température, qu'elles ne suivaient d'ailleurs pas d'une façon régulière. (La PLANCHE V donne une idée très exacte de la marche de la température ; c'est peut-être le premier tracé de ce genre qui ait été publié. (*Société anatomique*, juillet 1886). L'*hypothermie* qui existait dans ce cas a été signalée dans le cas ultérieur de Macgregor.

Quoi qu'il en soit, dans les jours qui précédèrent la mort, l'aggravation de l'état de Hoël... se traduisit par un amaigrissement notable, de la rétraction de l'abdomen, une diminution de la quantité des urines. Les symptômes préexistants : dysphagie, constipation, raideur de la nuque, parésie et contracture des membres, s'accentuèrent. La respiration perdit la régularité de son rythme, des troubles vaso-moteurs apparurent (rougeur de la face, etc.), les pupilles devinrent inégales et enfin on nota la formation d'escharres. La mort eut lieu dans le coma.

III. En comparant cette observation à celles que nous

Digitized by Google

avons citées, l'on voit combien sont variables les signes des tumeurs protubérantielles. La *paralysie croisée*, bien que très fréquente, peut faire défaut comme dans notre observation. Les *vomissements*, souvent notés, sont inconstants. Le *strabisme* est peut-être le moins infidèle des symptômes : on le retrouve dans la plupart des cas.

On pourrait, à la rigueur, faire trois catégories des tubercules de la protubérance au point de vue de la marche : 1° Tubercules évoluant sans symptômes jusqu'au moment de la mort, qui est souvent produite par une autre manifestation de la tuberculose (Obs. V et VI). — 2° Tuberculose protubérantielle à marche intermittente, évoluant lentement et par poussées successives comme chez notre malade. — 3° Tubercules à marche continue et progressive. Quelle que soit d'ailleurs la marche, la symptomatologie est extrêmement variable et mériterait presque une étude spéciale pour chaque cas. La variabilité des symptômes nerveux et leur inconstance pourraient même, peut-être, faire songer, chez un tuberculeux, à une tumeur protubérantielle.

Digitized by Google

III.

Imbécillité et hémiplégie droite symptomatiques de méningite tuberculeuse ; — Tuberculose généralisée ; — Mal de Pott ;

Par BOURNEVILLE et PILLIET.

L'observation que nous rapportons offre un intérêt au point de vue de la généralisation de la tuberculose, au point de vue de la marche insidieuse de la *méningite tuberculeuse*, et aussi de l'histoire de l'une des formes de l'*idiotie*.

OBSERVATION. — *Père mort tuberculeux. Oncle paternel paralysé. — Mère cancéreuse. Grand-père maternel, excès de boisson.*

Enfant bien portant jusqu'à 6 ans — Mauvais traitements.—Paralysie droite légère.—Affaiblissement de l'intelligence ; gâtisme passager. — Amélioration. — Nouveaux accidents de méningite et tuberculose pulmonaire. — Mort.

Autopsie : Tuberculose généralisée. Méningite chronique tuberculeuse. Nodules caséeux volumineux des méninges. Nodules calcifiés et granulations miliaires dans les poumons, le foie, le péritoine et la rate. Mal de Pott dorsal au début.

Sema...., Charles-Auguste, né à Paris le 24 décembre 1879, est entré à Bicêtre (service de M. BOURNEVILLE), le 1er février 1886.

Renseignements fournis par une cousine maternelle du malade. — *Père*, employé à la préfecture de la Seine, mort en 1885, à 33 ans, d'une pleurésie. On ne sait s'il faisait des excès de boisson ou autres. Il s'était toujours bien porté jusqu'en 1881 ; à partir de là, accidents de bronchite avec amaigrissement et diarrhée. Il était intelligent, pas nerveux, jamais de rhumatisme ni de dermatoses. [*Père*, 70 ans, sobre, bien portant ; *mère* morte on ne sait de quoi,

Digitized by Google

ni à quel âge. Frère intelligent, assez sobre ; robuste, non nerveux. Une tante, 40 ans, en bonne santé, non nerveuse. Un oncle *paralysé* de naissance.]

Mère, 40 ans, couturière, grande, n'a pas eu de convulsions dans l'enfance. Fièvre typhoïde à 15 ans, variole à 18 ans, réglée à 20 ans. Elle est morte à l'hôpital le 23 mai 1886, d'un *cancer de l'utérus* (1). [*Père*, 70 ans, tonnelier, excès de boisson fréquents. Il n'était pas nerveux, jamais de maux de tête ni de rhumatismes. *Mère*, 76 ans, bien portante, non nerveuse. Quatre *frères* et une *sœur*, vivants, bien portants. Un *oncle maternel*, 65 ans, une *tante maternelle*, 70 ans, n'ont jamais été malades. Pas de renseignements sur le côté paternel. La *cousine* qui nous renseigne est bien portante ; n'a jamais eu de maladies, a quatre enfants en bonne santé, sans convulsions. Ni difformes, ni aliénés, ni criminels, ni suicidés dans la famille.] Pas de consanguinité.

Trois *enfants* : 1° Un *frère*, mort en naissant ; 2° une *sœur*, âgée de 10 ans, bien portante, sans convulsions.

3° *Notre malade*. Pas de renseignements sur la grossesse ni sur l'accouchement. Elevé au sein en nourrice, il est revenu à trois ans ; alors il était bien portant, il mangeait beaucoup, parlait bien, marchait seul, était intelligent. Il n'aurait jamais eu de convulsions (?). Jusqu'à l'année dernière, l'enfant s'est toujours bien porté ; mais, le père étant mort, la mère malade, il a souffert de la misère. Sa mère, paraît-il, ne le laissait pas s'asseoir. Pendant 15 jours, en juin 1885, la cousine qui nous renseigne, l'a pris chez elle. Ses pieds étaient violacés comme par des engelures. A ce moment, il était sale, gâtait, digérait mal et vomissait.

Quelques jours avant son départ de chez sa mère, il est tombé tout d'un coup par terre, et quand on l'a relevé, il était *paralysé*. On ne sait si l'enfant a eu des maladies du jeune âge (rougeole, etc.) ; il a eu la gourme ; mais ni ophthalmie ni otite (sa sœur a souvent mal aux yeux). Il ne toussait pas ; n'était pas sujet aux diarrhées. On assure qu'il était doux ; sa mère, au contraire, disait qu'il était vicieux et voleur. Sa cousine ne l'a jamais vu sous cet aspect ; il a été deux semaines à l'asile d'Ivry et apprenait comme les autres enfants.

Il nous a été impossible d'avoir des renseignements de la

(1) C'est pour cela que nous n'avons que des renseignements de seconde main et partant insuffisants.

Digitized by Google

mère, qui, comme nous l'avons vu, est entrée à la Pitié peu après l'admission de l'enfant à Bicêtre. L'un de nous s'est rendu à son domicile et a recueilli les renseignements suivants : Après la mort de son mari, la mère de l'enfant était dans une situation misérable, élevant péniblement ses deux enfants : la petite fille, retournée aujourd'hui dans le pays de sa mère qui paraissait l'affectionner assez, et notre malade qu'elle n'aimait guère, et auquel elle ne passait rien, le corrigeant manuellement pour la faute la plus légère. C'était même au point que les voisins s'en sont plaints plusieurs fois, et c'est même sur leurs plaintes que le commissaire de police est intervenu ; il a fait une enquête et lui a enlevé l'enfant pour le faire placer à Sainte-Anne. Il paraît qu'un jour sa mère le laissa enfermé seul toute la journée. Elle ne le sortait que très rarement.

A l'entrée (1er février 1886), on constate que l'enfant est atteint d'imbécillité, et jugeant d'après les apparences, en dehors de tout renseignement, on pense qu'il est susceptible d'amélioration. Il marche en *traînant la jambe droite, qui est raide.*

Etat actuel. Poids 14 kil. 10 ; taille 0m,97. *Crâne* ovoïde, occiput allongé, extrémité antérieure pointue. Bosses occipitales prononcées et symétriques ; bosses pariétales très accentuées.

Diamètre antéro-postérieur maximum. .	178 mm.
— transverse maximum	150 —
Circonférence du crâne à la base. . .	51 cent.
D'une oreille à l'autre	29 —
De la racine du nez à la protubérance occipitale	30 —

Front très étroit, peu élevé, aplati latéralement sur les tempes ; *face* ovale ; arcades sourcillières peu prononcées, *yeux* légèrement enfoncés, pupilles égales, iris brun, *nez* petit, courbé ; *joues* assez pleines ; *bouche* petite ; *voûte palatine* un peu ogivale, symétrique. Lèvres minces, langue normale, dentition régulière, menton rond. *Oreilles* petites, symétriques, bien ourlées, lobule détaché. Cou grêle, circonférence 24 cent.

Thorax maigre, peu développé, sans voussure ni déformation. Sa circonférence aux aisselles est de 49 cent. ; au niveau des mamelons, 51 cent. ; à la base, 49 cent. 1/2.

Digitized by Google

Membres supérieurs maigres et longs, épaules anguleuses, saillie des clavicules.

Circonférence du bras :	Droit	Gauche
—	—	—
A l'aisselle.	13 c. 1/2	14 c.
A 5 cent. au-dessus de l'olécrâne .	12	13
Id. au-dessous id.	13	14
Au poignet	10 1/2	11

Rachis sans déviation.

Membres inférieurs très grêles, sans déformation. Ils ont tous deux les mêmes dimensions. Articulations libres ; rien de spécial aux extrémités.

Organes génitaux. Pénil glabre, bourses pendantes, testicules de la grosseur d'une petite noisette, égaux, le gauche descendant plus bas que le droit. Prépuce long, gland découvrable, méat normal.

Peau fine, bistrée, surtout sur l'abdomen. Cicatrice à la face interne de la partie inférieure de la jambe gauche (brûlure probable). Poils relativement abondants sur les membres. Cheveux châtains, clairsemés, descendant comme un duvet jusqu'aux sourcils. Sourcils noirs assez épais ; cils longs et noirs. Quelques *ganglions* lymphatiques se sentent sous le doigt à la nuque ; rien ailleurs.

La *sensibilité* générale est conservée, le *réflexe* rotulien exagéré à droite. — La circulation et la respiration n'ont rien de spécial.

L'enfant sait se servir de la fourchette et de la cuiller, mange avec appétit, sans voracité. La digestion est bonne, les selles régulières et volontaires ; pas de rumination, de vomissements, de diarrhée. — L'abdomen est un peu gros. — Le foie, la rate, etc., paraissent normaux.

Pas de bave, de succion, d'onanisme, ni de tics. — L'enfant est caressant, il a l'air souffrant et un peu triste. La parole est développée, mais présente une sorte de bégayement. Il connaît bien les lettres et les chiffres, commence à faire des bâtons, sait compter jusqu'à 50, connaît les couleurs et les objets usuels.

Traitement. Huile de foie de morue, sirop d'iodure de fer, bains salés, petite école ; gymnastique.

Un mois après son entrée, on note de la bonne volonté à travailler, et des progrès en gymnastique. Puis, en avril,

Digitized by Google

on constate que l'enfant se ralentit et paraît de plus en plus souffrant. On l'envoie à l'infirmerie le 17 *avril* parce qu'il ne mange pas, dort toute la journée et qu'il a la face rouge. Il ne se plaint pas.

19 *avril*. L'enfant a pris du lait et n'a pas vomi. La langue est large, humide, saburrale; le ventre est un peu gros, légèrement tendu, indolore; pas de diarrhée; rien à la gorge. On ne trouve rien à la percussion ni à l'auscultation, pas de toux ni d'oppression. L'enfant se plaint de la tête qui est chaude partout, il a l'air un peu abattu. T. R. 38°,6 matin et soir.— *Traitement :* Ipéca, bains de pieds, lotions vinaigrées, huile de ricin.

20 *avril*. T. R. 39°. — *Soir* : 39°,2.

21 *avril*. Le pouls est à 80, un peu irrégulier, la physionomie abattue, la peau chaude. L'enfant se plaint toujours de la tête. Langue saburrale, soif vive, ventre souple. Trois selles infectes. Pas d'épistaxis. Raies méningitiques faciles à provoquer. La nuit a été mauvaise ; l'enfant a pleuré. Pas de grincements de dents ni de délire. T. R. 39°.

Traitement. Lav. au sulfate de quinine, 0,40 cent., etc.

22 *avril*. T. R. 38°,8. — *Soir* : 39°.

23 *avril*. Céphalalgie continue ; l'enfant vomit tout ce qu'il prend, est abattu, somnolent. Il montre pourtant un peu de gaité le soir. T. R. 38°,6. — *Soir* : 38°,4.

24 *avril*. Nuit très agitée, l'enfant appelle sa mère. T. R. 38°. — *Soir* : 38°,6.

25 *avril*. T. R. 38°,6 matin et soir.— 26 *avril*. T. R. 38°,4 matin et soir.

27 *avril*. Foie douloureux, débordant d'un travers de doigt les fausses côtes ; abdomen mou et rétracté. A 2 travers de doigt au-dessous de l'ombilic, on sent, sous la paroi abdominale, une *petite tumeur* mobile, assez dure, du volume d'une bille, et qui semble être une *nodosité tuberculeuse de l'épiploon*. L'enfant n'a rien voulu prendre ; il est très abattu. Pas de diarrhée, mais miction et selles involontaires ; aspect comateux, *raideur du cou et de la nuque*. Submatité à la percussion au niveau du sommet droit, en avant. T. R. 38°,2. — *Soir* : 39°,2.

28 *avril*. Les traits sont un peu grippés; l'enfant est en état de demi-conscience; quand on l'interpelle, il regarde vaguement; il incline la tête quand on lui dit « bonjour »; on parvient à lui faire ouvrir la bouche, ce qui était impossible hier. P. 28; R. 48. On essaye de faire boire du lait à l'enfant avec la cuiller; mais il ne déglutit pas et rejette

Digitized by Google

les liquides par le nez. Selles molles et involontaires. Pas de grincements de dents. Un peu de raideur persistante de la jambe droite et du bras droit; raideur du tronc. Inspiration rude et soufflante à l'auscultation; expiration un peu granuleuse au sommet gauche. On continue le sulfate de quinine, etc. T. R. 39°.

28 *avril, soir*. T. R. 40°,2. L'enfant est dans le coma; raideur de la nuque, strabisme.— Mort le 29 *avril*, à quatre heures du matin. T. R. un quart d'heure après la mort : 41°,2; — une heure après 39°,6;— deux heures après 38°,4. (*Fig.* 17).

Autopsie le 30 avril au matin. — *Rigidité* cadavérique nulle au cou et au bras droit; presque nulle à la jambe droite; assez prononcée au coude gauche; plus marquée encore au membre inférieur gauche.

Crâne peu épais et présentant encore des traces de transparence à la partie moyenne et supérieure du frontal, à la partie supérieure et antérieure des pariétaux. La *base* est symétrique. — La *dure-mère* apparaît assez fortement injectée; écoulement de liquide céphalo-rachidien en quantité un peu plus grande qu'à l'état normal. Quelques petites adhérences avec la dure-mère de la base. Poids de l'encéphale, 1,280 gr. — La *pie mère* présente à la base une vascularisation fine très prononcée; de plus, toute la partie de la pie-mère située en avant de la protubérance (autour du chiasma et de l'origine des nerfs optiques) est infiltrée de pseudo-pus fibrineux. Le dégagement des artères et des veines de la pie-mère est difficile à cause de son épaississement. Quand on écarte les lèvres de la scissure de Sylvius, on trouve *à gauche*, sur la pie-mère, des *granulations tuberculeuses*; à droite, il n'y a pas de points semblables. Sur la base des deux lobes frontaux, la pie-mère est très injectée et couverte d'un semis de granulations. Elle est beaucoup plus épaissie sur le lobe droit que sur le gauche, et la décortication au niveau du lobe olfactif ne peut se faire qu'en entraînant une assez forte couche de substance grise. —Autant qu'on peut le voir par suite de l'épaississement de la pie-mère, les *artères de la base* et les nerfs seraient symétriques. La pie-mère de la convexité présente une vascularisation très fine et plus prononcée sur la partie moyenne des hémisphères. Aspect louche d'un certain nombre d'espaces inter-circonvolutionnaires; injection assez prononcée de la surface des deux hémisphères.

Cervelet et *isthme*, 155 grammes. La pie-mère du cerve-

Digitized by Google

let se décortique assez bien. Elle est très épaissie au niveau de la face inférieure de la protubérance ; à la face supérieure du cervelet, elle devient plus mince, sans granulations.

L'hémisphère cérébral droit pèse 10 grammes de plus que le gauche, ce qui peut être dû à l'épaississement de la pie-mère ou à l'inégale répartition du liquide céphalo-rachidien. Sur l'*hémisphère gauche*, à la partie inférieure du lobe carré, en arrière du corps calleux, la pie-mère est très épaissie. Il y a là plusieurs granulations dépassant le volume des granulations miliaires, opaques, jaunâtres, dures. Une, du volume d'un *pois moyen*, est enlevée, laissant dans la substance corticale une petite cavité, mais sans entraîner aucune portion de l'écorce grise. Un semblable nodule, du volume d'une amande de noisette, à surface mamelonnée, est laissé en place. Il occupe juste le milieu de la *pariétale ascendante*.

Cerveau. — Hémisphère gauche. Face convexe. — F_1, très sinueuse, envoie deux plis de passage à F_2 et s'insère sur F A à sa partie supérieure. — F_2, aussi très sinueuse, offre deux insertions sur F A. — F_3 est assez volumineuse et s'insère à l'extrémité inférieure de F A. — F A est volumineuse, mais présente une encoche profonde, transversale, à sa partie moyenne. Sur l'extrémité postérieure de cette encoche, un tubercule de la pie-mère, de 3 à 4 mm. de diamètre a creusé une dépression. P A est sinueuse et assez volumineuse, mais est interrompue à la partie inférieure de son tiers moyen, au-dessous du tubercule dont il vient d'être question par une dépression profonde due au nodule tuberculeux de la pie-mère décrit plus haut. P_1, P_2, assez plissées, pli courbe irrégulier. — L O, sinueux.— T_1, T_2, T_3, sont assez plissées et s'envoient plusieurs plis de passage ; T_4 envoie un pli assez volumineux à l'extrémité postérieure du lobule de l'insula. — L I a quatre digitations assez volumineuses (1).

Face interne. — F_1 presente des plis assez profonds en avant, superficiels en arrière.— L P volumineux, reçoit un gros pli de passage de F_1 et offre un sillon en forme de V. —CCCa sans aucun pli.— L Q plissé avec des sillons superficiels ; L O très plissé. C H assez sinueuse.

Hémisphère droit. — Face convexe. — Les trois circonvolutions frontales sont aussi sinueuses qu'à gauche.

(1) Les lettres ont la même signification que sur les PLANCHES I à IV.

Digitized by Google

L'insertion de la première se fait également au niveau du bord supérieur; la seconde s'insère sur F A par deux insertions, non pas de niveau avec la surface de l'hémisphère, mais au fond du sillon. Il en est de même de l'insertion de F_3. F A sinueuse, bien développée. P A est très sinueuse, mais comparativement maigre. Les plis pariétaux sont volumineux; l'inférieur moins plissé qu'à gauche. — Pli courbe situé bien au sommet de la scissure parallèle, qui, de ce côté, n'est pas interrompue, alors qu'elle l'est à gauche plusieurs fois. Le lobe occipital est assez développé mais moins plissé qu'à gauche. T_1, T_2 et T_3 sont assez distinctes; tandis que de l'autre côté, les plis de passage plus nombreux les confondent en quelque sorte. L I reçoit en arrière un volumineux pli de passage de T_1; il est formé de trois gros plis dont l'antérieur seul est bifurqué, ainsi qu'à gauche.

Face interne. F_1 est assez sinueuse, mais ses plis sont plus allongés, au lieu d'être transversaux comme à gauche. L P est très sinueux et présente un pli en forme d'Y; L Q, L C, n'ont rien de particulier. L O, plis plus volumineux qu'à gauche. C H, rien. Des deux côtés, les *sillons*, sauf sur les points sus-indiqués, sont en général assez profonds. Les *masses grises*, les *cornes d'Ammon* ainsi que les lobes orbitaires sont normaux. Les *ventricules latéraux* sont légèrement dilatés.

De cette description des circonvolutions, il ressort nettement que les deux hémisphères cérébraux, sur leurs deux faces, présentent des asymétries nombreuses.

Cou et thorax. — Le *larynx* et les cordes vocales n'offrent rien d'anormal; le *corps thyroïde* est en croissant, assez petit; le thymus n'a pas été examiné.

Le *poumon droit* présente de nombreuses *adhérences* au sommet, surtout en avant et sur les parties latérales. Le gauche est également adhérent au sommet, mais surtout en arrière. Là on trouve un noyau, en partie crétacé, mesurant 7 à 8 mm. de diamètre. Sur la plèvre qui sépare les lobes, on voit des granulations tuberculeuses assez rares. On en trouve également quelques-unes en pratiquant des coupes dans le poumon. Le lobe inférieur offre plusieurs petits noyaux caséeux récents. Poids, 140 grammes. — Dans le poumon droit, on découvre une masse caséeuse sous-pleurale à la partie moyenne du lobe supérieur. Elle a 2 cent. sur 1 cent. 1/2, s'énuclée facilement, laissant alors une cavernule. Il existe un certain nombre d'autres noyaux sous-pleuraux plus petits; un peu de congestion

Digitized by Google

aux deux bases pulmonaires. — Deux ganglions bronchiques sont hypertrophiés et caséeux. Poids du poumon droit, 151 grammes.

Le *cœur* (80 grammes) est sans lésions; orifices normaux. — *Péricarde* sain.

Abdomen.— Sur le *péritoine*, petits amas framboisés de *tubercules caséeux*. Dans les épiploons, très vascularisés, adhérents entre eux par des brides nombreuses, il en existe un certain nombre. Sur le péritoine pariétal, plaques caséeuses lenticulaires et irrégulières, surtout dans les fosses iliaques. Les ganglions du *mésentère* sont hypertrophiés, rosés sur une surface de section, non caséeux. La surface interne de l'*estomac* est saine; les *intestins* sont vascularisés, sans tubercules ni ulcérations.

Foie (470 grammes). Sa face supérieure est légèrement adhérente au diaphragme. Elle est parsemée de marbrures jaunes, graisseuses. On y voit un très grand nombre de tubercules, les uns miliaires, demi-transparents, très clairs, espacés à environ 1 cent. de distance les uns des autres; d'autres, d'aspect louche ou opaque, et enfin, un certain nombre de contour irrégulier, caséeux. La face inférieure présente les mêmes caractères. Sur une coupe, on les retrouve dans toute l'épaisseur du parenchyme. Les vaisseaux sont béants, remplis de sang; le tissu du foie est pâle et jaunâtre, les lobules sont dessinés par un cercle rose.

Rate (60 grammes), très adhérente au diaphragme; on l'en détache difficilement. La capsule est flasque et ridée, soulevée par un grand nombre de masses caséeuses, du volume d'une tête d'épingle et plus. Le parenchyme est parsemé des mêmes masses et de tubercules miliaires.

Pancréas volumineux, d'une coloration jaune marquée, sans tubercules.

Reins (60 grammes chacun), petits, très pâles; la capsule se détache sans difficulté; la substance corticale est très amincie, pas de tubercules apparents. — *Vessie* et *testicules* normaux.

Rachis. Au niveau des 4e et 5e vertèbres dorsales, le surtout antérieur du rachis est soulevé par un relief d'un centimètre de hauteur, faisant une saillie bilatérale. Cette bosselure excisée laisse échapper un pus granuleux qui s'écoule difficilement. La paroi interne de la poche a un aspect pultacé. Quand on a vidé ce pus, on tombe sur la face antérieure des vertèbres. Le disque intervertébral est un peu détruit, et l'os à son contact est mis à nu.

Digitized by Google

L'*examen histologique* a été fait au laboratoire d'histologie de la Faculté. Les nodules remarqués dans le cerveau présentaient la structure du tubercule fibro-caséeux. Ils étaient développés à la face interne de la dure-mère, sans participation du tissu cérébral. A leur périphérie, on voit une mince couche de cellules embryonnaires, dont les plus internes sont fusiformes et s'organisent en un tissu fibroïde calcifié. Quelques cellules géantes sont répandues dans cette couche. La zone centrale est composée de tissu calcifié, sans élément distinct. Les nodules de la pie-mère sont disposés autour des artérioles sous forme d'amas à centre caséeux; c'est la forme anévrysmatique des tubercules, comme l'appelle Kiener.— Le foie présente des nodules miliaires avec la constitution typique, cellules géantes très rares, cellules épithélioïdes à type fusiforme, se transformant presque immédiatement en tissu calcifié, en sorte que le tubercule est réduit à un amas de cellules embryonnaires à centre caséeux. On retrouve des infiltrations de cellules embryonnaires en amas ou en îlots. Dans tous les espaces de Kiernan, on voit un certain nombre de ces îlots se caséifier à leur centre. Il y a donc tuberculose infiltrée de tout le foie, indépendamment des granulations adultes. Dans la rate, les lésions sont semblables, mais il y a beaucoup plus de noyaux formés de follicules agglomérés et caséeux.— Enfin, la paroi de l'*abcès* ossifluent nous a montré, sur une coupe, de dehors au dedans, du tissu fibreux, puis une zone de tissu de granulations richement vascularisées, enfin une couche de cellules embryonnaires, sans vaisseaux, parsemée d'un grand nombre de cellules géantes développées. Les cellules les plus internes de cette couche subissent la transformation granulo-graisseuse, et contribuent à accroître le contenu de l'abcès. C'est donc bien d'un *abcès tuberculeux* qu'il s'agit dans ce cas.

Réflexions. — I. Les renseignements que nous avons recueillis sur la famille du malade sont incomplets : nous en avons dit la cause. Du *côté paternel*, le fait le plus important, c'est la *tuberculose* à laquelle a succombé son père et l'existence d'une *paralysie* chez l'un de ses oncles. Du *côté maternel*, il ne semble pas y avoir eu de névropathes ni de tuberculeux. Rappelons que la mère est morte d'un *cancer de l'utérus*.

Les *antécédents personnels* de l'enfant paraissent indiquer que jusqu'à 5 ans, il était intelligent, bien portant, et ne différait pas sensiblement des enfants de son âge.

Digitized by Google

II. C'est dans le cours de la sixième année que les premiers accidents seraient survenus. En quoi ont-ils exactement consisté? nous l'ignorons. Ce que nous savons, c'est qu'il aurait eu une *paralysie du côté droit*, qu'il serait devenu gâteux et qu'il aurait eu des vomissements. C'est alors qu'il a été l'objet de mauvais traitements de la part de sa mère qui, dit-on, le laissait enfermé, le battait, lui donnait une nourriture insuffisante.

III. A l'entrée (février 1886), nous notons que l'*intelligence* est affaiblie (*imbécillité*), que la *parole* est un peu incorrecte, bégayante ; que l'enfant est propre, et, en l'absence de renseignements sur la cause de la déchéance intellectuelle, nous le considérons comme susceptible d'amélioration. Disons enfin que, dès cette époque, nous mentionnions un *affaiblissement paralytique du côté droit*, avec amaigrissement du bras, rendu très évident par les mensurations, données dans le cours de l'observation.

IV. Les accidents auxquels a succombé l'enfant ont eu une marche insidieuse. Durant la première quinzaine d'avril, on remarque que l'enfant travaille de moins en moins et qu'il paraît souffrant. Ces phénomènes s'accusant, il est envoyé à l'infirmerie le 17 avril. A dater de ce jour, nous voyons se manifester successivement divers symptômes annonçant le développement d'une *méningite* (céphalalgie, raies méningitiques, raideurs musculaires, délire léger et transitoire, vomissements, fièvre, abattement, somnolence, etc.). C'est seulement dans les derniers jours que sont apparus quelques phénomènes qui ont permis de soupçonner l'existence d'une tuberculose pulmonaire et péritonéale et fait penser que la *méningite* était de *nature tuberculeuse*.

La *température* a suivi une marche ascensionnelle dont les caractères sont bien mis en évidence par la *figure* 17. Signalons l'élévation thermique après la mort et le lent refroidissement du corps.

V. Au point de vue *anatomo-pathologique*, nous devons rappeler que la tuberculose intéressait les *méninges*, la *plèvre*, les *poumons*, le *péritoine*, le *foie*, la *rate*, les *ganglions* et enfin la *colonne vertébrale*. Laissant de côté

Digitized by Google

les organes thoraciques et abdominaux, nous ne relèverons que les particularités relatives aux *méninges*.

Là, les lésions tuberculeuses se sont présentées sous l'aspect de *granulations miliaires* et de *tubercules* assez

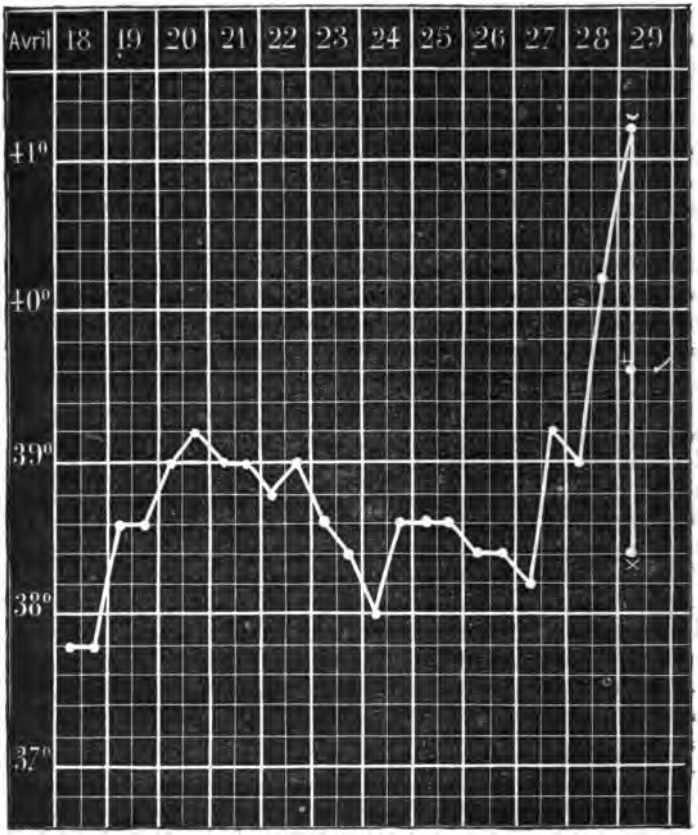

Fig. 17. — ⌣ température un quart d'heure après la mort. + température une heure après la mort. × température deux heures après la mort.

volumineux. Parmi les symptômes les plus caractéristiques, nous devons rappeler la paralysie ancienne des membres du *côté droit*, ayant laissé des traces sérieuses, affaiblissement de la jambe droite et amaigrissement du bras

Digitized by Google

correspondant. Or, nous avons trouvé, à l'autopsie, des *granulations tuberculeuses* abondantes au niveau de la scissure de Sylvius *gauche*, un volumineux nodule tuberculeux sur la *pariétale ascendante gauche* et un autre moins volumineux sur la partie moyenne de la *frontale ascendante* du même côté. Par conséquent, il y a une corrélation très nette entre le siège prédominant des lésions et les symptômes les plus saillants. Les lésions méningitiques, qui avaient déterminé une légère *hydrocéphalie* des ventricules, étaient plus prononcées à la base qu'à la convexité, ce qui explique la présence des phénomènes comateux et le faible degré du délire.

VI. Comme on le voit, il s'agissait là d'un cas d'*imbécillité symptomatique de méningite*, dont le diagnostic précis a une véritable importance au point de vue du *pronostic* et du *traitement*. Il est certain, en effet, que, dans les cas de ce genre, on a peu de chance d'obtenir une modification des facultés intellectuelles sous l'influence de l'éducation, puisqu'il s'agit non pas d'une lésion qui a produit tous ses effets, mais d'une lésion en voie d'évolution et parfois, comme ici, tout à fait au-dessus de nos ressources.

Digitized by Google

IV.

Alcoolisme chez un enfant de 4 ans. — Démence et épilepsie symptomatiques de méningo-encéphalite. — Diphthérie ;

Par BOURNEVILLE et BAUMGARTEN.

Le titre seul de cette note indique, d'une manière trop frappante, l'intérêt du cas qui suit, pour que nous ayons besoin d'aucun préambule.

SOMMAIRE. — *Grand'mère maternelle rhumatisante. Mère, fièvre typhoïde à 19 ans, avec délire.— Sœur, morte de convulsions internes consécutives à la coqueluche. — Rachitisme. — Intelligence normale jusqu'à 3 ans. — Alcoolisme* (vin blanc) *à partir de 4 ans. — Premières convulsions à 4 ans* (mai 1885) *: affaiblissement consécutif de l'intelligence ; irritabilité. — Deuxièmes convulsions 15 jours après les premières.— Accès d'épilepsie. — Prédominance des convulsions à gauche. — Nouvelles convulsions* (juillet et août). *— Vertiges* (novembre 1885). *— Paralysie* (novembre 1885).*— Tremblement choréiforme.— Epilepsie symptomatique ; accès de plus en plus rapprochés ; gâtisme; accès de colère. — Plaies dans les chutes convulsives ; cicatrisation rapide.— Diphthérie ; mort. — Méningo-encéphalite.*

Enderl..., Charles, né à Paris, le 27 mai 1881, est entré le 12 juin à Bicêtre (service de M. BOURNEVILLE).

Renseignements fournis par le père et par la mère. — *Père*, 29 ans, cuisinier dans un hôtel particulier, grand, châtain ; a toujours été bien portant, sobre, il n'a jamais eu d'accidents nerveux (migraines, etc.), ni de rhumatismes, de dermatoses ou de syphilis. [*Père*, 62 ans, cultivateur, bien portant, sobre. — *Mère*, 64 ans, ménagère, est atteinte d'un *rhumatisme* articulaire chronique ; les quatre membres sont pris et ne fonctionnent plus. —

Digitized by Google

Rien du côté des *grands parents paternels*. — Trois *frères* et deux *sœurs* jouissant d'une bonne santé ; ni les uns ni les autres n'ont d'enfants. — Trois *oncles* paternels ne présentent aucune maladie ; l'un d'eux a eu une dizaine d'enfants parfaitement sains. Une *grand'tante*, âgée de 87 ans, est en enfance depuis 3 ans. Ni aliénés, ni épileptiques, ni difformes, ni idiots, ni suicidés, ni condamnés dans la famille.]

Mère, 29 ans, couturière, bien portante, blonde, physionomie régulière, intelligente. Depuis 4 ou 5 mois, elle a des *douleurs* de tête. Pas de convulsions dans l'enfance, ni de maladies nerveuses, de dermatoses, de rhumatismes. Elle est impressionnable, mais elle n'a jamais eu d'attaques ni de syncopes. Elle a eu une fièvre typhoïde à 19 ans, accompagnée de *délire* intense et non suivie de troubles intellectuels. [*Père*, mort d'une affection cardiaque vers 42 ans ; forgeron, sobre (?). — Pas de renseignements sur les grands *parents* paternels et maternels. — Deux *frères*, l'un mort des suites d'une opération dont on ignore la nature à l'hôpital Beaujon, sans enfants ; l'autre est bien portant ainsi que sa fille. — Pas d'aliénés, pas d'idiots ni d'arriérés, ni de malformations]. — Pas de consanguinité.

Deux *enfants* : 1° notre malade ; 2° une fille morte à 9 mois, de *convulsions* internes, à la suite d'une *coqueluche* accompagnée de l'évolution de 4 dents ; ces convulsions ont duré 4 jours.

Notre malade. — La *conception* a eu lieu trois mois après le mariage, les parents étaient bien portants. — La *grossesse* a été absolument normale, aucun accident n'est survenu. — L'*accouchement* s'est fait à terme, sans difficulté, sans chloroforme. — *A la naissance*, l'enfant ne présentait pas de signes d'asphyxie. — *Elevé* au sein, en nourrice dans la Mayenne, il n'est revenu qu'au bout de 2 ans. Première dent à 4 mois, les autres ont poussé promptement ; il marchait à 8 mois et, de bonne heure, il parlait le patois du pays. L'enfant venait bien en nourrice, toutefois il avait du *rachitisme* des jambes qui étaient « en cerceau. » A 2 ans seulement, il a commencé à être propre. A cet âge, il était intelligent, caressant, très nerveux et n'avait pas eu encore de convulsions.

Ses parents l'ont repris à 3 ans, en bonne santé et, après l'avoir gardé une semaine, ils l'ont envoyé à Altkirch chez ses grands parents paternels avec lesquels il est resté de 3 ans à 4 ans 1/2. C'est à 4 ans que se sont manifestées les *premières convulsions* qui auraient duré une heure. Entre

Digitized by Google

les crises, il ne reprenait pas connaissance et paraissait être mort. Ces convulsions ont été attribuées à l'*abus du vin blanc*. Les grands parents, en effet, tenaient une auberge et les consommateurs faisaient boire, en cachette, à l'enfant du vin blanc pour lequel il avait beaucoup de goût ; il descendait même furtivement à la cave, et là il buvait. On pense que plusieurs fois il aurait été ivre. La veille du jour où sont survenues les premières convulsions, il s'était enivré au point qu'on avait été obligé de le coucher.

Quoiqu'il se soit relevé le jour même où il a eu ses convulsions, on s'est aperçu que l'intelligence était atteinte : il parlait mal, ne pouvait fixer son attention, n'écoutait pas ce qu'on lui disait (mai 1885). Quinze jours plus tard, *nouvelles convulsions* qui ont duré une demi-heure ; puis, pour la troisième fois, *convulsions* six semaines après les précédentes. En juin, les troubles intellectuels ont paru s'améliorer et l'attention paraissait plus facile à fixer. Les *convulsions* ont reparu à diverses reprises en juillet et août. L'enfant, qui auparavant était propre, cessa de l'être et devint gâteux.

Pendant 6 semaines (septembre et octobre), les convulsions ont disparu pour revenir de nouveau à la fin d'octobre. En novembre, l'enfant est devenu incapable de marcher. En novembre et en décembre, les convulsions, qui avaient pris l'allure d'*accès d'épilepsie*, se montraient chaque jour variant de 1 à 8 ; elles prédominaient à gauche. A ce moment, En... a cessé de manger seul. Des *vertiges* se sont manifestés un peu avant l'apparition de l'*affaiblissement paralytique*.

La mère a repris son enfant en janvier 1886. A cette époque, il ne marchait plus, ses jambes, ses bras étaient mous, incapables de déployer la moindre force. Les mouvements des membres supérieurs s'accompagnaient de *tremblement ;* il pouvait parler, mais la parole était mal articulée ; souvent, on ne le comprenait pas ; il ne pouvait prononcer que des mots ; il était incapable d'articuler une phrase entière. Il était resté affectueux et reconnaissait bien son père et sa mère.

Depuis janvier, les accès venaient à peu près tous les quinze jours ; ils duraient à peine cinq minutes. *Toujours le côté gauche a été plus atteint* ; il était rigide, mais on n'a pas observé de secousses cloniques. Le côté droit n'était pas raide.

Plusieurs fois par jour, l'enfant avait des *vertiges*, on en a compté une dizaine en moyenne ; ils duraient quelques secondes : la tête se penchait, les paupières se fermaient et

Digitized by Google

tout était fini. Enfin, deux ou trois fois par jour, il avait des *secousses* du tronc.

Pendant les cinq mois qu'il est *resté chez ses parents*, il ne s'est produit aucune modification de l'intelligence, ni progrès, ni déchéance plus accentués. La parole est restée également stationnaire. Le plus souvent, il demandait par signes. Il bavait fréquemment; il n'a pas eu de grincements de dents, de balancements, de tics, ni d'onanisme. On n'a pas observé de strabisme : il fixait bien ses yeux ; on a remarqué cependant que lorsqu'il voulait saisir un objet, il dirigeait sa main à côté ; on attribue ce manque de précision dans les mouvements, soit à la maladresse due au tremblement, soit à une faiblesse de la vue.

Aucune manifestation strumeuse, aucune fièvre éruptive, ni coqueluche, ni bronchite, etc.

Il est entré à l'hôpital des Enfants-Malades le 7 juin et à Bicêtre le 12 juin. En l'amenant dans cet hospice, son père a remarqué qu'il avait la fièvre. Le lendemain, sa mère l'a trouvé calme et moins énervé que de coutume (1) ; il n'a mangé qu'un très petit morceau du gâteau qu'elle lui avait apporté. Il a toussé une fois ; sa toux était rauque ; on aurait dit qu'il allait étouffer. Notons en passant qu'il n'existe aucun cas de diphtérie dans la maison.

Etat actuel (13 *juin*). *Poids*, 16 kil. 70 ; — *taille*, 1 mètre 04. — *Tête* assez grosse, un peu carrée, développement modéré de l'occipital ; bosses pariétales un peu saillantes, la droite un peu plus que la gauche ; — *front*, moyennement élevé ; bosses frontales assez saillantes, dépression latérale sur les tempes ; arcades sourcillières déprimées.

Circonférence du crâne à la base . . .	0,47
Diamètre antéro-postérieur maximum .	0,30
Diamètre transversal maximum	0,29

Pas de strabisme, pas de lésions oculaires, iris brun, pupilles égales, un peu contractées ; légère blépharite ; yeux très excavés. — Apophyses malaires saillantes. — Nez aquilin, petit ; ailes du nez un peu relevées. — *Face* ovale, symétrique, sauf une légère prédominance de la bosse frontale droite. La face semble un peu élargie en bas, à cause du gonflement sous-maxillaire. — *Oreilles* bien ourlées, lobules assez bien détachés.

Sur la *langue*, petites surfaces d'aspect grisâtre ; trois

(1) Ce qu'elle attribue aux injections de *morphine* qu'on lui avait faites à l'hôpital des Enfants-Malades.

Digitized by Google

d'entre elles ont la forme papuleuse. — Les *amygdales* sont couvertes de larges *plaques diphthériques*, grisâtres, sanieuses. Une d'elles s'est détachée spontanément; on détache les autres facilement avec un pinceau. Elles laissent au-dessous d'elles des surfaces ulcérées, saignantes; la bouche est remplie d'une sanie infecte.

Cou normal, circonférence 30 centimètres. Epaules bien conformées. — Le *thorax* est bien musclé, symétrique, sa circonférence sous les aisselles est de 53 centimètres et de 55 centimètres au niveau des mamelons, et, à la base, de 54 centimètres. L'*abdomen* et le *rachis* n'offrent rien de particulier.

Membres supérieurs, normalement conformés; leurs dimensions sont semblables des deux côtés. — *Membres inférieurs*, bien musclés, symétriques, sans déformation; articulations libres.

Organes génitaux : Pénil glabre, bourses pendantes; testicules de la grosseur de très petites olives; prépuce assez long; pas de phimosis; méat normal.

Peau blanche et fine, pas de cicatrices; cheveux châtains, abondants; sourcils peu accusés; cils noirs, assez abondants.

14 *juin*. — Facies pâle, plombé; ganglions sous-maxillaires très augmentés de volume; œdème du cou. La respiration est fréquente, avec le type costal supérieur, la *voix* est extrêmement sourde, voilée. La *toux* peu fréquente a un timbre voilé; on n'a pas noté d'accès de suffocation.

A l'auscultation, rien au poumon; les bruits du cœur sont indistincts, formant une sorte de murmure continu.

Dans la soirée la dyspnée augmente; il y a des signes d'asphyxie : lèvres bleues, extrémités froides, tirage abdominal et sus-claviculaire; sifflement respiratoire; pas d'accès de suffocation.

La *trachéotomie* est pratiquée à 9 heures du soir (M. Baumgarten). Issue de fausses membranes par la canule. Légère amélioration après l'opération; l'enfant boit avec avidité à plusieurs reprises et semble respirer plus librement.

15 *juin*. — L'asphyxie continue, refroidissement des extrémités, cyanose légère des lèvres et du nez. A la base du poumon gauche, râles sous-crépitants disséminés. T. R. 38°,5. — *Soir* : 38°,6.

16 *juin*. — Mort dans le collapsus à 10 heures du soir. T. R. un quart d'heure après la mort 38°; une heure après, 36°; deux heures après, 34°.

Digitized by Google

Autopsie le 18 juin, à 8 heures du matin. Sujet bien développé; coloration verdâtre de l'abdomen non ballonné; situation normale des organes de l'abdomen; la *troisième côte* présente un *dédoublement* de son cartilage costal.

Péricarde, rien de particulier. — *Cœur*, en systole; caillots fibrineux dans l'oreillette et le ventricule droits; rien dans le cœur gauche. Persistance du *trou de Botal*; valvules, endocarde, normaux.

Poumons. Le *gauche* pèse 205 gr. et offre de l'œdème et des noyaux disséminés de *broncho-pneumonie*; les bronches ne renferment pas de fausses membranes. Le *droit* est normal. Le *thymus* persiste. Les *amygdales*, la *glotte*, l'*épiglotte* sont couvertes de pseudo-membranes; les fausses membranes ne descendent pas au-dessous de la glotte, sauf à droite de l'incision trachéale, où l'on remarque une petite plaque diphthérique.

Abdomen. *Rate* petite, 55 gr., normale. Tous les autres organes sont normaux. Chaque *rein* pèse 55 gr.; le *foie*, 570 gr.

Tête. A l'ouverture du crâne, la *dure-mère* paraît adhérente aux os; le sinus longitudinal supérieur renferme du sang et des caillots. La calotte et la base du crâne paraissent symétriques, cependant la fosse pariétale droite semble un peu plus développée que la gauche; les sutures sont normales.—*Cerveau*. La *pie-mère* est injectée; les différents organes de la base de l'encéphale sont symétriques (nerfs, pédoncules, protubérance, artères, sauf la communicante postérieure droite qui est d'un calibre plus petit). Les deux hémisphères pèsent chacun 430 gr. Le *cervelet* et l'*isthme* pèsent 95 gr. Dans son ensemble, l'*encéphale* (955 gr.) est mou et lourd. Pas de lésions en foyer. On trouve des adhérences de la pie-mère extrêmement prononcées avec la substance cérébrale qui est très molle. La décortication ne s'opère qu'en entraînant des morceaux de la substance cérébrale. Le *cervelet* se décortique avec facilité; il paraît plus dur au toucher qu'à l'ordinaire.

Hémisphère droit. — Ce qui frappe tout d'abord, c'est que le *lobe frontal*, la moitié postérieure de la *région pariétale* et le *lobe occipital* sont moins développés que les parties centrales et que le lobe temporal.— Sur toute la partie postérieure de l'hémisphère, depuis la scissure interpariétale jusqu'à la scissure parallèle, la pie-mère a emporté avec elle une portion de la substance grise. La même lésion se retrouve sur la pariétale ascendante, la frontale

Digitized by Google

ascendante, la partie postérieure de la deuxième circonvolution frontale, la partie antérieure de la troisième circonvolution frontale, mais disséminées en petites plaques irrégulières.

La *première circonvolution frontale* est maigre dans sa moitié antérieure et assez développée dans sa moitié postérieure. Elle s'insère de niveau sur la frontale ascendante. Elle envoie deux plis de passage à la deuxième circonvolution frontale. — La *deuxième circonvolution frontale*, plus amaigrie encore que la précédente, est sinueuse et s'insère à mi-hauteur sur la frontale ascendante. Elle envoie trois plis de passage à la troisième circonvolution frontale. — La *troisième circonvolution frontale* est maigre à sa partie moyenne et postérieure, atrophiée dans sa partie antérieure. Les sillons sont assez profonds. La *scissure parallèle frontale* est profonde dans toute sa hauteur, excepté au niveau de l'insertion de la deuxième circonvolution frontale. — La *frontale ascendante* est bien développée, très sinueuse. — Le *sillon de Rolando* est profond. — La *pariétale ascendante* est très large dans son quart supérieur, maigre à sa partie moyenne, atrophiée dans son quart inférieur. Le *pli pariétal supérieur* est atrophié ; le *pli pariétal inférieur*, au contraire, est assez développé. — Le *pli courbe*, assez volumineux en avant, est atrophié en arrière. — L'atrophie porte aussi sur tout le lobe occipital et sur les parties postérieures de la première et de la deuxième circonvolution temporale.

La *première circonvolution temporale* est atrophiée dans sa partie antérieure ; elle n'est bien développée qu'à sa partie moyenne. Elle envoie un pli de passage à la deuxième circonvolution temporale et deux au lobule de l'insula au fond de la scissure de Sylvius. — La *scissure parallèle* est profonde et sinueuse. La *deuxième circonvolution temporale* est bien développée et envoie deux plis de passage à la troisième circonvolution temporale. — Le *lobule de l'insula* présente trois digitations assez maigres. — La *scissure de Sylvius* n'offre rien de particulier. — Sur le *lobe orbitaire* les circonvolutions sont sinueuses, la scissure en H est bien dessinée. — La *circonvolution du lobe olfactif* est normale.

Face interne. — La *première circonvolution frontale*, sinueuse, un peu irrégulière, envoie un pli de passage à la circonvolution du corps calleux et deux au lobule paracentral. — Le *lobule paracentral* est long et coupé profondément par le prolongement du sillon de Rolando. — Le *lobule quadrilatère* est peu développé dans son ensemble

Digitized by Google

et surtout en arrière. — La *circonvolution du corps calleux* est uniforme, non sinueuse. — Le *coin*, atrophié, a un aspect vermiculé.

Le *lobe occipital* est atrophié comme sur la face externe. — La *circonvolution de l'hippocampe* est régulière, mais non plissée. — La *corne d'Ammon*, le *ventricule latéral*, le *corps calleux*, la *couche optique*, le *corps strié*, n'offrent rien de particulier.

Hémisphère gauche. — Toute la face externe est tomenteuse, comme déchiquetée, car presque partout une couche assez épaisse de la substance grise a été entraînée avec la pie-mère; nulle part cependant la substance blanche n'est mise à nu. — Les portions les moins malades sont: la partie inférieure de la troisième circonvolution frontale, la moitié inférieure de la frontale ascendante, les deux tiers supérieurs de la pariétale ascendante, la moitié antérieure de la temporale et le lobule de l'insula.

La *première circonvolution frontale*, sinueuse, s'insère par une sorte de crochet sur la frontale ascendante et envoie deux plis de passage à la *deuxième circonvolution frontale*. — Celle-ci, très sinueuse, donne un pli de passage à la troisième frontale. Les *sillons* qui séparent ces trois circonvolutions sont profonds. — La *scissure parallèle frontale* est tortueuse, profonde, ininterrompue sur presque toute la hauteur de l'hémisphère. — La *frontale ascendante* est très sinueuse et assez maigre. — Le *sillon de Rolando* est profond. — La *pariétale ascendante* n'est pas plus développée que la frontale ascendante, mais très sinueuse. — Le *lobule pariétal supérieur* est composé de circonvolutions très grêles. — Le *lobule pariétal inférieur* et le *pli courbe* sont peu développés. — La *scissure perpendiculaire externe*, à peu près ininterrompue, est très profonde. — Le *lobule orbitaire* est petit, mais se distingue facilement. — La *première circonvolution temporale* envoie deux prolongements au fond de la scissure de Sylvius ; elle est plus développée à sa partie postérieure qu'à sa partie antérieure. — La *deuxième circonvolution temporale* communique par deux plis de passage volumineux avec la troisième circonvolution temporale. — Celle-ci est irrégulière, mais assez grosse, coupée en quelque sorte par le sillon qui sépare les deux plis de passage dont il vient d'être question. — La *scissure parallèle* est profonde ; le même caractère se remarque sur tous les autres sillons. La *scissure de Sylvius* et le *lobule de l'insula* n'offrent rien de particulier.

Digitized by Google

Lobe orbitaire. — La *circonvolution du lobe olfactif* est grêle, le reste du lobe peu plissé.

Face interne. — La *première circonvolution frontale* est large et très sinueuse. — Le *lobule paracentral* est long. Il présente un sillon vertical, profond, en forme de T, ainsi qu'une encoche, terminaison du sillon de Rolando. — La *circonvolution du corps calleux* est large et unie ; le *sillon calloso-marginal* est profond. — Le *lobe quadrilatère* est borné par des sillons larges et profonds. — La *scissure calcarine* et la *scissure perpendiculaire interne* sont très distinctes. — Le *coin* est petit.

Sur cette face, il n'existait d'*adhérences* qu'au niveau de la partie antérieure de la première frontale, de la partie supérieure du lobe quadrilatère, et un peu sur le bord du coin.

La *corne d'Ammon*, le *ventricule latéral*, la *couche optique*, le *corps calleux* sont normaux.

Examen histologique fait par M. Pilliet, aide préparateur d'histologie. — *a*) *Lobe frontal de l'hémisphère gauche.* — Les méninges sont restées adhérentes sur les coupes ; et on les voit constituées surtout par des vaisseaux très dilatés et remplis de sang ; les veines sont particulièrement énormes ; les capillaires qui plongent dans la substance cérébrale sont aussi très gonflés et parfaitement visibles, quelques-uns sont rameux. Dans la substance grise, la couche superficielle de névroglie a son épaisseur normale, peut-être les noyaux des cellules sont-ils un peu plus abondants que chez un enfant sain du même âge. La seconde couche, celle des petites cellules pyramidales, présente des altérations dans le nombre de ces éléments qui est extrêmement diminué, et dans leur disposition réciproque. Au lieu de former un mur de cellules serrées, visibles au premier coup d'œil, elles sont assez dispersées, par groupes de trois à cinq, en sorte qu'on ne retrouve pas à un faible grossissement l'aspect connu de cette couche, et qu'il en faut chercher les éléments. Dans les deux couches suivantes, couche des cellules pyramidales moyennes et couche des grosses cellules, on observe, vu la grosseur des éléments, des lésions plus nettes. Les cellules sont diminuées de nombre ; en revanche, les noyaux petits et sphériques qui révèlent les cellules névrogliques sont augmentés et dispersés. Les cellules au lieu d'être disposées en séries régulières, bout à bout, limitées par les fibres d'origine de la substance blanche, présentent les mêmes séries morcelées par disparition de cellules intercalaires; en sorte qu'on ne voit que des groupes continus de plusieurs cellules en nombre assez restreint, ressemblant à des

Digitized by Google

capsules allongées de cellules de cartilage. Les cellules situées à la limite des deux couches intermédiaires aux grandes cellules pyramidales et aux moyennes, présentent à son maximum une altération dont on retrouve des états différents sur toutes les couches. Elles sont d'abord gonflées, hyalines, avec une accumulation considérable de granules jaune ambré autour des noyaux ; puis restant toujours hyalines, elles sont beaucoup plus petites, ont une forme en fuseau, et n'offrent pas de prolongements distincts. Enfin, à un troisième état, on ne voit qu'un noyau sphérique, avec un petit amas de granules réfringents autour de lui. La plupart des cellules sus-mentionnées, présentent les différents degrés de cette altération, avec cette particularité que la plupart des cellules que l'on voit dans un même champ du microscope, sont à peu près au même état ; tandis que, plus loin, on rencontre des groupes de cellules à autre état. Les capillaires dans ces deux couches sont ramifiés et dilatés, mais leur développement n'est pas excessif.

Dans la couche suivante de la substance grise et dans la substance blanche, ce qui domine c'est l'accumulation des noyaux des cellules interstitielles. Il n'y a qu'un petit nombre de corps granuleux. En résumé, on constate la congestion vasculaire, la multiplication des cellules de la névroglie et la disparition des cellules nerveuses, disparition qui nous est expliquée par les différents états aboutissant à l'atrophie que l'on peut observer sur les coupes.

Sur une coupe du *lobe pariétal*, les lésions sont absolument du même ordre, mais plus avancées, et paraissent avoir marché du centre à la périphérie. En effet, si nous reprenons l'étude des couches en sens inverse, nous voyons d'abord la substance blanche très vascularisée et présentant les figures connues sous le nom d'éléments araignées. La couche intermédiaire, couche des fibres arquées, et la couche des grandes cellules pyramidales ne se composent plus que de faisceaux fibrillaires descendants avec de nombreuses cellules interstitielles, et c'est dans la couche des cellules pyramidales moyennes que l'on retrouve l'évolution des lésions cellulaires telles que nous venons de l'indiquer. Au-dessus, la sériation des cellules a tout à fait disparu. La couche la plus superficielle de la substance grise a été en partie enlevée avec les méninges, surtout aux points de pénétration des capillaires.

Sur une coupe du *lobe occipital*, une portion assez considérable de substance grise a été enlevée avec la pie-mère, ce qui en reste présente une diminution portée à l'extrême des éléments pyramidaux. A la limite de la substance blanche, l'accumulation des noyaux petits et sphériques des cellules interstitielles est très marquée. Dans les portions périphériques, au

Digitized by Google

contraire, les éléments cellulaires sont rares et dispersés au milieu d'un tissu cellulaire abondant.

b) Cervelet, Hémisphère droit, rien à noter. Les cellules du Purkinje sont admirablement conservées. En résumé, les lésions paraissent plus marquées sur les régions postérieures de l'hémisphère et se composent toujours des deux mêmes éléments, sclérose interstitielle et lésion des cellules pyramidales, évoluant parallèlement.

c) Moelle cervico-dorsale. — Les *cordons blancs* sont symétriques ; dans la substance grise, tuméfaction hyaline assez peu accentuée dans les cellules des cornes antérieures ; les cornes sont égales ; le canal de l'épendyme est intact.

d) Moelle lombaire. — Même aspect, congestion intense des méninges.

e) Amygdales. — Il existe des traînées embryonnaires nombreuses dans le tissu de l'amygdale, un certain nombre de points de mortification sur la paroi des cryptes.

f) Glandes sous-maxillaires. — Pas de suppuration ; mais les cellules petites, cubiques, non granuleuses, remplissent les culs-de-sac et paraissent revenues à l'état indifférent.

I. L'existence d'une *intoxication alcoolique* est indubitable chez le jeune Enderl..., car, d'une part, nous ne trouvons dans ses antécédents ni épilepsie ni aucune autre maladie nerveuse et, d'autre part, lorsqu'il a été envoyé en Alsace, à l'âge de trois ans, il marchait, parlait, était propre et avait l'intelligence des enfants de son âge. Ce n'est qu'après une année passée chez son grand-père, aubergiste, et à la suite de libations répétées qu'apparurent de graves accidents.

La nature des symptômes et leur évolution appartiennent bien à l'alcoolisme. Les *premières convulsions* se montrèrent le lendemain d'un jour où l'enfant s'était complètement enivré. Elles prédominèrent sur le côté gauche du corps et cette prédominance se remarqua durant les états de mal convulsifs qui survinrent à des intervalles plus ou moins longs, jusqu'à l'apparition des *accès d'épilepsie symptomatique* (nov. 1885). Ces accès ne se montrèrent d'abord qu'une fois par mois, puis se rapprochèrent rapidement et bientôt on en compta plusieurs par jour.

En même temps, Enderl... éprouva des *vertiges*, du *tremblement*, des *secousses*, accidents susceptibles d'être rattachés aux lésions produites par l'*alcoolisme*.

Les troubles intellectuels ont suivi une marche rapide

Digitized by Google

et progressive, car un an après le départ de l'enfant pour l'Alsace, lorsqu'il fut repris par sa mère, il ne parlait plus, était incapable d'attention, ne pouvait plus marcher; les membres supérieurs étaient agités de tremblements, enfin il gâtait : la déchéance était complète.

Notons que les symptômes, une fois établis, n'ont pas rétrocédé, bien que l'enfant ait été soustrait par sa mère à l'influence de l'alcool, peu après l'apparition des premières convulsions. — Ces particularités sont probablement dues à l'âge tendre du buveur, l'alcool ayant produit, sur son cerveau en voie d'évolution, des lésions définitives. Dans ces conditions le pronostic était absolument grave, les chances d'amélioration par le traitement médical, hygiénique et pédagogique — si utile dans d'autres cas — devenaient presque complètement nulles.

II. La *diphtérie*, contractée dans un court séjour à l'hôpital des Enfants-Malades et qui a revêtu la forme toxique, n'a rien présenté de remarquable; elle a entraîné la mort, malgré la trachéotomie. La fièvre n'a point dépassé 38°,6 (1); aussi est-ce plutôt à la diphthérie qu'à la fièvre qu'il faut attribuer l'absence d'accès convulsifs chez Enderl... depuis son entrée à Bicêtre.

III. Les lésions trouvées à l'autopsie sont celles d'une *méningo-encéphalite*, étendue à presque tout le cerveau, prédominant sur les lobes occipitaux et pariétaux, mais ayant aussi atteint les lobes frontaux. La sclérose cérébrale, lésion ordinaire de l'alcoolisme, explique bien les troubles de l'intelligence et de la motilité, la déchéance profonde et incurable observée chez cet enfant (2) et rend bien compte de la prédominance des convulsions sur le côté gauche du corps.

---

(1) Le 15 juin : matin, 38°,5; — soir, 38°,6; — un quart d'heure après la mort, 38°; — une heure après, 36°; — deux heures après, 34°.

(2) La présentation des pièces, faite à la Société anatomique, a été complétée par la présentation de la *photographie* de l'enfant et du *moulage* de sa tête, ainsi qu'il en a été pour toutes les présentations, provenant du service des enfants de Bicêtre depuis 1880.

Digitized by Google

V.

Idiotie complète symptomatique d'une atrophie cérébrale double ;

Par BOURNEVILLE et BRICON.

Il s'agit, dans le cas que nous allons exposer, d'une maladie nerveuse assez commune de l'enfance, l'*atrophie cérébrale*. Elle est, ici, consécutive à des lésions aiguës graves ayant détruit complètement les lobes temporaux et en grande partie les lobes occipitaux et les lobules de l'insula. Nous serions heureux si, en attirant l'attention sur les faits de ce genre, nous parvenions à engager nos lecteurs à étudier minutieusement la *période aiguë* de ces affections si intéressantes et dont l'histoire clinique offre encore tant de lacunes.

OBSERVATION. — *Père : convulsions dans l'enfance, peu intelligent, sujet à un tic, eczéma, ouvrier manipulant le sulfure de carbone, migraines consécutives. — Grand-père paternel et arrière-grand'mère maternelle, alcooliques. — Oncle paternel mort de convulsions.*

Mère : aliénée. — Grand-père maternel : excès de boissons.

Grossesse un peu tourmentée. — Pas de convulsions dans l'enfance. — Impétigo, ophthalmie, strabisme divergent. — Dentition de lait, gingivite ulcéreuse. — Balancement ; — grincements de dents ; parole nulle ; — marche à 4 ans ; — salacité ; — phimosis ; — gâtisme ; — insomnie ; — accès de colère ; — recoquevillement des membres inférieurs ; stomatite ; — diarrhée ; — escharres ; amaigrissement progressif bronchite ; mort.

Autopsie : Perméabilité du trou de Botal ; — congestion des poumons ; bronchite ; — calcul rénal. — Encéphale : Destruction complète des lobes temporaux et occipitaux, des lobules de l'insula remplacés par deux pseudo-kystes ; pseudo-kystes plus petits sur les lobes

Digitized by Google

frontaux. — Asymétrie et inégalité de poids des hémisphères ; atrophie de certaines circonvolutions. Scissure transversale des frontales ascendantes.

Ren.., Auguste, né le 10 juin 1880, est entré le 27 novembre 1884, à Bicêtre (service de M. Bourneville) et y est décédé le 29 mars 1885.

Renseignements fournis par sa mère (8 décembre 1884). — *Père*, 29 ans, homme de peine, grand, peu intelligent, aurait eu dans l'enfance un eczéma et des *convulsions*, n'a jamais pu apprendre à lire, est un peu emporté. Il a travaillé 5 ans dans une *fabrique de caoutchouc*; c'est là qu'il aurait commencé à avoir des *migraines*, qui sont devenues moins fréquentes depuis qu'il en est sorti. Enfin, il serait atteint d'un tic : Il roule toujours quelque chose dans les mains (mouchoir, pain, ou n'importe quel autre objet) dès qu'il ne travaille pas. [*Père*, homme de peine, bien portant, fait de *fréquents excès de boissons*; il n'offre pas d'accidents nerveux. — *Mère* morte du charbon. — *Grand-père paternel* mort on ne sait de quoi. *Grand'mère paternelle : excès de boissons fréquents. — Grand-père et grand'mère maternels*, pas de détails. — Un *frère* a été enlevé à 3 ans par des *convulsions*. Une *sœur*, 26 ans, n'a pas eu de convulsions, a fait des fausses couches et a eu des enfants morts jeunes. — Pas d'idiots, d'aliénés, d'épileptiques, de difformes, de suicidés ou de criminels dans la famille].

Mère, 28 ans, de petite taille, blonde-châtain, a une physionomie régulière, est intelligente, bien portante. Elle n'a pas eu de convulsions, de migraines ou d'attaques de nerfs, mais elle est un peu coléreuse. A l'âge de 18 ans, elle a quitté sa mère pour vivre pendant trois semaines avec un amant dont elle n'a pas eu d'enfant ; elle fut prise de *folie* et enfermée à Sainte-Anne où elle est restée deux ans, elle y travaillait tantôt au raccommodage pour la maison, tantôt au crochet pour les sœurs. Depuis sa sortie, elle n'aurait plus ressenti aucun trouble psychique. [*Père*, mort à 47 ans d'un *asthme* ; il faisait, dit-on, quelques *excès de boissons*. — *Mère* morte, à l'âge de 63 ans, d'une maladie du cœur. — Pas de détails sur les *grands parents*. Un frère jouit d'une bonne santé, ainsi que deux sœurs, l'une est mariée, a des enfants qui n'ont jamais eu de convulsions. Pas d'aliénés, etc., dans la famille].

Pas de *consanguinité*.

Deux *enfants* : 1° notre malade ; 2° une fille, âgée de dix

Digitized by Google

mois, qui paraît intelligente, prononce quelques mots, et n'a pas eu de convulsions.

Notre malade. — A l'époque de la *conception*, le père de l'enfant travaillait déjà dans une fabrique de *caoutchouc*, et souffrait de fréquentes céphalalgies. — *Grossesse* tourmentée par le chagrin provenant de ce que sa belle-mère, concierge dans sa maison, lui reprochait souvent de ne pas avoir dit qu'elle avait été internée à Sainte-Anne ; elle eut des discussions avec sa sœur et sa belle-sœur qui vint un jour pour la battre. Le temps de la grossesse s'écoula sans aucun autre accident, sans syncopes, ni envies de boire, etc. — *Accouchement* naturel, à terme, sans chloroformisation. — *A la naissance*, l'enfant n'était pas asphyxié, paraissait normal. — *Elevé au sein* par sa mère, il a été sevré à 18 mois.

C'est vers l'âge de 8 à 9 mois, que la mère de l'enfant a constaté les premiers signes de l'*idiotie*; elle s'étonnait de ce qu'il ne se tenait pas sur les jambes, de ce qu'il ne riait pas comme les autres enfants (il n'a jamais ri); « mais, dit-elle, il avait la figure tellement malade par le fait de la gourme, qu'on ne s'occupait pas de le faire rire. » En effet, du troisième jour de la naissance, à trois ou quatre mois, il eut mal aux yeux et, à partir de deux mois, de l'eczéma impétigineux du cuir chevelu, de la face, des mains et des aisselles. Enfin, l'enfant ne devenait pas propre et n'apprenait pas à parler.

Ren... a eu sa *première dent* à 15 mois seulement; les autres sont ensuite venues rapidement. Il n'a *marché* qu'à 4 ans; à la maison on le laissait courir dans la chambre, ou couché dans son lit; si on l'asseyait, il restait en place sans chercher à se lever. Depuis un an, il crie beaucoup, ce qu'il ne faisait pas auparavant.

Ren... présente plusieurs *tics* : il grinçait beaucoup des dents, grince moins maintenant, en dehors de ses colères; il aime à se frotter les mains l'une contre l'autre (son père fait souvent de même); il est atteint d'un *balancement* antéro-postérieur du tronc ; au lit, il aime à se bercer lui-même. Il tousse par moments ; ni bave, ni succion. Il est capable de saisir le verre et de boire seul; il peut porter son pain à la bouche, mais il ne sait pas se servir de la cuiller, de la fourchette, etc. Il est salace, mange tous les débris qu'il trouve, ses excréments qu'il roule et dont il se barbouille ; ni vomissements, ni rumination, parfois constipation, surtout il y a un an ou deux. Il a toujours été gâteux. Après le sevrage, il ne voulait boire que du lait; puis du

Digitized by Google

lait et de l'eau sucrée et chaude ; il refusait de boire froid.

L'enfant prend tout ce qu'il trouve, le jette et le brise. Il est inconscient du danger, est méchant, aime à griffer et à mordre. Il se serait livré, mais rarement, à l'onanisme vers deux ans ; maintenant il aurait perdu cette habitude.

Le *sommeil* est toujours mauvais depuis l'âge de 12 mois ; auparavant étant au sein, R... dormait mieux, actuellement il pousse « des cris sauvages » la nuit pendant plusieurs heures, et on a beaucoup de peine à le rendormir. Depuis qu'il marche, il crie moins la nuit, mais continue à crier durant le jour.

R... n'aurait jamais eu de *convulsions*, ni de chorée, ni de vers, etc. ; il n'aurait eu non plus aucune fièvre éruptive, aucune maladie infectieuse. — Le *traitement* aurait consisté uniquement en agents toniques et antiscrofuleux.

1884. 28 *Novembre*. Eczéma du cuir chevelu, de la face, des oreilles. — *Poids* : 9 kil. 500. — *Taille* : 0m82. *Traitement* : huile de foie de morue, sirop d'iodure de fer, bains salés.

12 *Décembre*. — Plaie contuse de la région temporale droite, consécutive à une chute déterminée par un autre enfant.

1885. 31 *Janvier*. — *Poids* : 9 kil. 200 gr. *Taille* : 0 m. 82 centim. L'amaigrissement est très prononcé. L'alimentation est difficile, les forces déclinent, l'abdomen est gros; les jambes sont grêles. Croûtes d'impétigo du cuir chevelu et des oreilles que l'enfant fait saigner en se grattant. Blépharite ciliaire. — *Traitement* : vin phosphaté, poudre de viande, etc.

Etat actuel (Février 1885).— *Tête*, un peu petite ; bosses frontales assez bien dessinées ; région occipitale saillante; protubérance occipitale peu marquée. *Front* étroit, légère ligne en gouttière au niveau de la suture bi-frontale, réseau veineux bien dessiné sur les tempes ; oreilles bien ourlées, très écartées du crâne, lobule petit.

Circonférence maxima de la tête.	43 cent.
Grand diamètre transversal	11 — 1/2.
Petit — —	8 — 1/2.

Face pâle, amaigrie, ovalaire, régulière. Les arcades orbitaires sont effacées dans leur moitié interne, saillantes en dehors. Les yeux habituellement fermés sont peu enfoncés ; l'iris est brun ; les cils sont longs, noirs; blépharo-conjonctivite ; *strabisme* divergent, un peu plus marqué à gauche. *Nez* moyen, épais à sa base, ailes écartées. La

Digitized by Google

bouche est un peu grande, les lèvres sont minces ; pas de bave. *Dentition de lait* : les *gencives* présentent une ulcération sur leur bord formant bourrelet; elles ont une teinte rouge vineuse, sont saignantes et ramollies, il existe des languettes gingivales hypertrophiées et détachées des dents surtout à la mâchoire supérieure. *Voûte palatine* assez large et peu profonde.

Cou, 18 cent. et demi. Chapelets ganglionnaires. Le *thorax* est conique, évasé à la base ; sa circonférence, au niveau du mamelon, est de 44 cent. et demi. Les espaces intercostaux sont saillants. Le sternum a une forme aplatie sans projection en avant; chapelet thoracique prononcé. — Le *rachis* est régulier, les apophyses épineuses sont très saillantes.

L'*auscultation* et la *percussion* des différents organes ne révèlent aucune anomalie, mais sont rendues difficiles par les cris poussés par l'enfant durant l'examen.

L'*abdomen* est rétracté avec un réseau veineux superficiel bien dessiné.—*Digestion*. Ren.... repousse et rejette les aliments solides et prend volontiers du lait. Quand il a bu ou fini de manger, il jette les objets. Il suce ses mains ; cette succion a été constatée dès son entrée (1). Il ne vomit, ni ne rumine ; de temps en temps il est atteint de diarrhée avec selles décolorées presque blanches. *Gâtisme* continuel.

Organes génitaux : Phimosis ; verge très courte et *recoquevillée* ; les bourses sont rétractées, érythémateuses ; les testicules sont de la dimension d'un petit haricot.

Membres supérieurs : très grêles et très amaigris. Deux cicatrices de vaccin à chaque bras ; les doigts à leur extrémité sont rouges.

Membres inférieurs : Ils sont également très grêles et ramenés sur l'abdomen. Les ongles présentent des crêtes longitudinales alternant avec des dépressions. Le réflexe tendineux rotulien est exagéré. L'enfant qui marchait encore seul à son entrée à Bicêtre (fin novembre) ne marche plus. La *peau* est recouverte d'un duvet fin et abondant. Erythème des fesses.

L'*ouïe* paraît normale : lorsqu on réprimande Ren..., on attire momentanément son attention. — Les autres sens n'ont pu être examinés d'une façon sérieuse.

R..... aime à se balancer et chez lui le *balancement* est non seulement antéro-postérieur, mais encore latéral.

---

(1) Contrairement au renseignement donné par la mère.

Digitized by Google

Assis, il balance le tronc d'avant en arrière et la tête latéralement; debout, il balance la tête en tournant le corps, ou bien encore il tourne la tête. L'habitude de griffer qu'il avait à son entrée a diminué, ce qu'on attribue à ce que les autres enfants en se défendant l'ont jeté à terre. Il porte continuellement les mains à la tête, s'égratigne les oreilles et les lèvres, mais ne grince pas des dents. Le sommeil est toujours agité ; R..... pousse des cris la nuit.

R..... n'a jamais articulé aucun mot, aucune syllabe. Il n'a à son service aucun geste pour exprimer ses désirs. Il est sujet à des *accès de colère* qui se déclarent dès qu'on le touche. Il frappe le sol des pieds. Il ne sait ni s'habiller, ni se laver, etc.

11 *Février.* — L'amaigrissement est plus prononcé ; les forces déclinent de plus en plus. Le cri est presque éteint. Abdomen rétracté en bateau depuis hier, *diarrhée* très abondante, séreuse. Peu de fièvre, pouls imperceptible. Ren..... ne prend presque exclusivement que des aliments liquides.

17 *Février.* Amélioration notable. La diarrhée a disparu. Le sommeil est bon. Pas de fièvre.

19 *Février.* — Même état, mais à l'inspection de la bouche on trouve des plaques assez nombreuses de *stomatite.* — Badigeonnage au jus de citron.

14 *Mars.*— Toux quinteuse, fréquente; auscultation impossible.

20 *Mars.* — Amaigrissement général très prononcé ; les os sont saillants ; rides en V au-dessus de la racine du nez; les sillons naso-labiaux sont très-prononcés.

Les *membres inférieurs* ont l'attitude suivante : 1° à *gauche*, cuisse fléchie directement et verticalement et jambe fléchie en travers de l'abdomen de telle sorte que le genou vient s'appliquer juste au-dessous du sein gauche, tandis que le talon vient reposer sur la partie supérieure et interne de la cuisse droite et répondre à la partie moyenne de l'aine droite ; — 2° à *droite* la cuisse est fléchie obliquement et en dehors du corps. La jambe est complètement fléchie sur la cuisse et le talon repose sur le grand trochanter. Légère raideur des genoux permettant d'allonger facilement les membres.

Membres supérieurs : Le plus souvent, Ren... place les deux mains sur la nuque, appliquées l'une sur l'autre.

Sur la bourse droite, on constate une légère excoriation et des *eschares* du sacrum, des crêtes iliaques en arrière ; de l'érythème des grands trochanters, de la malléole externe droite, enfin une plaque cyanosée au coude droit.

Digitized by Google

A la sertissure des dents, on trouve un léger liseré rougeâtre et saignant au moindre contact. Sur les joues, à la face interne, se trouve une plaque un peu déprimée et grisâtre, large comme une pièce de 50 centimes. A l'*auscultation*, râles sous-crépitants, moyens, nombreux et disséminés. — Submatité de la fosse sus-épineuse. — *Pouls* petit, filiforme, régulier. Le *foie* ne déborde pas le rebord costal.

27 *Mars*. — Le cri faiblit de plus en plus ; l'enfant ne prend plus que du lait. Toux faible, étouffée, fréquente. Peu de diarrhée. Escharre du grand trochanter et de la partie supérieure de la crête sacrée.

29 *Mars*. — Décédé à 11 heures du soir. — *Poids* après décès : 6 kil. 100 gr. — Si l'on compare les différents poids, on voit que du 28 novembre 1884 au 31 janvier 1885, l'enfant, loin de croître, a maigri de 300 gr., et que cet amaigrissement, qui n'a fait qu'augmenter jusqu'à la mort, s'est traduit par une diminution de 3,400 gr.

Autopsie pratiquée le 1er avril. — L'*abdomen* est excavé. Le tissu adipeux sous-cutané a complètement disparu. Les muscles sont atrophiés, ont une coloration rouge saumon. Pas de liquide dans la cavité abdominale. Le foie remonte à deux travers de doigt au-dessus du rebord costal ; le diaphragme atteint à droite le bord supérieur de la quatrième côte, à gauche le bord supérieur de la cinquième côte.

Les *cavités pleurales* ne contiennent pas de liquide. Dans la cavité du péricarde, il existe environ deux cuillerées d'un liquide presque complètement clair. Le *cœur* (30 gr.) en systole contient peu de sang liquide et quelques caillots noirâtres. Le *trou de Botal* est perméable. Toutes les autres parties du cœur et du péricarde sont normales (valvules, myocarde, endocarde, etc.). Le *poumon* droit (30 gr.) présente un peu de congestion à la base ; les bronches contiennent du muco-pus ; les lésions sont les mêmes sur le poumon gauche (25 gr.).

Rate normale. — L'*uretère gauche* est dilaté ; le droit un peu moins. Les *capsules surrénales* n'offrent rien de particulier. Les *reins* sont lobulés ; le gauche contient dans son bassinet un *petit calcul* et quelques *graviers*. Le rein droit pèse 20 gr.

Le *canal cholédoque* est perméable. Le *duodénum* n'offre rien d'anormal. — L'*estomac* est recouvert d'un dépôt muqueux très abondant et épais. — *Foie* (205 gr.), *vésicule biliaire*, *intestins*, *ganglions* mésentériques et *pan-*

Digitized by Google

créas (25 gr.), rien de particulier. — *Vessie* dilatée. — Les *testicules* ne sont pas descendus, ils se trouvent dans le canal.

La *glande thyroïde* est normale, mais très petite. — *Larynx* normal. — Sur la *muqueuse buccale* de la joue gauche on trouve une ulcération en plaque, allongée, reposant sur le tissu sous-jacent induré et répondant à l'espace situé entre les deux arcades dentaires. A droite, au point correspondant, il paraît avoir existé une même lésion actuellement cicatrisée. — La plupart des viscères contiennent très peu de sang.

Tête. — Le *cuir chevelu* n'offre rien de notable, sauf la disparition complète du tissu adipeux sous-cutané. Les différentes parties du crâne paraissent symétriques. — Le trou occipital, les fosses occipitales et la gouttière basilaire forment un entonnoir beaucoup plus prononcé que d'ordinaire. — La calotte est assez mince; les sutures ne sont pas ossifiées, sauf la bi-frontale. — On y trouve de nombreuses surfaces transparentes, surtout au niveau des pariétaux, et à gauche.

On recueille 125 grammes de *liquide céphalo-rachidien*. La *dure-mère* présente des adhérences aux os assez faciles à détruire. Après l'incision de la dure-mère, on aperçoit immédiatement une *destruction complète des lobes temporaux* remplacés par un *pseudo-kyste* qui laisse voir par transparence une coloration ocreuse du foyer. Au niveau de l'extrémité antérieure des première et seconde circonvolutions frontales gauches, une poche irrégulière de 3 centimètres sur 2 centimètres, tremblotante, d'aspect rappelant une hydatide, mais n'étant qu'un *pseudo-kyste*. A un centimètre en arrière de ce pseudo-kyste, se trouve un *petit foyer* occupant le troisième quart de la deuxième circonvolution frontale gauche (un centimètre carré).

Le cerveau, reposant sur sa face convexe, on voit que l'*hémisphère gauche est en retrait de près d'un centimètre sur l'hémisphère droit*. La base du lobe frontal est moins large à gauche qu'à droite. En arrière, le lobe occipital gauche est en retrait de plus d'un centimètre au niveau du bord convexe. Après macération prolongée dans l'alcool, on trouve que l'hémisphère gauche mesure en longueur 12 centimètres 7, le droit 12 centimètres 1/2. Les deux hémisphères ont 7 centimètres de hauteur au niveau de la pariétale ascendante ; la largeur est de 3 centimètres pour le gauche, de 3 centimètres 7 pour le droit. On note également que les deux nerfs olfactifs ont une co-

Digitized by Google

loration ocreuse et que le droit est d'un quart plus petit que le gauche. La *bandelette optique droite est de moitié plus petite que la gauche.* La *pie-mère* s'enlève facilement, sauf sur les surfaces kystiques. L'*encéphale* pèse 560 gr.— Le *cerveau* 460 gr. — L'*hémisphère cérébral droit* pèse 278 gr., le *gauche* 187 gr.

Cervelet, 66 gr.; *bulbe* et *protubérance*, 14 gr. — L'*hémisphère cérébelleux gauche* pèse 7 gr. de moins que le droit.

Description des circonvolutions. — Hémisphère gauche. — Scissures : La *scissure de Sylvius* est presque entièrement comprise dans le *pseudo-kyste* le plus volumineux, elle est réduite à une partie de la lèvre antéro-supérieure du lobule orbitaire à l'extrémité postérieure et inférieure de la pariétale ascendante. — Le *sillon de Rolando* est normal. — La *scissure parallèle frontale* est complète. — La *scissure interpariétale* est réduite à sa lèvre antérieure et supérieure, sa lèvre postérieure formant de ce côté la limite du grand pseudo-kyste. Son rameau ascendant existe et est régulier. — La *scissure perpendiculaire* externe est réduite à sa lèvre supérieure. — La *scissure parallèle* est comprise entièrement dans le pseudo-kyste. Sur la face interne, sauf la *scissure perpendiculaire interne*, toutes les autres scissures sont normales.— La scissure perpendiculaire interne est, à son extrémité postérieure et inférieure, légèrement comprise dans le pseudo-kyste; à son extrémité inférieure et antérieure elle fait partie, sur un centimètre environ, du même pseudo-kyste.

Face convexe. — Lobe frontal. — Nous avons déjà décrit les *deux pseudo-kystes* qui occupent l'extrémité antérieure des *première* et *deuxième circonvolutions frontales* et celui qui est situé un peu en arrière à la partie médiane de la seconde frontale. — La *première frontale* est bien développée, sinueuse dans toute la partie située en dehors du kyste; elle envoie deux plis de passage à la seconde frontale. La *scissure frontale supérieure* est dédoublée dans son tiers postérieur. — La *seconde frontale* est bien développée dans ses deux quarts postérieurs, atrophiée dans la partie comprise entre les deux kystes qui siègent à sa partie antérieure. — La *scissure frontale inférieure* est normale, elle communique avec la première non seulement par la scissure parallèle frontale, mais encore par une autre scissure parallèle et plus antérieure qui sépare le troisième quart du quatrième quart de la deuxième frontale. — Le *lobule orbitaire* est assez bien

Digitized by Google

développé et sinueux dans sa partie externe, mais le *gyrus rectus* est atrophié surtout à sa partie antérieure qui est effilée et présente une teinte mi-partie jaunâtre, mi-partie transparente. — Toutes les circonvolutions ont l'air de converger vers la scissure en H. — La *frontale ascendante* est bien développée, coupée vers son milieu par une *scissure transversale profonde qui semble continuer la scissure frontale supérieure* (1), dont elle est séparée par un pli de passage transversal allant en avant de la scissure parallèle frontale de la seconde à la première frontale. — La *pariétale ascendante* est assez volumineuse et assez sinueuse.— Le *lobule pariétal supérieur* est peu développé; quelques points voisins de la scissure interpariétale sont *atrophiés* et font partie de la lésion sous-jacente. — Le *lobule pariétal inférieur*, le *pli courbe*, les *lobes temporal* et *occipital*, le *lobule de l'insula* sont entièrement compris dans la lésion qui a donné lieu à la formation du *grand pseudo-kyste*, sillonné comme les autres par de *minces filaments*, squelette du tissu conjonctif.

Face interne. — La *première circonvolution frontale*, dans sa partie antérieure, est comprise dans le pseudo-kyste de cette région, ou atrophiée ; dans ses trois quarts postérieurs, cette circonvolution est bien développée et sinueuse. La *circonvolution du corps calleux* paraît atrophiée dans son ensemble et est, en tous cas, moins développée que celle de l'autre hémisphère. Ses extrémités antérieure et postérieure sont manifestement lésées; celle-ci est réduite en bas à un squelette mince de substance blanche et au-dessus présente, sur une hauteur d'un demi-centimètre, de l'atrophie avec coloration grise un peu ardoisée. Le *lobule paracentral* est assez bien développé avec une incisure en forme de croissant, dont l'ouverture regarde en haut et un peu en arrière. — Le *lobule quadrilatère* est bien développé, sinueux, il n'est atteint, et encore superficiellement, que sur la face qui forme la lèvre antérieure de la scissure perpendiculaire interne. Le *coin* est, par ses différents bords, compris dans le grand pseudo-kyste ou dans la lésion environnante ; il est, par ses autres parties, presque réduit à une simple coque de substance grise. Le *pli de passage pariéto-temporal infé-*

(1) Cette incisure de la frontale ascendante est loin d'être rare ; parfois même, comme chez Schad..., malade décédé en janvier 1886, cette incisure est double, de telle sorte que la deuxième circonvolution frontale semble se continuer jusqu'à la frontale ascendante.

Digitized by Google

rieur est complètement compris dans la lésion kystique. Le *lobe temporo-occipital* n'existe pas et fait partie du kyste.— Le *corps calleux* est peu développé, présente une coloration grise un peu ardoisée; son extrémité postérieure (bourrelet) est comprise dans le kyste. Le *corps strié*, *la couche optique*, n'offrent rien de particulier. Le *ventricule latéral*, normal en avant, communique en arrière largement avec la poche du grand pseudo-kyste dont il forme une partie de la paroi.

Hémisphère droit. — a) *Scissures.* La *scissure de Sylvius*, en grande partie comprise dans le kyste du lobe temporal, présente toutefois sa constitution normale à sa terminaison, sur une longueur de deux centimètres environ. Le *sillon de Rolando* est normal, sinueux, assez profond. La *scissure parallèle frontale* est presque complète, simplement interrompue par un pli de passage, à niveau, allant de la deuxième frontale à la frontale ascendante. La *scissure interpariétale* est assez profonde, sinueuse, possède un rameau ascendant. La *scissure perpendiculaire externe*, assez profonde, limite par sa lèvre inférieure la lésion siégeant sur le lobe occipital. La *scissure parallèle* est comprise dans le kyste du lobe temporal. Les différentes scissures de la face interne assez profondes et sinueuses paraissent normales.

b) *Face convexe.* — La *première circonvolution frontale*, assez volumineuse, surtout à sa partie postérieure, est dédoublée dans ses quatre cinquièmes antérieurs et présente un aspect un peu chagriné à son extrémité antérieure. La *scissure frontale supérieure* est profonde et sinueuse. La *deuxième circonvolution frontale*, sinueuse, bien développée à sa partie postérieure, grêle à sa partie moyenne et un peu chagrinée à son extrémité antérieure, présente à son tiers moyen, au niveau de la lèvre inférieure de la scissure frontale supérieure, un *petit kyste* allongé le long de cette lèvre sur une longueur d'un peu moins d'un centimètre (2 à 3 mill. de largeur). — Cette circonvolution envoie vers le tiers moyen deux plis de passage de niveau à la troisième frontale, et en arrière un pli de passage de niveau à la pariétale ascendante. La *troisième circonvolution frontale* est bien développée, sinueuse ; son extrémité antérieure est très légèrement chagrinée. Le *lobule orbitaire* est sinueux; le *gyrus rectus* paraît normal ; les autres circonvolutions de ce lobule semblent un peu atrophiées surtout à la partie antérieure où elles ont un *aspect chagriné*. La *frontale ascendante*, assez grosse et sinueuse, présente la même *scissure transversale* que nous avons

Digitized by Google

signalée sur l'autre hémisphère ; cette incisure transversale communique avec la scissure frontale supérieure. Le *lobule pariétal supérieur*, assez volumineux dans son ensemble, est un peu grêle et légèrement chagriné dans la partie située au-dessus de la lèvre supérieure de la scissure perpendiculaire externe. Le *lobule pariétal inférieur* et le *pli courbe*, surtout ce dernier, sont atrophiés et chagrinés ; la partie du lobule pariétal inférieur située directement en arrière de la pariétale ascendante paraît cependant à peu près naturelle. Tout le *lobe occipital est atrophié* et montre à sa surface une coloration lie de vin. A la coupe, on constate que cette coloration est superficielle ; en dessous, la substance cérébrale est fortement colorée en *jaune ocreux* et est *aréolaire*. Le *lobe temporal* est réduit à une languette de la première circonvolution temporale; tout le reste du lobe, ainsi que le *lobule de l'insula*, sont englobés dans le pseudo-kyste que l'on trouve dans cette région, pseudo-kyste de même nature et aspect que celui signalé sur l'autre hémisphère.

c) *Face interne.* — La *première circonvolution frontale* est assez sinueuse et bien développée ; à son origine, sur une longueur d'environ un centimètre, elle a une coloration grise ardoisée et est plus ferme. La *circonvolution du corps calleux* est bien nourrie, ainsi que les lobules *paracentral, quadrilatère* et le *coin*. Le *lobe temporo-occipital n'existe pas et fait partie du kyste.*

Le *corps calleux* a le même aspect qu'à gauche, mais moins accentué peut-être ; son extrémité postérieure est comprise dans le kyste temporal. Le *corps strié* paraît normal, ainsi que la *couche optique*.

Le *ventricule latéral* ne paraît pas en connexion avec le kyste. L'*hémisphère cérébelleux gauche* est notablement atrophié. La *protubérance* et le *bulbe* n'offrent rien de particulier à l'œil nu.

Réflexions. — I. L'*hérédité* a exercé, dans ce cas, une influence notable qu'explique l'état nerveux du père, et l'aliénation antérieure de la mère.

II. Une autre cause peut encore être invoquée, c'est la *profession insalubre* exercée par le père à l'époque de la conception. On sait, en effet, que le maniement du sulfure de carbone, employé dans la fabrication du caoutchouc, exerce une action nocive sur la santé. Nous avons eu déjà l'occasion, en maintes circonstances, de relever l'action

Digitized by Google

des professions insalubres sur la production de l'idiotie. Nous résumerons un jour tous les faits que nous possédons sur ce sujet (1).

III. A quelle époque s'est produite la lésion dont l'autopsie nous a révélé les cicatrices, nous l'ignorons. Peut-être est-on en droit de penser que c'est durant la vie intra-utérine, s'il est exact, comme la mère l'a affirmé, que l'on n'a jamais observé de convulsions chez son enfant. Cette opinion s'appuie encore sur ce fait que, à aucun moment, il n'aurait présenté le moindre indice d'intelligence. C'est seulement vers l'âge de 8 ou 9 mois que sa mère aurait songé à la possibilité d'un arrêt de développement : R... ne se tenait pas sur les jambes ; il n'avait pas encore de dents ; il ne riait ni ne gazouillait. Ces soupçons ne se transformèrent en certitude qu'à partir d'un an. Alors elle s'aperçut que le sommeil devenait mauvais, était interrompu par des « cris sauvages », que la parole était nulle, la marche impossible ; enfin elle vit s'ajouter à tous ces signes des grincements de dents, le balancement, d'autres tics, etc. (2).

IV. Le diagnostic clinique était facile à porter : il s'agissait là d'un cas d'*idiotie complète*. Quant à la cause, c'est-à-dire à la lésion anatomique qui l'avait déterminée, nous avouons être restés indécis. C'est de ce côté, pourtant, qu'il faut diriger ses investigations, car cette connaissance seule peut permettre de porter un *pronostic* sérieux et, par conséquent, de dire au moins approximativement dans quelle mesure l'enfant est perfectible.

V. Les *lésions* découvertes à l'autopsie ont été décrites plus haut trop minutieusement pour qu'il soit utile d'y revenir. Nous rappellerons seulement que les deux foyers principaux avaient détruit plus ou moins complètement les lobes temporaux et occipitaux, les lobules pariétaux inférieurs et les lobules de l'insula ; qu'il existait plusieurs autres foyers (pseudo-kystes) de moindre étendue sur les lo-

(1) Voir aussi F. Roque. — *Des dégénérescences héréditaires produites par l'intoxication saturnine lente*. Paris, 1872.

(2) Nous publierons prochainement une note sur les premiers signes de l'idiotie.

Digitized by Google

bes frontaux ; — que les circonvolutions ou les parties de circonvolutions avoisinantes étaient atrophiées ; — que quelques-unes avaient un aspect chagriné ; — que les lésions étaient plus accusées sur l'hémisphère *gauche* qui pesait 91 gr. de moins que le droit ; que l'hémisphère cérébelleux *gauche* était un peu atrophié ; qu'enfin il y avait une atrophie de la bandelette optique droite. La multiplicité des lésions, la formation consécutive de pseudo-kystes nous font penser que la lésion primitive était un ramollissement probablement de nature inflammatoire (1).

Dans sa remarquable monographie, M. Cotard a signalé une opinion qui nous semble contredite par notre observation : « Si, dit-il, les lésions se produisaient des deux côtés, une mort prompte s'ensuivrait nécessairement, et l'on n'observerait pas ce ratatinement du cerveau, cette diminution de volume, ces pertes de substance qui sont le résultat d'un développement imparfait ou d'un long travail de résorption de la substance cérébrale. » On a vu, en effet, que chez Ren... il existait des lésions très étendues, portant non seulement sur l'un des hémisphères mais sur les deux. Relevons, en terminant, que l'enfant était parvenu à se servir de ses quatre membres, ce qu'explique l'intégrité des régions motrices (2).

---

(1) Comparer avec deux observations que nous avons publiées il y a deux ans et se reporter aux planches qui l'accompagnent. (*Archives de neurologie*, 1885, t. IX, p. 320 et *Compte rendu de Bicêtre* pour 1884, p. 13 et 56).

(2) Nous avons présenté le cerveau à la *Société anatomique* et montré, comme dans toutes les communications du service faites depuis 1880, le *moule de la tête* et les *photographies* du malade.

Digitized by Google

VI.

Idiotie symptomatique de sclérose cérébrale diffuse;

Par BOURNEVILLE et PILLIET.

SOMMAIRE. — *Idiotie : crises convulsives; contractures; gâtisme; marche, parole, mastication nulles. — Monorchidie; phimosis. — Mort.*

Autopsie. — Broncho-pneumonie; sclérose interstitielle et parenchymateuse diffuse subaiguë des deux hémisphères; atrophie prononcée des cellules motrices des cornes antérieures de la moelle épinière.

Reb..., Emile, né à Voreppe (Isère), le 24 novembre 1874, est entré à Bicêtre (service de M. BOURNEVILLE), le 3 février 1886 et il y est mort le 20 février suivant.

Les *renseignements*, fort incomplets ont été fournis par une personne chez laquelle la *mère* de l'enfant était femme de ménage. Elle y est restée deux ans, et en est sortie malade, fatiguée, pour se rendre dans son pays; durant son séjour, elle n'a jamais eu de maladie; elle n'avait pas d'habitudes d'intempérance; elle était très intelligente.—Le *père* était intelligent, sobre et rangé; la mère aurait dit souvent qu'il n'y avait pas d'idiots dans sa famille.— Elle a un autre enfant, ouvrier gantier, qui serait intelligent. Souvent elle a répété que son enfant n'était pas né tel qu'il était, mais, que son idiotie était survenue à la suite d'une maladie, à deux ans.

Lorsque la mère est entrée au service de M. J..., *notre malade* avait 9 ans; il ne pouvait ni marcher, ni parler; il poussait des cris inarticulés; ne connaissait pas sa mère; passait ses journées couché ou assis sur une chaise; ne pouvait manger seul; était gâteux. Il avait souvent des attaques (?) pendant lesquelles les membres se tordaient et qui se terminaient par l'apparition d'écume aux lèvres. Pendant deux ans, son état est resté à peu près le même.

Digitized by Google

Etat actuel (février). *Tête* volumineuse, symétrique, le front est droit et assez haut, les cheveux châtain-clair. Il n'y a sur le cuir chevelu, ni croûtes, ni cicatrices; les sourcils sont châtains et peu fournis ; les yeux gris bleus; le nez est droit et régulier; les oreilles sont larges, très décollées, l'ourlet est développé, la conque prononcée. La *dentition* est irrégulière; les dents sont crénelées dans le sens vertical. Voici les dimensions de la tête :

Diamètre longitudinal maximum.	145
Diamètre transverse maximum	164
Circonférence.	49
Trajet bi-auriculaire	33
De la racine du nez à la protubérance occipitale externe.	34

Le *cou*, le *thorax* sont très grêles, les fausses côtes évasées; l'*abdomen* est peu développé. Les *bras* sont atrophiés dans toute leur longueur; il y a chute du poignet et *griffe* du médian surtout accusée à gauche. L'attitude normale peut être rétablie sans trop d'efforts; les deux avant-bras sont fléchis à angle droit sur les deux bras, et les fléchisseurs, en contracture, offrent plus de résistance à droite qu'à gauche. Il en est ainsi depuis l'entrée du malade. Les mouvements provoqués de l'épaule dénotent une contracture légère, mais facile à vaincre. Il n'y a pas de mouvements spontanés ; les mains sont sèches, les doigts effilés; la peau est fine et se desquame légèrement.

Les *cuisses* sont fléchies sur le bassin; les jambes sur les cuisses. On note quelques légères excoriations sur les parties du corps en contact avec le lit; les pieds sont à angle droit sur la jambe, animés de légers mouvements des doigts. Les deux membres inférieurs sont en *contracture* et très amaigris. L'abduction est difficile, les membres se laissent allonger avec peine. — Les *mensurations* comparatives des membres supérieurs et inférieurs, montrent que les *membres du côté gauche* sont atrophiés par rapport à ceux du côté droit.

	Bras droit.	Bras gauche.
	—	—
A 10 cent. au-dessus du poignet. .	11 cent.	10 cent.
A 10 cent. au-dessous du poignet.	10 —	10 —
Poignet.	9 —	9 —
A 10 cent. au-dessus de la rotule. .	17 —	16 —
A 10 cent. au-dessous	14 —	13 —
Cou-de-pied.	11 —	11 —

Il n'y a aucun développement pileux aux lèvres ni aux parties génitales. Le testicule gauche, seul apparent, a

Digitized by Google

le volume d'une petite olive ; léger phimosis ; méat normal.

Nombreux ganglions des deux côtés du cou, surtout à gauche, avec cicatrices en avant et en arrière du sterno-cléido-mastoïdien. — *Escharres* superficielles dans la région lombaire et aux fesses ; l'enfant est couché dans le décubitus latéral gauche. Les réflexes cutanés sont exagérés. L'exploration spéciale de chaque sens est impossible.

L'enfant ne manifeste par aucun signe le désir de manger ; il ne prend que des aliments légers et il ne paraît pas savoir mâcher. Ni vomissements, ni rumination, ni diarrhée ; gâtisme complet ; grincement fréquent des dents. — Reb... ne prononce aucune parole et est incapable de s'aider en quoi que ce soit (habillement, toilette, etc.). Il reste toute la journée dans son lit, dans la position où on l'a mis le matin.

15 *février*. L'enfant est couché dans le décubitus dorsal ; les cuisses et les jambes fléchies ; il en est de même pour les avant-bras. Il a les yeux fermés comme s'il craignait la lumière ; il refuse son lait ; râle trachéal ; toux. P. 116 ; T. R. 39°,2.

16 *février*. Hier, il a bu un peu de lait ; ce matin, il est dans l'état suivant : les sourcils sont froncés, les paupières fortement fermées. L'œil droit est en strabisme convergent ; les pupilles sont moyennement dilatées. Le sillon naso-labial est accusé des deux côtés, sans irrégularité ; la bouche est entr'ouverte ; l'expiration s'accompagne presque constamment d'une plainte douce. Râle trachéal ; de temps en temps, l'enfant a quelques secousses d'une toux grasse, pendant lesquelles il projette sa langue hors de la bouche. En avant et en arrière, on entend dans les deux poumons des ronchus disséminés qui couvrent le mouvement respiratoire. Pas de matité. Les inspirations sont assez lentes, saccadées ; pouls petit, serré, rapide, à 124. La nuque est *raide ;* on a noté quelques *cris* durant la nuit du 15 au 16 février. Mâchonnement et grincement des dents par intervalle ; pas d'épistaxis ; pas de vomissements. Ventre plat, rétracté sans diarrhée. L'examen paraît pénible à l'enfant qui contracte ses sourcils et pousse de légers cris. En plus des *contractures* et des *attitudes* fixes déjà constatées à l'entrée, on observe une légère contracture des masséters.— T. R., matin 38°,6. *Soir* : 39°,8. — *Traitement :* Lotions vinaigrées, eau-de-vie allemande 15 gr., sulfate de quinine 0,60 centigr.

17 *février*. Cinq selles verdâtres avec le purgatif ; la nuit

Digitized by Google

a été bonne ; l'enfant ne s'est pas plaint ; le matin, il est dans le même état et dans la même attitude ; somnolence continuelle, entre-coupée de plaintes, de mâchonnements et de grincements de dents. Pouls 97, irrégulier ; respiration irrégulière ; toux fréquente. La température oscille entre 37° et 38°.

18 *février*. Ce matin T. R. 38°,4 ; le malade ouvre les yeux ; il tousse beaucoup moins ; le mâchonnement est devenu constant. Les deux avant-bras sont beaucoup plus difficiles à étendre qu'il y a trois jours ; du côté droit, les mouvements provoqués de l'épaule sont difficiles. La tête est inclinée sur l'épaule droite. Elle peut être ramenée sans trop d'efforts à sa situation normale. D'une manière générale, les contractures paraissent avoir augmenté, les pupilles réagissent mal à la lumière.

19 *février*. Après une nuit calme, le malade a eu ce matin subitement une petite crise. Il est devenu pâle, puis les yeux se sont déviés en haut et à gauche ; les ailes du nez se sont pincées ; la bouche était toute grande ouverte sans déviation. Cet état aurait duré 3 à 4 minutes, d'après la surveillante. On n'a remarqué aucune convulsion des membres. — Le malade prend du bouillon et du lait, et refuse les autres aliments. Le mâchonnement est continuel. T. R. Matin : 38°.4. — Soir : 39°,6.

20 *février*. L'enfant est dans un coma profond ; les cornées sont vitreuses, mais encore sensibles. La nuque est raide ; exagération manifeste des réflexes cutanées. — Pouls 140, petit, régulier ; respiration régulière ; T. R. 41°,6. Mort à 8 heures et demie du soir. Aussitôt après la mort ; T. R. 42° ; — une heure après 40° ; — deux heures après 38°,2. — *Poids* après décès, 12 kil. 200.

Autopsie faite le 22 février, à 10 heures du matin. — *Cœur* normal ainsi que le péricarde et l'aorte. — *Poumons* : droit : 180 gr. ; gauche : 170 gr. Les *ganglions bronchiques* forment des masses caséeuses assez volumineuses, rétrécissant la lumière des bronches. — Quelques adhérences du poumon droit et entre les deux lobes pulmonaires du côté gauche ; pas de granulations dans le poumon, mais une congestion intense et des noyaux de *bronchopneumonie* dans la partie inférieure du lobe droit.

Abdomen : *foie*, 645 gr. ; quelques adhérences de la face convexe au diaphragme ; rien d'anormal. — *Rate*, 45 gr. , — *Estomac* dilaté ; muqueuse saine en apparence, ainsi que celle de l'intestin. Canal thoracique sans dilatation. — *Reins et uretères* normaux, pesant ensemble 130 gr. —

Digitized by Google

Testicules égaux, petits. — *Corps thyroïde* sain ; *trachée* normale ; *thymus* persistant.

Tête. — *Cuir chevelu*, rien. — La face convexe de la *calotte crânienne* ne présente pas d'hypérémie. La suture frontale est persistante, mais en voie d'ossification ; les sutures sont normales ; le diploé assez développé ; le crâne symétrique. — Il y a une hypérémie assez prononcée de la face interne. — La base du crâne est symétrique et normale. La quantité de *liquide céphalo-rachidien* est légèrement augmentée. L'*encéphale* pèse 1.145 gr. — La *pie-mère* présente des taches laiteuses des deux côtés de la grande scissure, à la base, elle offre une vascularisation très fine qui est beaucoup plus prononcée à la convexité. La décortication s'opère facilement. — Les artères de la base sont symétriques, sauf que la communiquante postérieure gauche est un peu plus forte que la droite. Les bandelettes optiques, les tubercules mamillaires, les pédoncules cérébraux, etc., sont symétriques. Cervelet et isthme 170 gr.

Les deux *hémisphères* cérébraux sont égaux ainsi que les hémisphères cérébelleux. — Il n'y a point, dans toutes ces parties, de différence de coloration.

Cerveau. — *Hémisphère droit.* — *Face convexe.* — La *première frontale* est sinueuse, bien développée, se termine en s'insérant directement sur la frontale ascendante et en envoyant un pli de passage grêle à la deuxième frontale ; elle est double dans presque toute sa longueur. — La *deuxième frontale*, également large et fortement contournée, envoie à son origine deux plis de passage à la troisième frontale, et cesse brusquement au moment de s'insérer sur la troisième frontale dont elle est séparée par une incisure profonde. — La *troisième frontale*, courte, très flexueuse, s'insère largement sur le pied de la frontale ascendante ; elle offre sur son trajet une incisure moyenne, immédiatement avant cette insertion. La *pariétale ascendante* est très marquée dans sa portion inférieure, se renfle un peu dans son tiers moyen et s'amincit de nouveau dans sa partie supérieure. Le *pli pariétal supérieur* est sinueux et assez gros. — Le *pli pariétal inférieur* est assez gros, mais moins que le premier. — Le *pli courbe* est sinueux, doublé en arrière d'une circonvolution recourbée qui s'anastomose en bas avec l'extrémité de la deuxième temporale. — Le *lobe occipital* est d'aspect assez maigre. — La *scissure de Sylvius* n'est pas très ouverte ; le *lobule*

Digitized by Google

de l'insula a trois digitations très saillantes et reçoit en arrière deux plis de passage de la première temporale. — La *première temporale* envoie à la deuxième un volumineux pli de passage, interrompant la scissure parallèle.— La *deuxième temporale* envoie deux plis de passage à la troisième, qui communique avec la quatrième par deux plis de passage formant une sorte de masse à la partie moyenne. — Les *sillons* qui séparent les circonvolutions frontales, la scissure frontale parallèle, le sillon de Rolando et tous les sillons postérieurs sont sinueux et profonds.

Face interne. — La *première frontale* est sinueuse, assez volumineuse. — Le *lobule paracentral* est bien développé, avec un sillon en Y, et présente deux courbes sinueuses, répondant, l'une à la scissure frontale parallèle, l'autre au sillon de Rolando. — La *circonvolution du corps calleux* est volumineuse, avec des sillons superficiels. — Le *lobe carré* est composé de circonvolutions étroites, assez maigres. — Le *coin* est petit et régulier. — Le *lobe occipital* est formé par des circonvolutions un peu plus volumineuses que sur la face convexe. — Le *lobe orbitaire* est développé. — Les *sillons calloso-marginal, perpendiculaire interne* et la *scissure calcarine*, sont profonds. — La *circonvolution de l'hippocampe* est volumineuse en avant, un peu moins en arrière, à peu près lisse. — La *corne d'Ammon,* le *corps calleux*, la *couche optique,* le *corps strié* ne présentent rien de particulier.

Hémisphère gauche. Face convexe.— La *première circonvolution frontale* est large, bien développée, renflée à son extrémité postérieure, s'insérant sur la frontale ascendante par une portion assez large, rejetée en dedans, vers le lobe paracentral. Elle se dédouble vers le tiers antérieur de son trajet pour fournir un pli assez long et sinueux qui va s'insérer sur la deuxième frontale, près de la terminaison de cette dernière. — La *deuxième frontale* est sinueuse, un peu amincie sur deux ou trois points de son trajet, et a son insertion sur la frontale ascendante. — La *troisième frontale*, fortement flexueuse, présente également des traces d'amaigrissement léger en quelques points, surtout au niveau de ses courbures. Les trois frontales s'insèrent de niveau sur la frontale ascendante.— La *frontale ascendante*, un peu grêle à sa portion inférieure, se renfle à partir de l'insertion de la deuxième frontale. — La *pariétale ascendante* est grêle également,à son origine et près de sa terminaison. — Le *pli pariétal supérieur* est

Digitized by Google

volumineux, sinueux, avec quelques sillons superficiels. — Le *pli pariétal inférieur* est également volumineux, mais moins sinueux. — Le *pli courbe*, très sinueux, composé de circonvolutions grêles, offre en arrière deux circonvolutions recourbées qui vont se rendre au lobe occipital. — La *première temporale*, très sinueuse, envoie à son origine un pli de passage à la deuxième et deux digitations au fond de la scissure de Sylvius; la *scissure parallèle* est sinueuse et très profonde. — La *deuxième temporale*, également très sinueuse, envoie deux plis de passage à la troisième temporale qui est volumineuse, ainsi que la quatrième, avec laquelle elle communique par un pli de passage assez large. — Le *lobule de l'insula* se compose de trois digitations tortueuses et un peu moins saillantes que celles du côté droit. — Les scissures frontales, la Rolandique, la scissure de Sylvius, etc., sont, en général, très profondes et flexueuses. — Le *lobe orbitaire* présente à peu près la même disposition que du côté opposé.

Face interne. — La *première circonvolution frontale* est volumineuse, dédoublée dans presque tout son parcours. — Le *lobule paracentral* est curviligne, avec un petit sillon droit, et une seule encoche due au sillon de Rolando. — Le *lobe carré* est étroit, le *coin* un peu plus gros qu'à droite. — Le *lobe occipital* est composé de circonvolutions maigres. — La circonvolution de l'hippocampe est assez volumineuse, non plissée. — La *circonvolution du corps calleux*, le *ventricule latéral*, la *couche optique*, n'offrent rien de particulier.— Les *scissures* de cette face interne sont également profondes et en général assez sinueuses.

Il existe sur la portion la plus convexe des circonvolutions quelques *adhérences*, la partie la plus superficielle de la substance grise a été enlevée avec la pie-mère. Ces adhérences sont surtout marquées sur les faces latérales des deux côtés, on en trouve aussi sur les lobes frontaux et occipitaux ; mais elles sont beaucoup plus restreintes.

L'*examen histologique* a été fait au laboratoire des travaux pratiques de la Faculté. Le cerveau avait été durci par l'alcool, la moelle par le liquide de Muller ; des coupes ont été faites en différentes régions, tant à gauche qu'à droite, sur chaque hémisphère.

La première frontale gauche, à sa naissance, montre un certain nombre de corps granuleux répandus dans la substance blanche et qui se colorent en noir sur une coupe exposée aux vapeurs d'acide osmique. On voit aussi de fines gouttelettes

Digitized by Google

graisseuses exister dans la substance grise. Sur des coupes colorées, on constate que la vascularisation paraît normale; les cellules nerveuses sont nombreuses, disposées en séries; beaucoup ont leur forme pyramidale et des prolongements nets. En somme, les cinq couches de la substance grise ne présentent pas de lésions nettes; la substance blanche offre des lésions de désintégration.

Sur le milieu de cette *première frontale* gauche, la substance blanche a le même aspect; les corps granuleux y sont nombreux, le tissu est sillonné par des bandes fibrillaires nombreuses qui rayonnent dans la substance grise. Du côté de celle-ci, les lésions sont les mêmes pour les cinq couches; la vascularisation est exagérée; les capillaires, au lieu de s'enfoncer tout droit dans la substance grise s'y ramifient, la morcellent; l'aspect normal des cellules nerveuses placées bout à bout n'existe plus dans les couches moyennes; les cellules nerveuses, surtout dans la couche des petites cellules pyramidales (2e couche de Meynert), sont devenues rares; pourtant les grandes cellules existent encore, mais nulle part elles ne sont groupées par *nids* comme on les trouve à l'état normal dans les régions motrices, ainsi que l'a indiqué Betz; elles sont, au contraire, assez clair-semées. D'autre part, les cellules interstitielles à petits noyaux sphériques ne paraissent pas multipliées dans la substance grise, mais le sont évidemment dans la substance blanche.

La coupe d'une *circonvolution du lobe occipital gauche* à la face externe de l'hémisphère, au-dessus du corps calleux, montre la substance grise un peu réduite d'épaisseur, mais avec ses couches reconnaissables. Il existe un certain nombre de foyers de désintégration assez pauvres en cellules, ou presque toute la trame de l'écorce grise s'est enlevée avec la pie-mère, ou est tombée. Le réseau fibrillaire de la névroglie y est comme tassé, ces foyers se colorent plus vivement par les réactifs, mais les mailles très larges de la névroglie circonscrivent un grand nombre de vacuoles, d'espaces vides, qui constituent de véritables pertes de substance. Ces foyers interrompant la disposition des fibres nerveuses qui gagnent la substance blanche, comprennent en général les trois premières couches de l'écorce. On les retrouve dans la plupart des cerveaux en voie d'atrophie; ils nous paraissent constituer une ébauche, un début microscopique, de ce qu'ont décrit MM. Bizzozero et Golgi, sous le nom de *porose cérébrale*. Dans la substance blanche, il n'y a que peu ou pas de corps granuleux, mais toute la ligne de transition, entre les deux substances, est infiltrée d'une quantité considérable de petites cellules interstitielles. Il y en a moins dans la substance blanche elle-même.

Digitized by Google

L'*hippocampe* du côté gauche a les mêmes lésions que la première frontale ; il existe des foyers de désintégration dans la substance grise, des amas considérables de corps granuleux dans la blanche. Les cellules géantes de la région sont éparses au milieu de la névroglie, leurs dimensions sont au-dessous de celles qu'on s'attend à rencontrer là ; la ligne de grandes cellules du corps bordant ne paraît pas altérée.

La lèvre inférieure de la *scissure de Sylvius droite* a aussi une vascularisation très prononcée, beaucoup plus accusée que partout ailleurs ; les cellules interstitielles paraissent abondantes ; à part cela, l'aspect est également le même que dans les régions motrices gauches. La *première frontale et le lobe occipital droits* sont à peu près semblables aux gauches sur les points correspondants. Sur le *cervelet*, examiné du côté gauche, on trouve une raréfaction des éléments nerveux de la couche des cellules de Purkinje ; une diminution d'épaisseur de la couche des myélocytes, et un certain degré de sclérose de la substance blanche, parsemée de corps granuleux.

La *moelle cervicale* a ses parties symétriques, mais il y a *disparition à peu près complète des cellules motrices* dans les deux *cornes antérieures*. Il existe encore des cellules nerveuses en assez grand nombre dans les cornes postérieures. Les cordons blancs ne présentent qu'une lésion diffuse, un épaississement du tissu interstitiel qui se colore fortement par le carmin. Cet aspect de *sclérose diffuse* est bien plus accentué sur les cordons blancs de la *moelle lombaire* ; de plus, les cornes antérieures, symétriques, contiennent un certain nombre de grandes cellules, relativement très peu abondantes, se colorant mal par le carmin. Il y en a beaucoup moins encore dans les cornes postérieures.

Sur des fragments du *biceps gauche*, on voit de l'épaississement des grosses travées conjonctives qui cloisonnent le muscle, les petites travées ne sont pas modifiées. Les faisceaux musculaires eux-mêmes ne paraissent pas altérés.

I. Nous n'avons pu recueillir que des renseignements tout à fait vagues sur les antécédents *héréditaires* et *personnels* de ce petit malade. De plus, il est mort moins d'un mois après son entrée. Aussi n'aurions-nous pas publié son observation si elle n'avait présenté un intérêt réel au point de vue anatomo-pathologique.

II. Au point de vue anatomo-pathologique, nous avons vu que, dans l'encéphale, il existe une *inflammation chronique* (encéphalite) à différents degrés ; dans la moelle,

Digitized by Google

le même processus paraît plus avancé encore, et l'atrophie des éléments nerveux portée très loin. Ces lésions sont générales et diffuses. Il n'y a nulle part d'état pigmentaire des cellules, ni rien d'analogue à l'état hyalin si développé que l'on observe à la période de tuméfaction des cellules dans la paralysie générale.

L'atrophie des circonvolutions et de la moelle résulte donc de l'atrophie des éléments nerveux eux-mêmes et est masquée en partie à l'œil nu par la prolifération scléreuse. Ce processus paraît s'être fait d'une façon chronique pour l'ensemble et subaiguë sur certains points diffus ; ce qui coïncide avec la prédominance de quelques symptômes à gauche. Malgré l'atrophie plus marquée du côté gauche du corps, il n'y a pas de lésions en foyers à droite, ceci n'est pas rare dans les cas semblables. Les lésions assez légères d'ailleurs observées du côté des méninges, les adhérences de la pie-mère, sont beaucoup trop faibles pour pouvoir rendre compte des phénomènes observés et sont évidemment consécutives aux désordres de la substance grise.

Digitized by Google

VII.

Idiotie complète symptomatique d'une encéphalite avec foyers de ramollissement;

Par BOURNEVILLE et PILLIET.

Les observations qui précèdent ont trait à des enfants frappés d'un arrêt de développement intellectuel allant de l'imbécillité à l'idiotie complète, reconnaissant pour cause anatomique une *méningite tuberculeuse*, une *méningo-encéphalite*, une *sclérose interstitielle diffuse*; l'observation suivante, curieuse à divers titres, va nous montrer des lésions aussi de nature inflammatoire, mais offrant des particularités que nous croyons encore peu connues.

SOMMAIRE. — *Grand'mère paternelle rhumatisante et épileptique. — Grand'mère maternelle migraineuse. — Premières convulsions à trois mois.— Premières dents à deux ans. — Ophthalmie. — Rougeole. — Parole et marche nulles; gâtisme; marche impossible; grimaces; strabisme; balancement; tics multiples, etc. — Conjonctivite granuleuse* (1882).—*Pemphigus à petites bulles* (1883).— *Entérites. — Accidents méningitiques; affaiblissement progressif; mort.*

Autopsie. — Foyers petits et multiples de ramollissement de couleur ocreuse sur les circonvolutions; lésions consécutives de la substance blanche; lésions diffuses d'encéphalite chronique; lésions de la substance grise et de la substance blanche de la moelle épinière.

Portel...., Jacques Henri, né à Paris, le 30 mars 1879, est entré à l'hospice de Bicêtre (service de M. BOURNEVILLE) le 19 septembre 1882.

Renseignements fournis par ses père et mère. Père, 31 ans, professeur de piano, petit, d'apparence délicate; ne tousse pas; intelligent; sobre; d'un caractère emporté;

Digitized by Google

n'est sujet ni aux migraines, ni à aucun accident nerveux; pas de dermatose. [*Père*, peintre en tableaux, sobre, mort d'une affection de poitrine vers 40 ans. — *Mère*, 60 ans, rhumatisante et sujette à des *crises nerveuses* que l'on croit être de l'*épilepsie*. Deux *sœurs*; l'une expatriée au Brésil; l'autre mariée, sans enfants, bien portante. Pas d'aliénés, pas d'autres épileptiques, de paralytiques, de nerveux, etc., dans le reste de la famille].

Mère, 28 ans, couturière; taille un peu au-dessous de la moyenne; constitution délicate et chétive; physionomie agréable; sobre, intelligente; pas de convulsions; de migraines ni d'attaques. [*Père*, tailleur, sobre, mort d'une pleurésie. — *Mère*, 55 ans, sujette à des *migraines*, avec vomissements, mais pas d'attaques ni d'accès. — Trois *frères*: l'un officier de marine, bien portant, ainsi que les deux autres (21 ans et 19 ans). — Une *sœur*, âgée de 16 ans, d'une bonne santé.— Pas de détails sur les *grands parents* paternels. — *Grand-père maternel* mort de vieillesse à 84 ans. *Grand'mère maternelle* morte asthmatique à 64 ans. — Pas d'aliénés, de nerveux, etc.].

Pas de consanguinité (père et mère de Paris).

3 enfants et une fausse-couche (en premier lieu) à 5 mois 1/2 à la suite d'un effort: 1° notre malade;— 2° un garçon mort en nourrice de cholérine; pas de convulsions; — 3° une fille de 21 mois, bien portante, sans convulsions.

Notre malade. A la *conception*, le père et la mère étaient bien portants, n'avaient pas de chagrins, vivaient en bonne intelligence. — *Grossesse* bonne; la mère a eu des envies de boire du vin, mais toujours dans des limites raisonnables. — *Accouchement* à terme, naturel, sans chloroforme, rapide. — A la *naissance*, rien de spécial, pas d'asphyxie; c'était un bel enfant. — *Elevé* au biberon et au sein par cinq nourrices successivement jusqu'à 3 ans et demi, car il refusait de prendre d'autres aliments que du lait et des panades. — *A trois mois*, *convulsions* sur lesquelles on n'a pas eu de détails, toutefois on sait que leur durée n'aurait point dépassé 15 minutes. Il n'en n'aurait pas eu d'autres. Il ne marchait pas, se tenait à une chaise. A 2 ans et demi, repris chez ses parents, il a prononcé pendant un mois les mots: « papa » « maman »; et depuis, rien. Première dent seulement à deux ans; elle a percé sans douleurs ni convulsions. L'enfant était d'un caractère très caressant, mais ne reconnaissait pas ses parents. Pas d'accès de colère ou de cris ni de grincements de dents; pas de bave ni de succion; pas d'onanisme; som-

Digitized by Google

meil bon. — Pas de salacité; il ne se nourissait chez ses parents que de soupe; pas de vomissements ni de rumination. — Gâteux; constipation. Porte.... a eu en nourrice une ophthalmie double qui a duré un mois. Pas d'otite, de dartres, etc. — Rougeole à 2 ans et demi; pas d'autres maladies de l'enfance. — Il passait son temps chez ses parents à jouer sur une chaise avec son biberon.

1882. *Etat à l'entrée.*—*Poids* 8 kilog. 500;—*taille*: 0m78. —Enfant maigre, chétif; ne parlant pas; ne marchant pas; gâteux; sans troubles prédominants d'un côté du corps.— *Traitement:* Sirop d'iodure de fer; sirop antiscorbutique; bains salés; exercices de marche.

24 *octobre.* Revacciné sans succès.

25 *octobre.* Conjonctivite granuleuse double intense; la cornée est intacte. — *Traitement*: Solution de nitrate d'argent à $\frac{1}{50}$ en cautérisations.

25 *novembre.* Amélioration notable; on continue le nitrate d'argent.

30 *novembre.* L'enfant commence à marcher un peu.

1883. *Janvier. Poids*: 9 kil. 30; — *taille*: 0m,78 c.

18 *août.* Eruption bulleuse à contenu louche, les bulles de 2 à 4 mil. de diamètre siègent surtout: 1° en arrière entre les extrémités inférieures des omoplates, à la base du sacrum; 2° sur l'épaule droite et le thorax. L'enfant est maussade et ne paraît pas souffrir localement.

20 *août.* L'éruption est en voie de dessication (1). La conjonctivite persiste mais très améliorée. L'enfant est gai; quand on le tient par les mains, il fait des mouvements du tronc comme s'il voulait sauter. — On le renvoie à la petite école où il avait été envoyé dans le courant du mois de juin et qu'il avait quittée momentanément pour aller à l'infirmerie. Il marche encore avec une certaine difficulté. On est obligé de le faire manger en le prenant sur les genoux, car il ne sait se tenir à table. Il ne veut prendre que de la panade très claire, du lait, des œufs. Il ne prend des aliments que si on lui tient la tête renversée, et si on les lui donne par petites gorgées; il les suce avant de les avaler. La parole est nulle, l'enfant ne reconnaît personne. Il a de nombreux *tics*: il saute, il tappe ses mains sur ses yeux, secoue fortement la tête; il élève les bras et tourne vivement les mains; il roule les yeux en haut et, en même temps

(1) Nous avons eu l'occasion d'observer plusieurs fois ce genre d'éruption (*pemphigus à petites bulles*) chez les enfants idiots.

Digitized by Google

qu'il exécute tous ses mouvements ; il plie et relève alternativement le corps et pousse de petits cris de joie.

8 *septembre*. Port... commence à manger des légumes, principalement des pommes de terre bien claires et bien écrasées; il mange un peu de pain émietté dans de la sauce. Il se tient assez bien sur une chaise. Il est plus gai et reconnaît un peu les personnes qui le soignent.

18 *septembre*. Depuis quelques jours, l'enfant est triste, ne veut pas se lever. Il est pâle, refuse toute autre nourriture que du lait, du bouillon et un peu de bagnols. Diarrhée légère; selles vertes très liquides. *Traitement* : eau de chaux ; lavements amidonnés et laudanisés ; bismuth.

21 *septembre*. La diarrhée a cessé, mais l'état général est le même. *Traitement* : Bagnols et poudre de viande, etc.

10 *novembre*. L'état de la dentition est le suivant : dents de lait, couvertes de tartre et de mucus ; gencives molles et fongueuses ; mouvements de la mâchoire libres. — L'enfant quitte l'infirmerie le 15 décembre et retourne à la petite école.

1884. *Janvier*. *Poids* : 10 kil. 60 ; — *taille* 0,82 c. — Port... cherche à prendre lui-même le gobelet et à boire seul. Il devient plus fort et sa marche est plus assurée. On lui a entendu prononcer deux fois le mot « maman. »

10 *mars*-1er *avril*. Séjour à l'infirmerie pour une *entérite*.

22 *juillet*. L'enfant sait courir maintenant ; il mange ; il fait de petites grimaces avec clignotement des yeux et strabisme. Pas de voracité ni de rumination ; il est diarrhéique de temps en temps ; gâteux. Balancement. Aime beaucoup la musique et la danse. — Pas d'onanisme. La verge est un peu longue ; le prépuce très large ; le gland découvrable ; les testicules du volume d'un haricot. — *Exeat* le 1er septembre.

Décembre. — L'enfant accepte à peu près tous les aliments. Il sait se servir maintenant de la cuiller et ne veut pas qu'on l'aide, trouvant que cela ne va pas assez vite. Il prend part aux exercices de la *petite gymnastique*. L'attention est toujours difficile à fixer. Le gâtisme persiste, mais P... reste mieux qu'autrefois sur le siège d'aisances.

1885 *Janvier*. *Poids* : 12 kil. 70 ; — *taille* 0,86 c.

4 *mars*. Depuis quelques jours un peu de bronchite et de diarrhée qui ont cessé en quelques jours. *Exeat* le 11 avril.

3 *octobre*. Tuméfaction des deux joues, surtout de la

Digitized by Google

droite, mais sans rougeur ni chaleur appréciables; pas de fièvre. Guéri le 10 octobre.

Décembre. L'appétit est exagéré et on doit surveiller attentivement l'enfant qui, sans cette précaution, mangerait outre mesure; ses digestions sont bonnes et la diarrhée est moins fréquente depuis qu'il mange seul et de tout. Il a plus de connaissance; il va seul au réfectoire, peut accompagner les autres enfants à la promenade. A la gymnastique, il exécute bien le mouvement *en avant*, mais il se retourne quand il s'agit d'aller *en arrière*; il aime beaucoup la balançoire; prend plaisir au concert et écoute.

1886. *Janvier. Poids :* 10 kil.; *taille* 0,86 c.

Mai. La voracité et le gâtisme n'ont pas diminué. — L'attention est plus facile à fixer. Par exemple, lorsqu'on veut qu'il vous regarde, il suffit de lui tenir les mains, de bien le regarder et de dire plusieurs fois de suite : maman. Alors ses yeux se fixent sur ceux de la maîtresse et il se met à rire. Il comprend quand on l'appelle, il devient caressant. Il répète les airs des chansons qu'il a entendues et en le prenant sur les genoux on parvient à le faire chanter avec soi. A la classe, il se tient passablement sur le banc; parfois il monte sur la table et chantonne. Il a appris et aime à brouetter et cherche à imiter ce qu'il voit faire aux autres, c'est ainsi qu'il *tourne* comme l'enfant Carter...

1er *juin.* Est envoyé à l'infirmerie parce qu'il ne mange pas; est assoupi et a des *convulsions* et des soubresauts pendant son sommeil. — 2 *juin.* T. R. 37°,5. — *Soir* : 37°,6.

3 *juin.* L'enfant reste couché; a l'air assez maussade et refuse toute nourriture solide. — La situation est à peu près la même les jours suivants; la température reste normale jusqu'au 7 juin, ce jour-là on note une légère hypothermie (1); constipation marquée. *Traitement* : lavements nutritifs, lait, etc. — *Mort* le 8 *juin* à 11 heures 1/2 du matin; un quart d'heure après : T. R. 37°,3; une heure après : 36°,2; deux heures après : 35°. — *Poids* : 9 kil. 60.

Autopsie (9 juin). — Rigidité cadavérique persistant aux membres inférieurs.

---

(1) Le 3 juin, matin : T. R. 37°,3 et le soir : 37°,6; le 4, matin : 37°,2 et le soir : 37°,6. — Le 5, matin : 37°,4 et le soir : 37°,2; — le 6, matin : 37°,2 et le soir : 37°; — le 7, matin : 37° et le soir : 36°,8; — le 8, au matin : 36°,5. (L'urine n'a pu être recueillie en raison du gâtisme et on a omis de sonder l'enfant).

Digitized by Google

Cou et thorax. Le *larynx et la trachée* n'offrent aucune lésion. — Le *thymus* persiste en partie. — *Corps thyroïde* normal. — *Poumons* sains (gauche 75 gr.; droit, 80 gr.). *Péricarde* normal; pas de liquide. — *Cœur* sain, trou de Botal oblitéré.— Le diaphragme remonte à droite au bord supérieur de la 4e côte; à gauche, au bord inférieur de la même côte. — *Estomac*, vide, rien de particulier.

Abdomen. Foie (510 gr.).— *Pancréas*; — *Reins* (45 gr. chacun); — *Rate* (30 gr.); —*Vessie*, pas de lésions.— *Testicules* très petits. *Intestins* un peu injectés; hypertrophie des plaques de Peyer sans ulcérations; tuméfaction légère des ganglions mésentériques (1).

Tête. Le *cuir chevelu* offre une épaisseur normale, pas d'ecchymoses. — *Base du crâne* symétrique. Les rochers sont inégalement avancés en ossification. — *Dure-mère* adhérente à la voûte crânienne, au niveau des sutures, les adhérences sont très prononcées et le décollement est à peu près impossible. Les *sinus* sont presque vides. — *Voûte crânienne* assez volumineuse, d'épaisseur moyenne; sutures ossifiées. A l'ouverture du crâne, écoulement sanguin très peu abondant; la quantité du *liquide céphalo-rachidien* n'est pas exagérée. — *Encéphale* (1.190 gr.).

Les différentes parties de la base de l'encéphale (artères, nerfs, etc.) sont symétriques. Sur la convexité des deux côtés, la *pie-mère* est épaissie, finement vascularisée, avec des taches laiteuses principalement au niveau de la scissure de Sylvius, du sillon de Rolando et des lobes frontaux. A la base, vascularisation générale très fine.

L'*hémisphère gauche* pèse 30 gr. de moins que le droit. Vu par la base, il paraît un peu plus court, surtout en arrière. La pie-mère s'enlève facilement à la surface interne. — Sur la face convexe, la pie-mère entraîne une partie de la substance grise qui se soulève par places comme une *paroi kystique affaissée* et plissée. A ce niveau, il existe autant de petits *foyers* de couleur jaune ocreuse, allongés, occupant le milieu d'une circonvolution, déprimés à leur centre, ayant de 5 à 15 m.m. dans leur plus grand diamètre. Ils ne semblent intéresser que la substance grise. Ils siègent sur la partie postérieure de la *seconde* et de la *troisième* frontale, sur l'insertion de la première frontale,

(1) Comme on le voit, les *troubles intestinaux*, observés à différentes reprises pendant la vie, n'ont pas déterminé de lésions bien prononcées de la muqueuse intestinale.

Digitized by Google

à l'extrémité de la frontale ascendante; sur la partie moyenne de la troisième frontale et sur le pli pariétal inférieur. Ils ont l'aspect de très petits foyers de ramollissement et semblent correspondre à une lésion plus avancée que l'état chagriné qui coexiste sur l'hémisphère.

Sur l'*hémisphère droit*, notons un aspect chagriné peu prononcé sur la circonvolution du corps calleux et sur la face convexe *six foyers* analogues à ceux du côté gauche, moins étendus, situés sur la partie moyenne des première et deuxième frontale et à l'extrémité inférieure de la frontale ascendante dont le pied offre sur une largeur de 5 à 6 millimètres un piqueté vasculaire très fin. Etat un peu chagriné de la frontale ascendante.

Cervelet et isthme (135 gr.). Les deux hémisphères cérébelleux sont égaux; la décortication de la pie-mère s'opère avec facilité. — *Protubérance* et *bulbe*, rien.

Hémisphère droit. Face convexe. — La *première circonvolution frontale* envoie vers le milieu de sa longueur un pli de passage à la seconde; au delà de ce pli de passage elle est interrompue par une incisure profonde; ensuite, elle se dédouble légèrement et s'insère de niveau sur la frontale ascendante par une insertion très grêle, à 1 c. 1/2 au-dessous du bord supérieur de l'hémisphère, de telle sorte que, entre ce bord et l'insertion, il existe une incisure profonde. — La *seconde* est dédoublée dans ses deux tiers inférieurs, elle est très contournée dans son tiers postérieur et s'insère de niveau sur la frontale ascendante. — La *troisième*, née du lobe orbitaire d'une forte anastomose avec la seconde, est irrégulièrement flexueuse et s'arrête au pied de la frontale ascendante dont elle est séparée par une incisure très longue et presque rectiligne. — Entre le sommet d'une flexuosité de la troisième frontale et au dessous de la base d'une des flexuosités de la deuxième frontale, il existe un creux d'un centimètre de diamètre qui se trouve comblé en partie par un mamelon sphérique dépendant de la deuxième circonvolution frontale. — La *frontale ascendante*, large à sa base, maigre dans son milieu et large en haut, est très flexueuse. — Sur tout le *lobe frontal*, indépendamment des *foyers* qui ont été signalés, on remarque des sillons transversaux nombreux et des dépressions légères qui donnent un aspect chagriné, marqué surtout à la partie inférieure du lobe frontal.

La *pariétale ascendante* est assez grêle à sa base, chagrinée et très flexueuse à sa portion supérieure. — Le *pli pariétal supérieur* est volumineux; l'*inférieur* est, au

Digitized by Google

contraire, assez peu développé. — Le *pli courbe* est assez gros, sinueux et doublé par une circonvolution très tortueuse, communiquant en haut avec le lobe pariétal supérieur, en arrière, avec le lobe occipital ; elle est séparée du *lobe temporal* par une incisure profonde.

La *première temporale*, assez maigre, flexueuse, envoie deux plis de passage au lobule de l'insula, elle est coupée par des sillons qui lui donnent un aspect mamelonné ; elle envoie aussi, en bas, deux plis de passage à la *deuxième temporale* qui est flexueuse, coupée de sillons, chagrinée dans toute son étendue, et projette deux plis de passage à la *troisième*. — Celle-ci est très sinueuse dans sa partie antérieure et communique avec la *quatrième temporale* par un pli de passage très étroit. — Le *lobule de l'insula* présente trois digitations saillantes.— Les circonvolutions du *lobe occipital* sont amaigries et tassées ; leurs sillons sont très profonds.

La *scissure de Sylvius*, le *sillon de Rolando* et tous les autres *sillons* sont assez marqués sur cette face, l'aspect *chagriné* assez prononcé sur le lobe temporal, l'est davantage et d'une façon typique sur le lobe occipital ; cet aspect est dû, on le sait, à des sillons superficiels à direction générale transverse qui s'entre-croisent, dessinant de petites figures quadrangulaires plus ou moins irrégulières. Rappelons aussi que quelques circonvolutions sont amaigries, mais inégalement, sur différents points.

Face interne. La *première circonvolution frontale* est sinueuse. — Le *lobule paracentral* est très irrégulier et présente un sillon en Y ; il se confond par sa partie moyenne avec la première circonvolution frontale.— Le *lobe carré* est très développé. — Le *coin* présente des circonvolutions amaigries et chagrinées. — Le *lobe occipital* est assez développé. — La *circonvolution du corps calleux* est flexueuse, surtout en arrière où elle a un aspect chagriné marqué. La circonvolution de l'hippocampe est un peu chagrinée et amaigrie par places.

Le *sillon calloso-marginal* est assez développé et assez large. La scissure perpendiculaire interne et la scissure calcarine sont profondes, mais tous les autres sillons de cette face sont, au contraire, superficiels, sauf sur la partie antérieure de la circonvolution frontale. — Le *ventricule latéral*, la *couche optique*, le *corps strié* et la *corne d'Ammon* paraissent normaux.

Lobe orbitaire. Les scissures sont peu profondes, les circonvolutions ont un léger aspect chagriné.

Digitized by Google

Hémisphère gauche, face convexe. — La *première circonvolution frontale*, simple à son origine, présente un premier pli supérieur qui va s'insérer sur la frontale ascendante dont il est séparé par un sillon léger, un second pli plus flexueux que le premier, qui s'insère aussi sur la frontale ascendante au-dessous du premier, un troisième en forme d'S, qui s'insère par un trajet rétrograde sur la *deuxième frontale.* — Celle-ci est contournée ; envoie un pli de passage irrégulier à la troisième et s'avance jusqu'au contact de la frontale ascendante, où elle cesse brusquement ; puis elle se relève pour s'insérer sur la frontale ascendante. — La *troisième frontale*, semblable aux branches d'un N, est interrompue en arrière du pli de passage qu'elle reçoit de la deuxième par une grande incisure ; elle se reconstitue au delà pour aller s'insérer sur le pied de la frontale ascendante. — La *frontale ascendante*, très sinueuse, est interrompue dans son tiers inférieur par une incisure incomplète et dans son tiers supérieur au-dessous des insertions de la première frontale par une incisure plus complète. — Le *lobe frontal* est coupé en tous sens de sillons superficiels plus ou moins accentués ; on note l'aspect chagriné sur la troisième frontale et le pied de la frontale ascendante qui présente, de plus, *quatre foyers jaunes*, à parois déprimées et molles, dont deux sont assez considérables.

La *pariétale ascendante*, très irrégulière, donne un fort pli de passage au pli pariétal supérieur, puis elle s'amaigrit, se recourbe en avant pour se confondre avec l'extrémité supérieure de la frontale ascendante et interrompre le sillon de Rolando. — Le *pli pariétal supérieur* est flexueux et assez développé. — Le *pli pariétal inférieur*, de forme triangulaire, est séparé par un sillon profond du pli courbe avec lequel il communique en haut par un pli de passage assez maigre. Le *pli courbe* est assez volumineux et fournit en arrière un pli de passage au lobe occipital. Tout le *lobe pariétal* a un *aspect chagriné* et à un degré plus marqué que le lobe frontal. — La *scissure de Sylvius*, bien dessinée, laisse voir le *lobule de l'insula* composé de quatre circonvolutions.

La *première temporale* est très tortueuse et présente trois incisures qui la coupent incomplètement ; elle est amaigrie inégalement, ce qui lui donne sur certains points un aspect mamelonné ; elle envoie deux plis de passage au lobule de l'insula, elle envoie aussi à la deuxième temporale deux plis qui s'entre-croisent avec deux plis semblables venus de cette *deuxième temporale* ; celle-ci est flexueuse

Digitized by Google

au milieu de son trajet, elle est amaigrie et mamelonnée et offre une surface irrégulière qui paraît être due à l'état chagriné poussé à l'extrême et dont le centre est occupé par un petit *foyer;* dans sa portion antérieure, elle est aussi très chagrinée et projette un autre pli de passage à la *troisième temporale*, qui fait corps avec la *quatrième*. — Le *lobe temporal* est, comme on le voit, très chagriné sur presque toute son étendue.

Le *lobe occipital*, composé de circonvolutions peu développées, est assez semblable à celui du côté opposé, ses circonvolutions sont coupées de sillons transversaux, superficiels, assez nombreux, et il paraît, à cause de cela, couvert de hachures. — Les *sillons frontaux*, le *sillon de Rolando*, le *sillon parallèle* et la *scissure de Sylvius* sont en général profonds, mais la plupart des *sillons secondaires* sont au contraire très superficiels.

Face interne. La *première frontale* est flexueuse et large, double dans presque toute sa largeur, avec des sillons transverses qui lui donnent un aspect mamelonné. Elle communique en bas seulement avec le *lobe paracentral*. Celui-ci est large, coupé en bas et en haut par un sillon oblique. — Le *lobe carré* est moitié plus petit que celui du côté opposé et communique par un pli de passage avec le lobe paracentral. — Le *coin* est, lui aussi, peu volumineux. — La circonvolution du corps calleux est semblable à celle de droite. — Les circonvolutions du *lobe occipital* sont amaigries, mais moins que du côté opposé. La scissure perpendiculaire externe est très profonde. — La *circonvolution de l'hippocampe* est courte. — Le *ventricule latéral*, la *corne d'Ammon*, les *corps opto-striés* n'offrent rien à noter.

Le *lobe orbitaire* a des scissures assez profondes. La circonvolution du nerf olfactif est rectiligne et moitié moins développée que celle du côté opposé, la scissure en H plus marquée qu'à droite.

Examen histologique des centres nerveux fait au Laboratoire des travaux pratiques de la Faculté. — L'hémisphère droit n'a pas été examiné, les lésions étant d'apparence semblable des deux côtés. Les coupes ont été colorées à l'hématoxyline et au carmin et montées soit au baume de Canada, soit à la liqueur de Farrant, pour conserver les corps granuleux. Sur la *première frontale*, à sa naissance, en un point qui ne contient pas de foyer à l'œil nu, il existe une vascularisation anormale très prononcée dans toute la substance grise; les vaisseaux sont ramifiés dans toutes les directions. Le nombre des éléments

Digitized by Google

paraît sensiblement accru, et il existe une série de points ou taches de désintégration se touchant presque et formant une vaste bande entre la première et la troisième couche de la substance grise, et comprenant ainsi la moitié environ de la hauteur de la substance grise. Ces foyers sont caractérisés par la rareté des éléments à leur niveau, l'épaississement du tissu interstitiel qui se colore davantage par le carmin et sa friabilité; car il tombe assez souvent des portions de tissus sur les coupes, malgré le soin apporté au montage. A un fort grossissement, on constate que les capillaires sont très nombreux et dilatés; les cellules nerveuses ne sont pas disposées en séries, mais dispersées et globuleuses. Celles des couches profondes sont allongées, granuleuses et très fortement colorées. La substance blanche offre une quantité considérable de petits noyaux sphériques appartenant aux cellules interstitielles. Sur certains points, il existe des corps granuleux en assez grande quantité.

La *deuxième frontale*, à son insertion sur la frontale ascendante, portait sur sa partie moyenne un *foyer ocreux*, allongé, parfaitement caractérisé. Sur une coupe à ce niveau, on constate une dépression en entonnoir de la substance grise, une perte de substance qui s'étend jusqu'à la substance blanche et est recouverte par une paroi flottante, transformant ce foyer en un petit kyste. L'espace libre est sillonné par des filaments fibrillaires allant de la paroi superficielle à la substance grise restante. Cette paroi est composée, de dehors en dedans, de trois couches : la plus superficielle, mince et homogène, formée de faisceaux parallèles de fibres fines, avec de petits noyaux sphériques très peu abondants, s'amincit aux points extrêmes de la lésion et disparaît dans la couche superficielle de la substance grise normale. Au-dessous apparaît une couche deux à trois fois plus épaisse. Cette couche est composée surtout de cellules rondes assez volumineuses à noyau sphérique, dont la plupart sont remplies de granulations jaunes de pigment sanguin à la manière des cellules interstitielles de l'ovaire. Ce sont elles qui donnent au kyste sa couleur ocreuse ; elles sont dispersées dans un tissu fibrillaire dont les fibrilles convergent en bas par faisceaux distincts. La troisième couche est occupée par ces faisceaux et un certain nombre de cellules. Ces masses de faisceaux fibrillaires accompagnent les vaisseaux et forment à la face interne de la paroi du petit kyste un certain nombre de masses pédiculées, composées de ce tissu fibrillaire feutré, de rares vaisseaux et contenant des cellules à noyaux ronds ou allongés, dont quelques-unes sont encore chargées de granulations jaunes.

Autour de certains *capillaires*, la gaîne adventice se remplit

Digitized by Google

de ces cellules, de façon à former des renflements en massue libres dans la cavité. Si l'on suit cette paroi, ainsi constituée sur les parties latérales, on voit que les couches se perdent successivement dans la couche externe névroglique de la substance grise ; c'est donc entre cette couche externe et la deuxième couche de Meynert que s'est opérée la scissure qui a donné lieu à la cavité que nous étudions. La substance grise qui forme les parois de l'entonnoir est recouverte par une couche fibrillaire névroglique. Au-dessous, elle se montre sous deux états différents : sur certains points, la sériation longitudinale de la substance grise est encore assez visible, mais ces séries sont occupées par des cellules interstitielles en très grande abondance. Sur d'autres points, beaucoup plus nombreux, le processus est beaucoup plus avancé ; les cellules ne sont plus disposées en séries, mais elles sont dispersées, raréfiées et isolées ; elles sont petites, globuleuses ; on ne peut suivre leurs prolongements sous la surface libre. Autour de ce foyer, il existe un certain nombre de taches ou points très clairs à un faible grossissement et qui sont composés uniquement par un réseau très fin d'une dentelle de fibrilles grêles avec des cellules à noyaux sphériques, à corps cellulaires ramifiés aux points nodaux. Les mailles de ce tissu sont occupées par une substance intercellulaire qui a disparu des coupes. On n'y rencontre pas une seule cellule nerveuse et cela dans plusieurs champs du microscope. A la périphérie de ces points, on rencontre les corps granuleux, principalement autour des vaisseaux. Ces vaisseaux sont très ramifiés ; l'espace périvasculaire est largement dilaté autour de la plupart d'entre eux ; ils morcellent la substance grise.

Lésions de la substance blanche. — Dans la substance blanche, il existe une large traînée descendante, correspondant à la perte de substance, de la substance grise et dans laquelle les fibres n'existent pas ; tout autour, ces fibres sont entourées d'une grande quantité de petites cellules interstitielles et sur les pièces traitées successivement par l'acide osmique et la liqueur de Farraut, on voit que la myéline émulsionnée forme un certain nombre de petites gouttelettes noires et des amas plus gros ayant l'aspect connu des corps granuleux.

Pariétale ascendante gauche. — Elle porte en son milieu un foyer plus récent ; on voit nettement que le centre de la dépression est formé par un vaisseau ramifié ; les parois sont constituées par le même tissu fibrillaire que dans la précédente ; les lésions de la substance grise au *pourtour* du foyer sont moins avancées, quoique très étendues.

La première couche, couche névroglique de Meynert, est très mince, avec de fins capillaires rameux assez nombreux et,

Digitized by Google

de plus, sur certains points des taches grises où la névroglie s'est raréfiée, qui forment autant d'espaces clairs.

Dans la deuxième couche, celle des petites cellules pyramidales, on voit que presque toutes ces cellules sont petites et globuleuses, et qu'elles ne sont plus placées bout à bout, mais dispersées; leurs rapports normaux sont détruits et leur nombre diminué. Dans la troisième couche, celle des cellules moyennes, on voit les colonnettes que forment ces cellules bout à bout beaucoup plus distantes les unes des autres qu'à l'état normal et séparées par du tissu névroglique à peu près dépourvu d'éléments interstitiels. Même vascularisation ramifiée. Les cellules nerveuses sont globuleuses, leur noyau volumineux, clair, nucléolé, remplit presque toute la cellule. Le prolongement inférieur est le plus distinct.

Dans la couche suivante des grandes cellules, les altérations sont les mêmes pour les cellules nerveuses, dont le corps cytoplasmique est pâle et effacé, quelques-unes sont atrophiées, pourtant elles sont encore en nombre considérable. Dans les espaces qui séparent ces rangées de cellules, espaces par où descendent les fibrilles qui vont former la substance grise, on voit de plus que dans les couches précédentes un assez grand nombre de noyaux de cellules interstitielles, petits, sphériques et fortement colorés. Dans la substance blanche, on voit les mêmes lésions que dans les préparations précédentes; les vaisseaux sont très dilatés, les corps granuleux sont très abondants.

Lobe occipital. — Les coupes du lobe occipital, au niveau d'un foyer plus étendu que celui que nous avons décrit sur le frontal, montrent des lésions absolument semblables, mais la traînée descendante dans la substance blanche au-dessous du foyer, est très large et remplie de globules sanguins avec un certain nombre de leucocytes et de cellules fusiformes; au pourtour de ces masses, un grand nombre de capillaires sont aussi remplis de globules rouges; il semble donc que l'on ait affaire à de véritables foyers hémorrhagiques en ce point.

Les lésions d'encéphalite au voisinage présentent les mêmes caractères que ci-dessus, elles sont seulement plus marquées, avec des cellules interstitielles très abondantes et des capillaires dont les plus volumineux sont entourés d'une paroi fibrillaire nette. Mêmes lésions que plus haut dans la substance grise.

Cervelet. — Dans la *substance grise*, la couche de névroglie est fibrillaire dans le sens longitudinal; les cellules interstitielles y sont très nombreuses, les cellules de Purkinje sont abondantes, mais elles se colorent assez inégalement, surtout à l'hématoxyline; on peut pourtant suivre très loin les prolonge-

Digitized by Google

ments de la plupart. La couche des cellules névrogliques n'offre rien de particulier. Dans la *substance blanche*, corps granuleux nombreux, aspect fibrillaire, grosses fibrilles anastomosées.

Moelle cervicale. — La *substance grise* a des altérations cellulaires importantes.

Dans les *cornes antérieures*, le tissu interstitiel forme des faisceaux fibrillaires volumineux et entre-croisés autour des cellules nerveuses. Celles-ci, nettement diminuées de nombre, se colorent bien par le carmin sur certains points, mais beaucoup ne se colorent que faiblement et présentent un reflet jaunâtre et hyalin comparable à celui des cellules de la paralysie générale, elles sont tuméfiées et leurs prolongements n'existe que peu ou point. Par l'hématoxyline, ces cellules se colorent en gris de lin et leur réfringence apparaît beaucoup plus nettement. Même aspect des cornes postérieures. Le canal de l'épendyme est conservé. Son épithélium est intact; on y distingue sur certains points les cils des cellules. La trame conjonctive des cordons blancs est notablement épaissie, le nombre des tubes diminué, mais la lésion est la même sur tous les cordons. Il n'y a pas de systématisation. Les vaisseaux sont dilatés.

Moelle dorsale. — L'aspect est le même de tout point.

Moelle lombaire. — Les lésions sont les mêmes, la tuméfaction des cellules et leur raréfaction sont encore plus visibles, à cause du grand nombre des cellules motrices en ce point (1).

Réflexions.— Cette observation nous paraît justifier les réflexions suivantes :

I. Un mot d'abord des *antécédents* au point de vue *héréditaire*. Nous rappellerons que l'une des grand'mères paternelles de l'enfant était *épileptique*; que l'une des grand'mères maternelles était *migraineuse*. Au point de vue *personnel*, on nous a dit que l'enfant n'aurait eu qu'*une seule fois des convulsions*, à l'âge de *trois mois* et d'une *durée de quinze minutes* seulement. Mais l'enfant étant resté en nourrice, chez des étrangers, jusqu'à deux ans et demi, on peut se demander s'il n'a pas eu d'autres accidents convulsifs qui auraient été dissimulés.

(1) Les autres organes, larynx, estomac, foie, rate, cœur, ont été examinés sur des coupes et ne présentaient pas d'autres lésions que leur état légèrement atrophique, semblable à celui qu'on trouve dans les lésions de dénutrition.

Digitized by Google

Notons, comme maladies ordinaires, une *ophthalmie* double, la *rougeole*, une *conjonctivite granuleuse*, un *pemphigus* à petites bulles, de fréquentes *entérites* et, enfin, les symptômes de *méningo-encéphalite* qui ont enlevé le malade à l'âge de 7 ans.

II. L'état de P..., à l'époque de son admission dans le service, pourrait se résumer ainsi : marche et parole nulles, — nécessité de l'habiller, de le déshabiller, de le faire manger, car il ne savait aucunement se servir de ses mains, — appétence exclusive pour le lait et la soupe ; — impossibilité de fixer l'attention ; — gâtisme ; — tics multiples, etc. Aussi le *diagnostic clinique* : IDIOTIE COMPLÈTE, se posait-il de lui-même. Quant au *diagnostic anatomo-pathologique* nous déclarons être demeurés tout à fait indécis et si l'on veut bien se souvenir de l'insuffisance des renseignements recueillis sur les accidents de l'*enfance*, on comprendra notre indécision.

Malgré cette situation, rendue encore plus fâcheuse par de fréquents accidents ayant nécessité des séjours souvent assez prolongés à l'infirmerie ; malgré des tics multiples figurés sur des photographies, dont quelques-unes ont été présentées à la Société, le traitement médical et physiologique avait donné, chez cet enfant, des résultats importants qui autorisaient l'espoir d'une amélioration plus sérieuse. On lui avait appris à se tenir debout, à marcher, à courir, à brouetter, à se servir de la cuiller, à saisir le gobelet, à se tenir assis, etc. On était parvenu à fixer assez bien son attention, à le maintenir sur le siège de propreté, ce qui faisait présager la possibilité de la disparition du gâtisme. Il reconnaissait ses maîtresses d'école ; il prenait goût à la musique et retenait les airs. Les photographies que nous avons fait passer sous les yeux de la Société mettent en évidence ses progrès : la première (octobre 1882) le représente assis et soutenu par les bras d'un fauteuil ; la seconde, assis sur une chaise (octobre 1883) ; la troisième, debout, sans soutien, et partant à une époque où il avait appris à marcher (septembre 1884).

III. Au point de vue *anatomo-pathologique*, à part les foyers ocreux multiples, sur lesquels nous allons revenir, nous constatons dans tout l'axe cérébro-spinal les lésions

Digitized by Google

diffuses, portant à la fois sur les éléments nerveux et sur le tissu interstitiel, qu'on a coutume de trouver chez les idiots, sans qu'il soit possible de montrer par quels éléments le processus morbide a débuté.

La *substance grise* montre ses vaisseaux très ramifiés, mais sans bandes fibreuses épaisses autour d'eux. Ces lésions péri-vasculaires sont, en effet, assez rares chez des enfants aussi jeunes ; les cellules nerveuses sont plus ou moins diminuées de nombre ; sur beaucoup d'endroits on observe, comprenant la portion superficielle de la substance grise, des *taches grisâtres* plus claires, visibles à l'œil nu par transparence, atteignant 1 à 2 millim. de diamètre où les cellules nerveuses ont disparu ; il n'y a plus qu'un réseau plus ou moins tassé de fibrilles, réseau dans les mailles duquel est interposé un liquide qui donne au tout un peu de l'apparence du tissu muqueux. Ces taches, que nous avons décrites comme des points de désintégration et qu'on retrouve dans les cas semblables, sont ici très marquées. Il existe de plus un certain nombre de foyers allongés dans le sens des circonvolutions, comprenant une paroi superficielle, une paroi profonde, un contenu. La paroi superficielle, brunâtre, doit cette coloration à un grand nombre de cellules tuméfiées, chargées de granulations pigmentaires dont l'origine est évidemment sanguine. Elle est constituée par la couche la plus superficielle de la substance grise, épaisse, feutrée, vascularisée. Le contenu nous rappelle les taches décrites plus haut ; ce sont des fibrilles peu abondantes formant un réseau à mailles très larges avec un liquide séreux interposé ; nous disons séreux parce que ce liquide n'a pas été coagulé par l'alcool. La paroi profonde est formée par la substance grise dans laquelle les *taches grises* sont très abondantes et prononcées, le tissu névroglique y est aréolaire, comme nous l'avons dit. Au-dessus de chaque foyer, existe une traînée de dégénérations descendantes dans la substance blanche ; enfin, dans quelques foyers, on trouve encore des globules de sang épanché ; le pigment de ces globules rouges a été repris par les cellules interstitielles de la paroi du foyer que nous avons vues tuméfiées et chargées de granulations jaunes. C'est ce qui se passe, par exemple, autour d'un follicule de De Graef après la ponte ovulaire. Ces

Digitized by Google

foyers ne sont pas apoplectiques ; à la coupe, ils ont la forme comme d'un coin à base périphérique, et les parois ne sont pas dilacérées. Ce sont donc des foyers de ramollissement. Sont-ils emboliques ? Nous ne le pensons pas ; d'abord, l'examen détaillé du cœur et des autres organes ne nous a point montré de lésions vasculaires, ni d'autres foyers hémorrhagiques ; ensuite leur distribution sur les hémisphères est irrégulière et ne correspond au cercle de distribution d'aucune branche artérielle importante. Nous croyons donc que l'on doit rattacher pathogéniquement ces foyers à une forme plus rare : *au ramollissement par thrombose* qui s'observe chez les vieillards déments (plaques jaunes, de Durand-Fardel), dans des conditions assez voisines de celles que nous avons sous les yeux. Ces foyers sont situés aux points du cerveau les plus altérés, il y a donc un rapport entre leur présence et celle des *taches grises* ; mais nous ne pouvons préciser quelle est l'influence de cette seconde lésion sur la première.

Dans la *moelle*, l'altération des cellules nerveuses est bien nette, c'est la *nécrose de coagulation* de Weigert, que cet auteur avait signalée d'abord, notons-le : précisément dans les myélites les cellules qui meurent de cette façon nous ont montré les trois états successifs de tuméfaction hyaline, d'état granuleux et de désintégration moléculaire complète ; après quoi, les débris de la cellule s'éliminent. Les lésions de la substance blanche, tant dans le cerveau que dans la moelle, sont naturellement diffuses, comme celles de la substance grise qu'elles suivent. Nous ne reviendrons pas sur leur description.

IV. L'intérêt de ce cas réside surtout dans la constatation de ces *plaques jaunes* ou de ces petits *pseudo-kystes* multiples, distribués sur les hémisphères. Nous pensons que cette lésion, qui a été rarement signalée à cet âge, les ramollissements multiples appartenant aux vieillards et aux cardiaques, peut être interprétée de façon à expliquer d'autres formes également curieuses de lésions trouvées chez les idiots.

Digitized by Google

VIII.

Ectromélie unilatérale.— Rein unique. — Inclusion de la verge. — Cloaque vésico-rectal. — Tumeur mixte (fibro-sarcome) du périnée ;

Par BOURNEVILLE et P. BRICON.

Nous devons à l'obligeance d'une sage-femme distinguée de Gentilly, Mme FORINO, d'avoir pu étudier un monstre *ectromèle* atteint en outre de différentes autres *anomalies* dont nous allons rapporter l'observation.

OBSERVATION. — *Deux oncles paternels ont eu des convulsions. — Grand-père maternel, excès alcooliques. Grand'mère maternelle, suicide. — Frère âgé de 30 mois, ne prononce que quelques mots. — Vive émotion au troisième mois de la grossesse.*

Ectromélie abdominale unilatérale. — Rein et uretère uniques.— Difficulté apparente de la détermination du sexe. — Inclusion de la verge, scrotum inhabité simulant une petite verge. — Urèthre imperméable dans une partie de son parcours. — Cloaque (communication de la vessie avec le rectum). — Tumeur congénitale du périnée et des parties environnantes (fibro-sarcome).

Rat..., né le 7 mars 1886, est décédé le 20 mars.

Renseignements fournis par sa mère. — *Père*, 37 ans, charpentier, d'une constitution robuste, bien portant, ne fait aucun excès de boissons ; il fume et chique d'une façon modérée. Marié à 32 ans, il n'a été atteint d'aucune affection nerveuse ou syphilitique. [*Père*, bien portant, cultivateur, sobre, pas d'accidents nerveux. — *Mère*, sobre, morte à 61 ans, en 8 jours, d'une affection cérébrale dont le diagnostic n'a pas été porté. — *Grand-père maternel*, 86 ans, et *grand'mère maternelle*, 80 ans, en bonne santé. *Deux frères* ayant eu des *convulsions dans l'enfance* ; l'un infirmier, atteint de tics oculaires, a eu trois enfants,

Digitized by Google

dont deux sont morts on ne sait de quoi. Pas d'aliénés, d'épileptiques, ni de difformes (pieds-bots, malformation des membres, sourds-muets) dans la famille.]

Mère, 30 ans, bien portante, n'a pas eu de convulsions dans l'enfance, n'est pas migraineuse, mais a eu, pendant les cinq premiers mois de sa première grossesse, des *céphalalgies* avec vomissements, et pendant la seconde, des *douleurs névralgiques* ; elle n'a jamais eu d'attaques de nerfs, mais est très impressionnable. [*Père*, mort à 66 ans d'une maladie de cœur ; il fit, à partir de l'âge de 45 ans, de nombreux *excès de boissons* — *Mère*, s'est suicidée par le vitriol. — *Grand-père paternel* mort subitement vers l'âge de 40 ans, on ne sait de quoi. — *Grand'mère paternelle* morte à un âge avancé sans qu'on puisse préciser de quelle affection. — La *grand'mère maternelle* est également morte âgée ; on ne peut fournir aucun renseignement sur le *grand-père paternel*. — *Deux frères* bien portants, ainsi que les enfants de l'un d'eux ; une *sœur*, sans enfants, est de même en bonne santé. Ni aliénés, ni épileptiques, ni difformes, etc., dans la famille].

Pas de *consanguinité*.

Trois enfants : a) D'un premier mari : 1° un enfant, âgé de 9 ans, bien portant et intelligent ; aurait eu une convulsion légère lors de l'éruption d'une molaire. *b*) Du deuxième mari, *deux enfants*; 2° l'un âgé de 30 mois, bien portant, comprendrait tout ce qu'on lui dirait, mais ne prononce que quelques mots tels que *papa*, *maman*, et quelques autres ; il a marché à 10 mois et a été propre à 1 an.

3° *Notre malade*. — Lors de la *conception*, les parents étaient tous deux bien portants et vivaient en parfait accord (ni chagrins, ni ennuis). — *Grossesse* : la mère est venue de Besançon, son pays, où elle était domestique, enceinte de trois mois, sans avoir connaissance de son état, car elle avait eu ses règles aux époques ordinaires. Le jour de son arrivée, elle vint voir son beau-père, marié à une surveillante de Bicêtre. En traversant la seconde cour de l'hospice, elle fut *vivement impressionnée* à la vue du malade B..., atteint d'un *tic convulsif violent de la tête* (*chorée?*) ; elle en aurait été « bouleversée, retournée, » mais n'eut ni syncope, ni tremblement, et n'éprouva rien de particulier du côté de l'abdomen. Elle alla déjeuner chez sa belle-sœur, ne repensa pas à ce malade ; mais dans la soirée, l'aspect de ce pensionnaire lui revint : « Je le voyais toujours, la nuit il était devant moi, si je me réveil-

Digitized by Google

lais ». Chaque fois qu'elle venait à Bicêtre (et elle y venait tous les jours) elle était reprise d'un sentiment de compassion à la vue de cet homme. Pendant tout le cours de la grossesse, elle a été hantée par l'idée que l'enfant qu'elle portait pourrait être mal conformé et ce fut la première chose qu'elle demanda à la sage-femme lors de l'accouchement. En dehors de cette émotion, elle n'eut durant la grossesse, ni céphalalgies, ni névralgies, ni coups, ni chutes, etc.; nous signalerons toutefois des vomissements qui semblent avoir été de nature peu grave, et jusqu'au troisième mois des envies de boire qu'elle satisfaisait en buvant de l'eau; ni eau-de-vie, ni autres liqueurs, etc. Dans le deuxième mois de la grossesse seulement, elle eut un peu d'œdème des membres inférieurs.

Les premiers mouvements de l'enfant se sont manifestés vers le cinquième mois; ces mouvements ressemblaient, selon elle, à une boule qui remue et non à des petits coups comme ceux qu'elle avait sentis quand elle était enceinte de ses deux premiers enfants. Il me semble, disait-elle à son mari, que ses membres ne remuent pas comme chez les autres, et qu'il est situé sous les côtes. » L'*accouchement* eut lieu environ trois semaines avant terme; il fut très rapide, d'une durée totale de 10 à 15 minutes.

Etat actuel (13 mars 1886). *Tête* bien conformée; pas d'indice d'hydrocéphalie; cheveux assez abondants. — *Face* régulière. — Le *thorax* est déprimé vers l'extrémité inférieure du sternum, qui forme une espèce de fossette. L'appendice xyphoïde est saillant. Les *membres supérieurs* sont bien conformés.

La *colonne vertébrale* est régulière à la région cervico-dorsale, mais à la région lombaire, qui est très concave, il y a une déviation vers la droite. — Le *bassin*, en arrière, forme une saillie considérable qui est moins large que le diamètre qui répond au flanc. La moitié droite du bassin est arrondie, la gauche un peu déprimée. — La peau est saine sur la moitié droite, qui est irrégulière; elle est ulcérée sur la moitié de son étendue. — L'ulcération est irrégulière, présente une coloration rouge foncée. Sur la ligne médiane, il existe une *dépression infundibuliforme*, où aboutissent quatre sillons. C'est là que se trouve une fente d'où sortent, assure-t-on, les excréments. Egalement sur la ligne médiane, à la partie la plus saillante, on trouve une petite *eschare* qui a débuté avant-hier. La masse arrondie, qui répond au bassin, se termine sous la forme d'un cône tronqué, au sommet duquel existe une fente en

Digitized by Google

V dont l'ouverture est d'environ 8 à 9 millimètres. Les lèvres du V sont d'aspect cutané. Dans la fente, répondant à la branche gauche du V, semble être l'orifice uréthral. (?) Entre les branches du V, on trouve une saillie rosée. (*Fig.* 18, B.)

Membre inférieur droit. — La *hanche droite* paraît normale; toutefois ses mouvements sont un peu limités, surtout dans le sens de l'abduction. Le fémur droit est un peu incurvé; la jambe droite est fortement courbée en dedans et se termine par un *pied bot varus* assez prononcé.

Membre inférieur gauche. — De ce côté, il existe, en

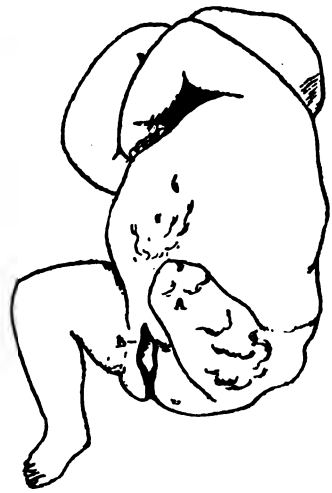

Fig. 18.

apparence, une *amputation congénitale* (*ectromélie*) de la cuisse au niveau de l'union du tiers moyen avec le tiers inférieur. Le membre inférieur gauche est donc représenté par un moignon qui mesure 7 centim. de longueur, 11 centim. de circonférence à la base et 8 centim. de circonférence à l'extrémité inférieure. Il existe quelques mouvements très limités dans la hanche, qui est fortement déprimée. Le moignon est dans l'adduction et ne peut être porté dans l'abduction. Il est en même temps fléchi obliquement sur l'abdomen, de telle sorte que son extrémité libre répond

Digitized by Google

à peu près à la ligne médiane du corps. Sur sa face inférieure et externe, le moignon présente une série de petits mamelons arrondis ou elliptiques; les uns, répondant à l'extrémité libre, sont fermes; les autres, situés à la racine du membre, sont mollasses, ont une coloration légèrement bleuâtre, rappelant l'aspect de certaines phlyctènes. (*Fig.* 18, A.)

L'*abdomen* est très large, mesure plus de 31 centimètres dans sa plus grande dimension, alors que le thorax mesure à sa base 27 cent. 1/2. La peau est épaissie, principalement sur le tiers médian, dans le sens de la hauteur; elle est ridée transversalement et longitudinalement; les rides longitudinales sont plus profondes. A 3 centimètres au-dessous du nombril, se trouvent quatre rides cutanées qui se réunissent; l'une des rides ou sillons cutanés descend entre les deux cuisses et répondrait à peu près à une fente simulant vaguement une vulve (?). Cette région interfémorale, qui a 2 centimètres à peine de largeur, descend en bas en s'élargissant pour venir se confondre avec la saillie conique dont nous avons parlé, au sommet de laquelle se trouve l'orifice présumé de l'urèthre. La saillie conique mesure à son extrémité près de 4 centimètres.

Immédiatement au-dessous du pli cruro-génital gauche, existe un *mamelon* qui a 7 à 8 millimètres de hauteur. Cette saillie a tout à fait l'aspect d'un bout de sein sans orifice et ne rappelle nullement l'aspect de la verge. Sa consistance est analogue à celle d'un mamelon.

La peau du dos, dans sa partie supérieure, est souple; à la région lombaire, elle est dure, comme scléreuse, ainsi que sur la cuisse droite en dehors; sur la jambe, elle présente le même caractère. Elle est souple sur la région thoracique antérieure, ainsi qu'aux aisselles, un peu scléreuse sur les épaules, très scléreuse sur les bras.

On constate une *cyanose* très prononcée à la jambe, mais surtout du pied et des avant-bras.

L'enfant a rendu son méconium; les selles commencent à être jaunes; il tête et ne vomit pas.

Du 13 au 20 mars, il s'est affaibli progressivement, et il est mort le 20 mars. — Grâce à l'habile intervention de Mme Forino, nous avons pu pratiquer l'autopsie, mais partiellement, car les parents se sont opposés à ce que nous touchions à la tête.

Autopsie. — Les organes de la *cavité thoracique* sont normaux. Il en est de même de la plupart des organes de la cavité abdominale, à l'exception des reins, du rectum,

Digitized by Google

de la vessie et des organes génitaux, qui présentent des anomalies.

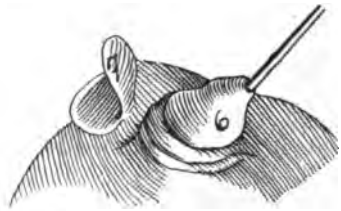

Fig. 19. — 6, Gland ; le prépuce est ramené en arrière ; une sonde est introduite dans l'urèthre. — 7, Mamelon représentant le scrotum inhabité (1).

Organes génitaux. — Dans la fente médiane dont il est question plus haut, on constate l'existence d'un *gland* bien

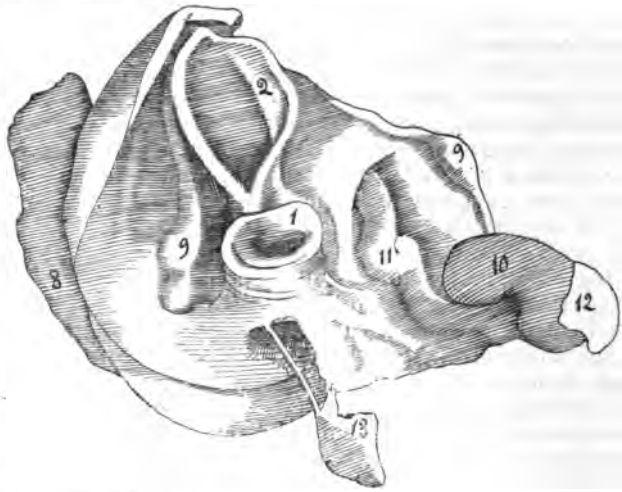

Fig. 20. — 1, Coupe transversale du rectum. — 2, Vessie ouverte sur sa paroi postérieure.— 8, Moignon et cuisse gauche.— 9, Testicules.— 10, Rein droit. — 11, Uretère droit sinueux et dilaté. — 12, Capsule surrénale droite. — 13, Capsule surrénale gauche.

conformé, situé profondément; les lèvres de cette fente sont formées par le prépuce, que l'on parvient à refouler

(1) Cette figure et les suivantes ont été dessinées par M. Isch-Wall, interne du service.

Digitized by Google

en arrière du gland (*Fig.* 19). Une sonde introduite dans le canal de l'urèthre ne parvient pas jusqu'à la vessie; elle se trouve arrêtée au niveau du pubis. Une section opérée d'avant en arrière et sur le trajet de l'urèthre, permet de constater que cette interruption est due à une *tumeur* qui a envahi une grande partie du pénis, et sur laquelle nous reviendrons tout à l'heure. Le *mamelon* situé un peu au-dessus et sur le côté du pénis, dont nous avons parlé, est incisé et n'est autre qu'un *scrotum inhabité*.

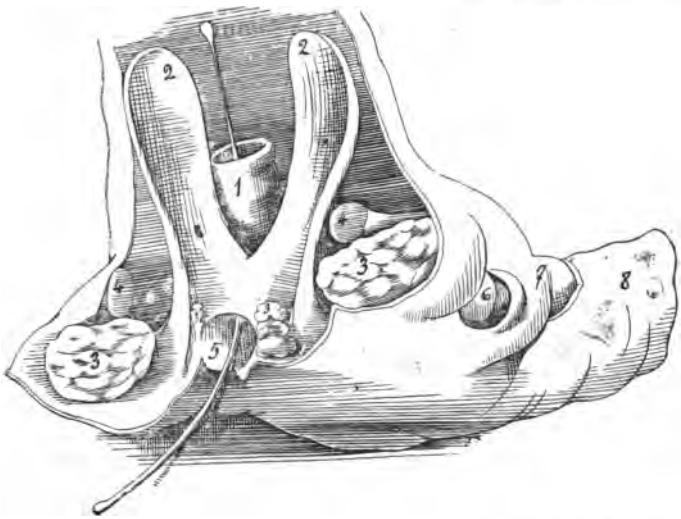

Fig. 21 —Elle montre les rapports du cloaque avec la vessie et le rectum. — 1, Rectum par lequel passe une sonde qui ressort par le cloaque. — 2, Vessie ouverte antérieurement et postérieurement. — 3, Tumeur. — 4, Pubis. — 5, Cloaque vésico-rectal. — 6, Fente au fond de laquelle on voit l'orifice de l'urèthre et le gland. — 7, Mamelon scrotal. — 8, Cuisse gauche.

Le *rein gauche* est complètement absent; malgré des recherches très attentives, nous n'en découvrons aucun vestige; la *capsule surrénale gauche* existe. Le *rein droit* paraît normal, mais son *uretère* est très sinueux, dilaté, de la grosseur d'une plume d'oie (*Fig.* 20, 11). Les deux *testicules* (*Fig.* 20, 9) se trouvent sur les côtés du bassin. — La *vessie*, ouverte postérieurement, montre une large communication avec une sorte de cloaque (*Fig.* 21, 5) qui lui est commun avec l'extrémité inférieure du *rectum*.

Sur la *paroi interne du rectum*, autour du rectum et de

Digitized by Google

la vessie, se trouve une *tumeur* bourgeonnante (*Fig.* 21 et 22, 1, 3), d'aspect sarcomateux. Cette tumeur a envahi toute la partie gauche du bassin, les faces latérale et postérieure de la cuisse gauche. Elle est blanchâtre, ferme au toucher, et crie sous le couteau. Elle contourne le pubis à sa partie inférieure, envahit tout le périnée ; elle dépasse de 2 à 3 centimètres la fente dorso-anale qu'elle enveloppe complètement ; en avant, elle s'étend jusqu'au bord inférieur du prépuce, puis gagne la partie inférieure de la cuisse ; elle présente, du pubis au gland, une épaisseur de plus de 3 centimètres. La tête du fémur est à peu près nor-

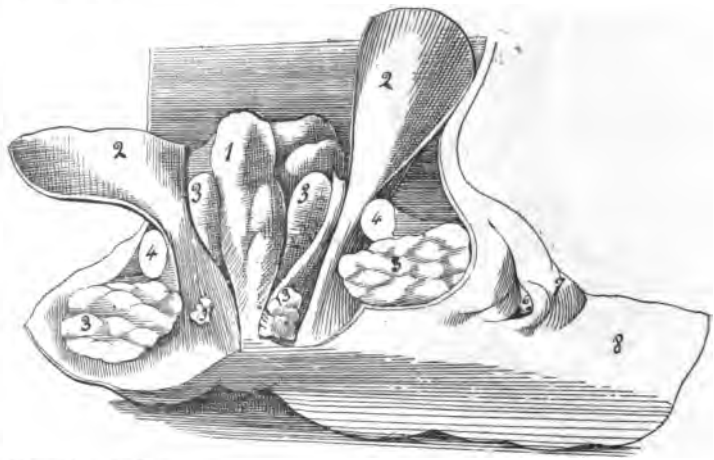

Fig. 22. — 1, Rectum ouvert montrant les végétations de la tumeur (3) sur sa paroi interne. — 2, Vessie. — 3, Tumeur. — 4, Pubis. — 6, Fente dans laquelle se trouve inclus le gland. — 7, Mamelon scrotal.

male située dans une cavité cotyloïde bien conformée. Le bassin à gauche n'est représenté que par une portion cartilagineuse supportant la cavité cotyloïde. Le fémur se termine par une surface cartilagineuse, simulant les condyles et entouré d'une bourse séreuse ; cette extrémité inférieure a l'aspect d'une extrémité fémorale inférieure ; on y trouve du reste, en avant et un peu en dehors, un petit noyau cartilagineux qui rappelle la rotule.

Examen histologique. — Dans les parties de la tumeur siégeant autour du pubis on trouve, à l'examen histologique, un stroma fibreux épais et abondant, circonscrivant des

Digitized by Google

alvéoles irrégulières qui contiennent des cellules embryonnaires; ce tissu fibreux se rencontre dans toutes les parties de la tumeur, mais prédomine dans les endroits d'apparence fibreuse ; il diminue, et même cède le pas aux cellules embryonnaires dans les parties molles, jeunes, de la tumeur, telles que sur le rectum. — La nature des cellules, la disposition des travées fibreuses ne permet pas à un examen attentif de s'arrêter à l'idée d'un carcinome, ce que nous avions pensé au début après un examen hâtif et superficiel. En résumé, nous avons ici affaire à un sarcome, à un fibro-sarcome.

Réflexions. — I. Nous signalerons l'absence complète de tout *néoplasme* et de *malformations* quelconques chez les ascendants directs ou collatéraux, la bonne santé des père et mère. Nous ne trouvons chez les ascendants ni épileptiques, ni aliénés (sauf un suicide) ; l'alcoolisme existe chez un aïeul maternel et aucun membre de la famille ne paraît avoir été atteint d'affections nerveuses graves, en dehors des convulsions de l'enfance pour quelques-uns d'entre eux. La mère elle-même n'est ni migraineuse, ni à proprement parler nerveuse ; elle semble être atteinte simplement de cet état nerveux encore peu défini décrit sous le nom de neurasthénie.

Comme on le voit, nous ne trouvons dans les antécédents aucun fait qui précise, explique, la *déviation* ou la *perversion du développement*, dont a été atteint l'enfant Rat....

Il semble que la tumeur se soit développée dans les trois premiers mois de la grossesse. Doit-on en accuser des chocs qui auraient pu être subis pendant des vomissements de ces trois premiers mois ?

Quel rôle a pu jouer ici l'*émotion* ressentie, vers le troisième mois de la grossesse, par la mère à la vue d'un malade atteint d'un tic particulier de la tête, émotion qui se serait prolongée d'une façon constante jusqu'à l'accouchement? Nous ne saurions dire si cette émotion a été pour quelque chose dans l'étiologie des arrêts de développement et des malformations que nous avons observées chez notre malade. Sa persistance a pu jouer un rôle. Sans insister davantage et nous lancer dans des hypothèses plus ou moins hasardées, nous allons relever en quelques mots les points les plus importants.

Digitized by Google

II. *Rein unique.* — Les observations du rein unique ne sont pas d'une extrême rareté (1), mais il est douteux qu'elles se rapportent à des cas d'absence rénale congénitale; la plupart doivent être attribuées à des atrophies, et des recherches suffisantes eussent peut-être fait découvrir, dans bien des cas, les vestiges du rein. Il n'en est pas de même dans notre cas où la constatation de l'absence du rein gauche est appuyée par la disposition sinueuse de l'uretère droit de calibre excessif (*Fig.* 20) qui semble s'être ainsi développé en compensation de l'absence de toute trace d'uretère gauche. Rappelons que la *capsule surrénale gauche*, correspondant au rein absent, existait et était normale.

III. *Pseudo-hermaphrodisme.* — Les cas d'hermaphrodisme apparent sont assez fréquents ; la plupart se rapportent à des hypospades très prononcés. Chez Rat..., au contraire, le gland et le canal de l'urèthre (dans son trajet antérieur) sont bien conformés; l'inclusion seule du gland dans la peau du périnée, par suite du développement de la tumeur d'arrière en avant, avait pu faire penser à l'existence d'une vulve dont les lèvres étaient simulées par la face interne du prépuce ; d'autre part, le scrotum inhabité, petit et allongé, a pu être pris pour une verge mal conformée. Ces différents aspects ne pouvaient toutefois résister à un examen plus approfondi.

IV. *Ectromélie abdominale unilatérale.* — Les cas d'ectromélie bi-thoracique ou bi-abdominale sont assez fréquents, mais l'ectromélie abdominale unilatérale est très rare, et, dans la plupart des cas publiés, cette anomalie s'accompagnait d'éventration. Nous devons faire remarquer ici l'absence dans le moignon d'os rudimentaires, la disposition normale des nerfs, des vaisseaux et des muscles, non intéressés par la tumeur. Cette ectromélie paraît être due à la tumeur; nous ne pouvons être plus affirmatifs, les centres nerveux n'ayant pu malheureuse-

(1) Consulter à ce sujet l'article *Rein (physiologie)* publié par M. Daniel Mollière, dans le *Dictionnaire encyclopédique des sciences médicales*, 3e série, t. III, p. 154, 1876.

Digitized by Google

ment être examinés. La constatation, par Mme Forino, de l'état normal du placenta, des membranes, de la situation également normale du cordon ne permet guère de faire jouer un rôle à ces organes dans la production de la malformation (1).

V. *Tumeur sarcomateuse périnéale et des organes environnants.* — Les cas de sarcomes congénitaux sont assez rares et on n'en trouve que quelques exemples rapportés par Virchow dans sa *Pathologie des tumeurs* et dans l'article *Sarcome du Dictionnaire encyclopédique.*

La genèse des malformations et de la tumeur observées sur l'enfant Rat... reste encore en partie obscure; si l'on s'explique assez facilement les anomalies rencontrées du côté des appareils génito-urinaires par le fait du développement de la tumeur, il est moins facile de comprendre comment celle-ci a pu produire l'ectromélie, et l'on ne saurait établir de relation entre elle et l'absence du rein gauche.

---

(1) Dans une observation précédemment publiée par Mme Forino (*Médecin praticien*, 30 septembre 1882, p. 460), on note une *amputation spontanée* du bras par suite sans doute d'un circulaire du cordon (présentation du siège); l'avant-bras détaché fut retrouvé dans les membranes.

Digitized by Google

IX.

Épilepsie idiopathique. — Démence paralytique. — Obstruction des voies respiratoires par les aliments : crico-trachéotomie. — Anciennes fractures des septièmes cartilages costaux ;

Par BOURNEVILLE, P. BRICON et COURBARIEN.

L'histoire des vieux épileptiques offre souvent une série de particularités intéressantes, non seulement au point de vue de la pathologie nerveuse, mais encore au point de vue et de la pathologie médicale ordinaire et même de la chirurgie : telle est l'observation suivante :

OBSERVATION. — *Hérédité nulle (?). — Pas de consanguinité. — Premières convulsions à 3 ans. — Accidents convulsifs revenant 4 à 6 fois chaque année jusqu'à 6 ans. — Rémission de 8 ans. — Retour des accès à 14 ans. — Affaiblissement de l'intelligence (29 ans); idées religieuses : crucifiement. — Congestions méningitiques. — Tentative de suicide (1865). — Démence (1880) s'aggravant de plus en plus (1881-1882); gâtisme, embarras de la parole, etc. — Attitude spéciale. — Nombreuses cicatrices consécutives aux chutes convulsives. — Introduction d'aliments dans les voies respiratoires : crico-trachéotomie. — Broncho-pneumonie consécutive. — Mort.*

Autopsie : Broncho-pneumonie. — Fracture double et symétrique des 7es cartilages costaux. — Artère vertébrale droite moitié plus petite que la gauche. — Pie-mère un peu épaissie, sans adhérences. — Asymétrie des circonvolutions. — Scissure perpendiculaire externe simienne.

Ménag....., Charles-Théophile, tourneur sur cuivre, entré à Bicêtre pour la troisième fois (1) le 22 décembre 1871

(1) Il était entré une première fois le 10 décembre 1863, une seconde fois le 6 février 1868.

Digitized by Google

(service de M. Bourneville), est décédé le 20 mars 1885, à l'âge de 43 ans.

Antécédents. — Les *renseignements* détaillés tels qu'on les prend d'habitude dans le service, à chaque entrée, manquant, nous relevons seulement dans les notes qui nous ont été obligeamment communiquées par notre vénéré maître, M. Delasiauve, médecin de la section jusqu'à la fin de 1864, les indications suivantes fournies par le *père* du malade en décembre 1863.

La santé de Ménag... aurait été bonne jusqu'à l'âge de 3 ans; dès cet âge, accidents convulsifs; les premiers auraient duré une demi-heure. Ces accidents sont revenus jusqu'à 6 ans, séparés par des intervalles de deux ou trois mois. Les convulsions étaient générales; il n'y avait pas d'écume. A partir de 6 ans, disparition des crises, amélioration de la santé jusque-là chancelante et développement régulier de l'intelligence, qui était même assez vive; il a suivi les exercices de l'école et fait son apprentissage.

A 14 ans, est survenu un accès au milieu de la rue, en plein jour. A partir de là, les accès sont revenus tous les deux ou trois mois pendant trois ans, tantôt le jour, tantôt la nuit; ils se sont rapprochés ensuite et surviennent maintenant la nuit, surtout depuis un an, et dans le sommeil, sans que M... en ait conscience. Il en a quelquefois deux ou trois en douze heures et *reste affaissé à leur suite* pendant deux ou trois jours.

La *mémoire* a diminué beaucoup. Son *caractère* s'est modifié aussi; il est devenu morose, irritable et difficile. — Presque chaque mois, retour d'*idées délirantes religieuses :* il prie Dieu, se croit envoyé de lui pour guérir les épileptiques; il en a ressenti toutes les souffrances, et il ne veut plus qu'il y ait de ces malades sur terre. Ces jours passés, il se *mettait en croix*, disait être Jésus-Christ et voulait bénir son père et sa mère.

Au début, les accès étaient annoncés par un état de malaise, d'abattement et de tristesse qui durait deux jours. — Maintenant, on le surprend souvent mâchonnant dans son sommeil; c'est la terminaison de la crise, qui est encore révélée plus sûrement par des morsures de la langue, sinon constantes, au moins fréquentes. — *Céphalalgie* à la suite des accès. — *Contusions* nombreuses de la tête et du menton. — Cause de la maladie, inconnue; pas d'hérédité. — *Traitements antérieurs :* arsenic, valériane, applications fréquentes de sangsues, sans autre résultat que celui d'affaiblir la santé du malade.

Digitized by Google

Depuis le 10 décembre 1863 (date de la première entrée), jusqu'en juillet 1865, nous relevons le traitement par le *sulfate de cuivre*, l'apparition d'un *urticaire* fugace, de l'*agitation* avec *hallucinations*, menaces, etc., et de fréquentes *congestions méningitiques*. Le 12 mars 1865, dans un accès d'agitation, Ménag... se donne un *coup de couteau* sans gravité au côté. — Pour cette même période, le nombre des accès, par mois, a varié entre 1 et 7; celui des vertiges est plus élevé. En juin 1865, pas d'accès, 4 vertiges.

Etat actuel (17 mars 1885).—*Tête* de forme un peu carrée, élargie transversalement à sa partie supérieure, avec saillie considérable des deux bosses pariétales. La protubérance occipitale et les bosses frontales font une saillie moyenne. Nombreuses *cicatrices* à la racine des cheveux et à la partie postérieure de l'occipital, dont deux courbes, linéaires et très allongées. Léger sillon transversal répondant à l'articulation du frontal avec les pariétaux. — *Front* étroit, couvert de nombreuses *cicatrices*, les unes anciennes, les autres récentes; une autre linéaire, de 2 centimètres, à la partie supérieure de la tempe gauche. Les arcades orbitaires, effacées dans leur moitié interne, sont au contraire larges et saillantes dans leur moitié externe; à ce niveau, la peau est épaissie, couturée de *cicatrices*, privée d'un grand nombre des poils des sourcils, mais glisse facilement sur l'os. Bourrelet cutané, saillant, verticalement dirigé, s'étendant de la racine du nez sur le front et long de 1 cent. 1/2. — *Yeux* un peu enfoncés. — *Pupilles* contractiles très resserrées. Iris gris. Pas de lésion oculaire. La fente palpébrale gauche paraît légèrement oblique en bas et en dehors. — Le *nez*, large à sa base, présente quelques *cicatrices* à sa partie supérieure. — *Bouche* grande, lèvres épaisses. — Face arrondie et symétrique. *Oreilles* moyennes, égales, bien ourlées; lobule distinct.

Circonférence horizontale.	54 cent. 1/2.
Diamètre transversal maximum. . .	13 — 1/2
Diamètre transversal minimum . . .	11 —
Diamètre occipito-frontal.	18 —

Cou court. *Thorax* très étroit. Circonférence moyenne au-dessous des mamelons, 76 cent. Fausses côtes saillantes. Courbure de la région dorsale du *rachis* très accentuée dans le sens normal.

Abdomen un peu ballonné. — *Organes génitaux* : Poils assez abondants au pénil; verge grosse; bourses rétrac-

Digitized by Google

tées ; testicules volumineux et durs. La racine de la bourse droite paraît plus grosse que celle de la gauche. — Pas d'onanisme constaté. — *Membres supérieurs* ordinairement fixés dans la demi-flexion (contracture cédant à une traction faible); il est plus difficile d'étendre horizontalement le bras. Muscles grêles : deux cicatrices de vaccin sur le bras gauche et une sur le droit. — Les *membres inférieurs* présentent de nombreuses cicatrices avec quelques ulcérations récentes, dont une sur la face antérieure de la cuisse droite et l'autre sur la malléole externe du même côté. Au niveau des deux trochanters, nombreuses cicatrices. En explorant le tibia gauche, on trouve sur la face interne une saillie très accusée, creusée d'une rainure oblique de haut en bas et d'arrière en avant, et située à 5 centimètres de l'extrémité inférieure de la malléole interne : c'est un *cal vicieux* consécutif à une *fracture* survenue en 1869, qui a mis plusieurs mois à se consolider et s'est reproduite à plusieurs reprises, Mén... se levant avec son appareil.

Cœur : Battements sourds et mal frappés; pouls, 112 par minute. — *Sensibilité* générale, paraît normale. Sensibilité spéciale, d'une exploration impossible. — *Peau et poils* : Cheveux clair-semés noir foncé, quelques-uns gris ; calvitie du sommet de la tête. Poils longs assez abondants sur le devant de la poitrine. Poils grêles sur les bras et les membres inférieurs.

1880. 7 *avril*. Accès comme d'habitude; mais depuis le 4, abattement. Il ne dit rien, ouvre les yeux quand il entend parler de son père; appétit conservé. Pupilles légèrement contractées. Sensibilité émoussée aux membres supérieurs; grimaces et mouvements, au contraire, quand on pique les membres inférieurs avec une épingle. Gâtisme intermittent. Démence assez prononcée.

15 *décembre*. Incohérence absolue, aucune réponse sensée à aucune question. Ne peut dire les noms des gens de service qu'il voit tous les jours, ni le jour de son entrée, son âge, etc ; sait seulement son nom. Embarras considérable de la *parole*.

1881. *Avril*. Revacciné sans résultat. Ne gâte que la nuit. Très violent, parfois cherche à mordre. Nombreuses contusions, plaies contuses et cicatrices résultant de chutes dans les accès.

1883. 11 *décembre*. Après beaucoup d'insistance, Mén... finit par répondre : « Ça..... va... a... a... » — On lui dit :

Digitized by Google

« Bonjour. » — « Oui... », répart-il, et c'est tout. Il est incapable de s'habiller et de se déshabiller. Quelquefois il reste immobile devant son déjeuner sans y toucher, ou bien il mange salement avec la main et parfois essaie de prendre son bouillon avec une fourchette. — *Gâtisme* absolu. Le plus souvent, il reste immobile dans un coin. — *Parésie* passagère des jambes après les accès et durant deux ou trois jours. Pupilles contractées, mais égales. Il y a deux jours, sans motif appréciable, il est arrivé près de l'infirmier et a cherché à le mordre.

1884. 1er *juillet*. Pas de tremblement de la langue ni des lèvres. Forces affaiblies.

24 *décembre*. Frémissement des lèvres; hésitation marquée de la *parole*, « tou... toutou... alors vous vou... ou... dre... driez ». On arrive difficilement à lui faire ouvrir la bouche, mais on ne peut lui faire sortir la langue, qui tremble légèrement.— Mén... égratigne parfois ses camarades quand ils le contrarient. Dynamométrie impossible.— D'habitude le malade tient la tête penchée; ses mains sont ramenées en avant de la poitrine, l'une sur l'autre; il marche en traînant les pieds et en inclinant le corps assez fortement en avant.

1885. 15 *mars*. Pendant qu'il mangeait, un morceau de pain ou de viande s'est engagé dans les voies respiratoires et menace de l'asphyxier. Le doigt porté profondément dans le fond de la gorge arrive presque à la partie supérieure du larynx sans avoir la sensation du corps étranger. L'inspiration est pénible et accompagnée d'un bruit de cornage intense. A la percussion, diminution de l'élasticité du thorax, mais sonorité à peu près normale. Le murmure respiratoire s'entend encore des deux côtés, mais affaibli, presque supprimé à gauche, où on entend en revanche la propagation du bruit laryngo-trachéal. Pas ou peu de tirage sus-sternal. La dépression épigastrique est plus accusée. — Par moments, la dyspnée devient plus intense; il se produit des quintes de toux qui rejettent des mucosités filantes et visqueuses; à chacune de ces quintes, la face blémit davantage, les extrémités sont froides, le pouls reste plein et fort.

Vers midi et demi, la *dyspnée* et la *cyanose* sont extrêmes, et l'interne de garde pratique d'urgence la section des parties molles au thermo-cautère et, au bistouri, l'incision de la membrane crico-thyroïdienne, du cartilage cricoïde et du premier anneau de la trachée (*crico-trachéo-*

Digitized by Google

tomie). La respiration se rétablit lentement après l'opération, le pouls devient plus petit et filiforme à plusieurs reprises; sous l'influence d'excitations directes de la trachée par des attouchements de la muqueuse et de manœuvres de respiration artificielle prolongées pendant une demi-heure environ, les mouvements respiratoires se rétablissent, se régularisent.

A sept heures du soir, *rejet par la bouche de petits fragments de viande* d'abord, puis de *deux gros morceaux* en partie tendineux, nullement mâchés, sans traces d'altération. Le plus gros est aplati et mesure 4 centimètres dans les deux sens; le plus petit est allongé et a 4 centimètres de longueur sur 2 de largeur. T. R. 38°,8.

17 *mars*. Respiration fréquente. Pouls accéléré, petit. Face rouge, lèvres un peu cyanosées. Des sécrétions abondantes, visqueuses, opalines sont rejetées sans trop de peine par la canule. A l'auscultation, respiration exagérée, ronflante, avec transmission des bruits qui se passent dans la canule. — *Traitement* : potion de Todd, lait, potages, bagnols. Le lait n'est avalé qu'avec difficulté et rejeté en petite quantité par la canule. — T. R. M. 39°,8. — *Soir* : T. R. 40°.

18 *mars*. Nuit assez bonne. La rougeur de la face et la chaleur de la peau ont diminué et presque disparu. La peau est moite. Les sécrétions sont aussi moins abondantes. A la percussion, submatité des deux bases; en ce point, murmure vésiculaire peu distinct et souffle léger. En avant, respiration ronflante. P. 80; T. R. 39°.

Du côté de la *plaie*, léger gonflement et rougeur des bords. La plaie elle-même est grisâtre, mais suppure peu. — Hier, tentative d'enlèvement de la canule; mais la plaie étant fermée, la respiration est devenue si fréquente, avec production d'un bruit laryngé intense, qu'on a dû la remettre. — *Soir* : T. R. 40°. Vésicatoire à la base droite; lavement purgatif.

19 *mars*. Respiration fréquente, plaques de rougeur sur les joues. A l'auscultation, râles nombreux sous-crépitants. Peau très chaude, sèche. — Nuit dernière très agitée, avec mouvements désordonnés. 1/4 lavement avec 1 gramme de sulfate de quinine. T. R. 39°,8.

20 *mars*. Le malade est décédé à cinq heures du matin.

Poids. —	1879 : Novembre	49 kil. 500.
—	1880 : Septembre	51 kil. 900.
—	1885 : Janvier.	48 kil. »
—	Après le décès.	46 kil. 20.
Taille. —	1881 : 31 juillet.	1 m. 56 c.

Digitized by Google

Tableau des accès depuis 1871 jusqu'à la mort.

MOIS.	1871	1872	1873	1874	1875	1876	1877	1878	1879	1880	1881		1882		1883		1884		1885	
	Accès.	Accès.	Accès.	Accès.	Accès.	Accès.	Accès	Accès.	Accès.	Accès.	Accès.	Vertiges.	Accès.	Vertiges.	Accès.	Vertiges.	Accès.	Vertiges.	Accès.	Vertiges.
Janvier . . .	»	12	34	4	11	3	5	10	14	23	4	»	7	»	9	3	9	1	2	1
Février . . .	»	23	23	14	7	4	4	10	16	16	6	»	7	»	5	»	9	»	6	1
Mars	»	25	30	17	7	11	4	9	10	9	5	»	5	»	10	1	12	1	4	1
Avril	»	9	»	11	13	5	4	17	9	12	14	»	12	»	11	»	8	»		
Mai.	»	8	2	25	14	4	9	14	11	10	4	»	10	»	10	»	12	2		
Juin.	»	9	5	7	12	6	2	8	13	8	6	»	11	1	5	»	8	»		
Juillet. . . .	»	13	8	5	19	12	8	8	13	7	5	»	2	1	13	»	12	2		
Août	»	20	7	15	15	2	4	7	10	5	9	»	20	»	6	»	8	1		
Septembre .	»	18	11	16	2	5	4	11	12	8	9	»	10	»	8	»	9	6		
Octobre. . .	»	16	9	11	1	4	9	9	13	11	17	»	14	»	8	»	9	1		
Novembre .	»	19	14	8	16	6	6	13	12	5	4	»	8	»	11	»	11	13		
Décembre. .	3	14	9	9	6	4	6	11	9	5	4	»	10	»	11	»	13	1		
Totaux . .	3	186	152	142	123	66	65	127	142	119	87	»	116	2	107	4	120	28	12	3

Digitized by Google

Autopsie (vingt-huit heures après la mort). — Abdomen plat, sans coloration cadavérique. Rigidité assez prononcée, surtout au bras gauche. Tissu adipeux assez abondant. Musculature normale. Pas d'emphysème du cou. A l'ouverture de l'abdomen, le péritoine paraît sain ; un peu de liquide rougeâtre dans le petit bassin. L'intestin occupe sa place normale; le grand épiploon est remonté et complètement recouvert par les anses intestinales. Le foie ne dépasse pas les fausses côtes. Le diaphragme remonte au bord inférieur de la troisième côte à droite et de la quatrième à gauche. L'estomac est dilaté et déborde les fausses côtes de la largeur de la main. Dans la cavité pleurale gauche, un demi-verre environ d'un liquide roussâtre; adhérences entre les deux plèvres, en arrière, s'étendant du sommet à la base du poumon gauche et sur un espace plus large en haut qu'en bas. Le poumon droit est presque complètement adhérent, tant à la plèvre qu'au péricarde. — *Péricarde* normal; sa cavité contient environ trois cuillerées d'un liquide rougeâtre, sans fausses membranes.

Thorax. L'examen du *plastron thoracique*, enlevé pour l'ouverture de la cavité, fait découvrir une *fracture double symétrique des 7es cartilages costaux*, fractures anciennes dont nous ignorons la date, car nous n'avons trouvé aucune indication sur les registres de la section. La poignée du sternum est réunie au corps par une articulation, tandis que l'appendice xyphoïde est en grande partie cartilagineux; le cartilage de la 7e côte s'insère sur cette partie cartilagineuse. Ce cartilage mesure 11 cent. 1/2. A 3 cent. 1/2 de son extrémité costale se trouve de chaque côté une *fracture transverse à bords nets;* ses fragments chevauchent l'un sur l'autre de 1 cent. 1/2 à 2 cent.; le *fragment costal est situé en avant.* Entre les deux fragments et autour d'eux, on voit de chaque côté du *tissu osseux dur et compact*, se montrant sur les différentes surfaces du cartilage, sans *union intime* avec lui; ce tissu osseux est surtout abondant entre la face externe du fragment sternal et la face interne du fragment costal. Les cartilages paraissent normaux, sans traces d'ossification.

Cœur (280 grammes), surchargé modérément de graisse, surtout à la pointe et en arrière ; normal, on trouve seulement un peu d'athérome autour des orifices des artères coronaires. — Endocarde un peu épaissi dans la cavité ventriculaire gauche, dur et presque calcaire dans l'espace sous-aortique. — *Plèvre* lisse et normale dans les parties

Digitized by Google

où on ne trouve pas d'adhérence. — *Ganglions* du médiastin postérieur mélaniques, sans augmentation de volume. — *Bronches* et *trachée* hypérémiées. — *Poumon droit* (900 grammes) très congestionné et très œdématié; sur les bords, plusieurs zones de 1 centimètre d'épaisseur, dures, grisâtres (*broncho-pneumonie*). — Congestion et œdème du *poumon gauche* (780 grammes), prédominant à la base. Aspect gris sale de la *plaie trachéale*; celle-ci intéresse seulement le cartilage cricoïde et le ligament crico-thyroïdien. Les cordes vocales qui touchent immédiatement par leur insertion antérieure à l'angle supérieur de la plaie sont gonflées, mais ne paraissent pas avoir été atteintes. — *Pharynx* et *œsophage* normaux.

Abdomen. Foie (1230 grammes). *Pancréas, uretères, capsules surrénales, rate* (140 grammes), *rein droit* (105 grammes) normaux. *Rein gauche* (115 grammes) lobulé; deux petits *kystes*, un de 5 millimètres environ, l'autre de 2, font une légère saillie sur son bord convexe. *Bile, vésicule biliaire, canal cholédoque*, rien de particulier. — Le *canal inguinal* droit est très dilaté. Les *testicules* sont normaux.

Tête. Cuir chevelu normal. Les os du *crâne* durs, mais peu épais, sont symétriques. Le *trou vertébral* est normal. *Dure-mère* et *liquide céphalo-rachidien*, rien de particulier. *Encéphale* : 1270 grammes.

La *pie-mère*, non injectée, mais un peu épaissie, s'enlève très facilement des deux côtés, sur le cerveau et le cervelet. Les *nerfs*, le *chiasma*, les *pédoncules cérébraux* sont symétriques. Les hémisphères cérébraux sont égaux. Les *ventricules latéraux* et la *corne d'Ammon* n'offrent rien de particulier. Les *artères* de la base sont symétriques, mais l'*artère vertébrale droite* est *au moins de moitié plus petite que la gauche. Cervelet* et *isthme* : 140 grammes. Les hémisphères cérébelleux sont égaux.

Hémisphère gauche. a) Face convexe. La *première frontale*, très sinueuse, s'insère directement sur la frontale ascendante; de la base de son point d'insertion part une *scissure parallèle* au sillon de Rolando; elle descend presque au niveau de la scissure frontale inférieure, longe parallèlement dans son tiers inférieur, et à 1 centimètre en avant, une seconde *scissure parallèle frontale* plus inférieure, qui va jusqu'à l'insertion de la troisième frontale. La *deuxième frontale* est très sinueuse, envoie dans son

Digitized by Google

tiers moyen deux plis de passage à la première frontale, s'insère indirectement par un pli de passage au tiers inférieur de la circonvolution frontale ascendante, entre les deux scissures parallèles dont nous avons parlé. La *troisième frontale* est aussi très sinueuse; elle ne s'insère à la frontale ascendante qu'au fond de la vallée de Sylvius. Les sillons du lobe frontal sont profonds. La *scissure de Sylvius* est normale. La *frontale ascendante*, assez large dans son tiers inférieur, est moins développée dans ses deux tiers supérieurs, grêle vers sa partie moyenne. Le *sillon de Rolando* est profond et sinueux. La *pariétale ascendante* est sinueuse et assez grêle. La *scissure interpariétale*, très sinueuse et profonde, est interrompue au niveau de sa courbure par un mince pli de passage, allant du pli pariétal inférieur à la partie médiane de la pariétale ascendante; elle possède un rameau ascendant assez sinueux, un sillon vertical descendant (*Sulcus intermedius de Jensen*) qui va se confondre avec la scissure parallèle, puis va se perdre dans le lit de la *première scissure occipitale*, elle-même très sinueuse, en coupant la *scissure perpendiculaire* externe qui, ici, est complète et profonde; cette dernière, interrompue à son tiers supérieur par un pli de passage grêle, allant du lobule pariétal supérieur à la première circonvolution occipitale, se continue ensuite presque jusqu'à la scissure parallèle dont elle n'est séparée que de 4 millimètres. Le *lobule pariétal* supérieur est sinueux, bien développé, ainsi que le *lobule pariétal inférieur* et le *pli courbe*.

La *première circonvolution temporale* est bien développée, sinueuse, elle est nettement séparée du lobule pariétal inférieur par une scissure profonde, horizontale; la *scissure parallèle* est sinueuse et profonde, communique par trois larges et profondes scissures avec la *seconde scissure temporale*, très sinueuse et irrégulière, interrompue par plusieurs plis de passage allant de la troisième temporale à la deuxième; il en résulte que ces deux circonvolutions, bien développées, sont très sinueuses et très irrégulières. Toutes les circonvolutions du lobe temporal sont nettement séparées (il est même très rare de les voir aussi nettement) de celles du lobule pariétal inférieur d'une part et de celles du lobe occipital d'autre part; une *scissure verticale*, dérivée de la première scissure temporale, très zigzaguée et séparée de la scissure interpariétale par un pli de passage à niveau de 9 millimètres, descend vers le lobule fusiforme, semble constituer en partie la *première scissure temporo-occipitale*, très sinueuse et irrégulière.

Digitized by Google

Cette scissure verticale, interrompue seulement dans sa profondeur par un pli de passage grêle allant de la seconde temporale à la troisième occipitale, est formée à la face convexe par le sillon occipital, antérieur (de Wernicke), l'incisure préoccipitale (de Schwalbe) et forme, en s'entrecroisant avec la partie antérieure de la première scissure temporale, une sorte de confluent.

Le *lobe occipital*, nettement séparé par les sillons précédemment décrits du lobe temporal et du lobule pariétal inférieur, est constitué par trois circonvolutions bien développées et sinueuses. La *scissure occipitale transverse* coupe la scissure occipitale supérieure, puis l'inférieure, et n'est séparée de la scissure parallèle que par un pli de passage à niveau de 3 millimètres. Une *seconde scissure occipitale transverse* se trouve en arrière, part de la scissure occipitale supérieure et coupe la scissure occipitale inférieure. Ces deux scissures transverses constituent, avec une partie de la seconde scissure occipitale, une scissure en H.

Le *lobule orbitaire* et les *circonvolutions de l'insula* sont bien développés, normaux. La première temporale envoie à la partie postérieure du lobule de l'insula un volumineux pli de passage.

b) Face interne. — La *scissure calloso-marginale* est sinueuse, profonde; le sillon paracentral est bien développé et aboutit à la scissure calloso-marginale. Les *scissures fronto-pariétale interne*, *perpendiculaire interne* et *calcarine* sont profondes, la dernière assez sinueuse.

La *première circonvolution frontale* est très sinueuse, découpée par de nombreux sillons parallèles et perpendiculaires. Le lobe *paracentral* est bien développé, de forme triangulaire, avec un sillon curviligne assez profond.

La *circonvolution du corps calleux* est aussi bien développée, présente des scissures assez marquées à sa partie postérieure et envoie deux plis de passage (antérieur et postérieur) à l'*avant-coin* normal, dont elle est séparée vers le milieu par une *scissure sous-pariétale*. Le *coin*, les *circonvolutions temporo-occipitales*, ainsi que le *lobule de l'hippocampe*, sont bien développés et normaux. Le *corps calleux*, le *corps strié*, la *couche optique* et le *ventricule latéral* ne présentent rien de particulier.

Hémisphère droit. — *a) Face convexe.*— La *première frontale*, sinueuse et irrégulière, s'insère par un petit pli de passage grêle au sommet de la frontale ascendante; elle

Digitized by Google

est dépassée de celle-ci par une scissure parallèle analogue à celle décrite à gauche et vers le milieu de laquelle on remarque un pli de passage se rendant du tiers moyen de la frontale ascendante au fond du sillon vers la première frontale. La *deuxième frontale*, qui s'insère par un pli de passage sur la frontale ascendante, est séparée obliquement de son tiers postérieur par une scissure irrégulière; elle est très sinueuse, irrégulière et envoie un pli de passage vers son milieu, à la première frontale. La *scissure parallèle frontale*, la *troisième circonvolution frontale* présentent les mêmes particularités qu'à gauche. Les sillons sont de même profonds. La *scissure de Sylvius* est normale. La *frontale ascendante* paraît assez bien développée, elle est sinueuse et irrégulière. La *pariétale ascendante* est moins bien développée et sinueuse. Le *sillon de Rolando* est profond et sinueux.

La *scissure interpariétale* présente les mêmes particularités qu'à gauche, sauf qu'elle est interrompue par un pli de passage transversal (de Gromier) assez grêle, allant du lobule pariétal supérieur, bien développé et très sinueux à la deuxième circonvolution de passage du lobe occipital et qu'il n'existe pas de pli de passage allant, au niveau de sa courbure, du lobule pariétal inférieur à la pariétale ascendante ; de plus le sillon vertical descendant n'atteint pas tout à fait la scissure parallèle. La *scissure perpendiculaire externe* se prolonge jusqu'à la *scissure parallèle* interrompue seulement par un pli de passage allant du pli courbe à la seconde circonvolution occipitale.

La *scissure verticale* provenant de la seconde scissure temporale est beaucoup moins développée qu'à gauche. Il existe deux *scissures occipitales transverses*, mais elles ne coupent pas la scissure occipitale inférieure.

Les *lobules pariétal supérieur et inférieur*, le *pli courbe*, les *circonvolutions des lobes occipital et temporal* sont bien développées et ont le même aspect qu'à gauche.

b) Face interne. — La *scissure calloso-marginale* est sinueuse, profonde ; le *sillon paracentral* n'atteint pas la scissure calloso-marginale ; le lobe paracentral est bien développé et tout à fait différent par son sillon bifurqué et profond, du lobe paracentral gauche. Toutes les autres scissures de cette face sont profondes, sinueuses et n'offrent rien de particulier. Toutes les autres *circonvolutions* de la face interne présentent, à très peu de chose près, la même configuration qu'à gauche. Il en est de même du *corps calleux*, du *corps strié*, de la *couche optique* et du *ventricule latéral*.

Digitized by Google

Le *cervelet*, la *protubérance*, le *bulbe*, etc., ne montrent rien d'anormal.

Cette observation nous semble comporter les remarques suivantes :

I. La *marche* de l'épilepsie mérite d'attirer l'attention. Nous avons à relever d'abord une *rémission* assez longue, s'étendant de 6 à 14 ans, puis à signaler le chiffre annuel des accès de 1871 à 1885. Le tableau que nous avons donné montre que les accès ont atteint leur maximum en 1872, qu'il y a eu ensuite, sous une influence que nous ne connaissons pas, une diminution assez sensible (1876-1877) et qu'enfin les accès ont augmenté et se sont à peu près maintenus au même chiffre jusqu'à la mort (1878-1885).

II. Durant les dernières années de la vie du malade, nous avons pu suivre les progrès de la *démence*. L'affaiblissement, puis la perte complète de la mémoire, l'embarras de la parole, le tremblement des lèvres, etc. ; la céphalalgie consécutive aux crises convulsives et les congestions méningitiques mentionnées dans les notes de M. Delasiauve ; enfin l'hébétude prolongée qui suivait les accès, nous avaient fait penser que, à l'autopsie, nous trouverions des lésions plus ou moins profondes, et, en particulier des altérations des méninges, des adhérences entre elles et la substance grise. Notre hypothèse ne s'est pas réalisée ; nous avons bien trouvé un épaississement des méninges, mais modéré ; il n'y avait d'ailleurs aucune adhérence et, au moins à l'œil nu, la substance grise n'offrait pas d'altérations. En résumé, il n'y avait pas de rapport entre les symptômes cliniques et les altérations anatomiques (1).

III. Parmi les autres particularités qu'a offertes le malade, nous relèverons le *caractère mélancolique et religieux* du délire bien mis en évidence par les idées de suicide et par l'*attitude du crucifiement*, commune dans les attaques d'hystérie, n'existant pas dans les accès d'épilepsie et rare dans le délire épileptique. Nous relevons aussi les *nombreuses cicatrices* disséminées sur la face, le front et

(1) Voir : Bourneville et d'Olier. — *De la démence épileptique*. (*Archives de Neurologie*, 1880, t. I, p. 213).

Digitized by Google

l'occipital (1) et enfin l'*attitude spéciale* prise par le corps tout entier au fur et à mesure que la démence progressait, cette attitude est fréquente chez les déments épileptiques et nous aurons l'occasion d'y revenir (2).

IV. La *double fracture symétrique des septièmes cartilages costaux* mérite de nous arrêter quelques instants. Les fractures des cartilages costaux, sont, en effet, assez rares; constatées pour la première fois par Zwinger sur le cadavre (1698), elle ont été depuis lors observées par plusieurs auteurs, soit sur le cadavre, soit sur le vivant. Nous avons cru intéressant de relever les cas signalés dans les traités spéciaux (3) et nous avons indiqué les points principaux dans le tableau suivant.

AUTEURS	SIÈGE de la fracture.	AGE à l'époque de la fracture
1° Lobstein (1). . .	7e cartilage droit; chevauchement du fragment costal sur le fragment sternal.	Trouvé sur le cadavre.
2° Magendie (2). . .	8e cartilage; chevauchement du fragment sternal sur le fragment costal.	Trouvé sur le cadavre d'un homme de 30 ans.

(1) Nous indiquons toujours le siège des cicatrices qui témoignent d'une façon trop évidente de la manière dont le malade tombe, dans le but de voir s'il n'y a pas une relation entre le *mode de chute* et certaines lésions.

(2) Cette observation a été communiquée à la *Société anatomique* et, comme dans toutes les communications venant de notre service, elle a été accompagnée de la présentation des photographies, du moule de la tête, de la calotte crânienne, du cerveau, etc.

(3) Nous avons puisé un certain nombre de renseignements dans le *Traité des fractures* de Malgaigne, T. I, 1847 ; dans celui de Gurtl (*Handbuch der Lehre von der Knochenbrüchen* 1864) et dans l'article cité de M. Paulet (*Dictionnaire encyclopédique des Sciences médicales*, 1re série, T. XVI, p. 82-89). Autant que nous l'avons pu, car les indications bibliographiques sont parfois incomplètes ou inexactes, nous avons contrôlé ces renseignements en remontant aux sources.

(1) Lobstein. — *Rapport sur les travaux exécutés à l'amphithéâtre d'anatomie de Strasbourg*, p. 11, 1805, et *Traité d'anatomie pathologique*, t. I, p. 339, Paris, 1833.

(2) Magendie. — *Mémoire sur les fractures des cartilages des côtes*, in *Bibliothèque médicale*, t. XIV, p. 81.

Digitized by Google

AUTEURS	SIÈGE de la fracture.	AGE à l'époque de la fracture
3° — . .	8e cartilage droit ; même chevauchement.	?
4° — . .	1er cartilage.	Trouvé sur le cadavre d'une femme de 40 ans.
5° Aumont. . . . . (cité par Magendie)	8e cartilage.	Trouvé sur le cadavre d'un adulte.
6° Malgaigne. . . .	5e cartilage droit ; chevauchement du fragment sternal sur le fragment costal.	17 ans.
7° —	7e cartilage droit.	23 ans.
8° —	8e cartilage droit.	63 ans.
9° Packard (1). . .	6e et 7e cartilages costaux droits à 1 centim. du bord sternal. Déchirure du côlon et péritonite.	Homme adulte.
10° Hamilton (2). .	3e et 4e cartilages. Déchirure du muscle intercostal et du poumon.	30 ans.
11° Cavasse (3). . .	Fractures *obliques* des 6e, 7e et 8e cartilages gauches ; chevauchement des fragments sternaux en arrière des frag. costaux.	Trouvées sur un cadavre de 39 ans.
12° —	Fracture double sur chacun des 8e et 9e cartilages gauches.	Trouvée sur le cadavre d'un homme de 45 à 50 ans.
13° Bonnefoy (4) . .	Fracture du cartilage inférieur gauche.	Trouvé sur un cadavre de 58 ans.
14° Middeldorpf (5).	4e cartilage gauche ; chevauchement du fragment sternal sur le frag. costal.	44 ans.
15° Wilms (6). . . .	Fracture médiane des 6e et 7e cartilages gauches ; chevauchement du fragment sternal sur le frag. costal.	?

(1) Packard. — *Translation of Malgaigne's Fractures*, p. 360, Philadelphie, 1859.

(2) Hamilton. — *Fractures and Dislocations*, p. 178.

(3) Cavasse. — *Bulletins de la Société anatomique*, t. XXX, 1855, 2e série, t. II, p. 330.

(4) Bonnefoy.— *Bulletins de la Société anatomique*, t. XXXV, 1860, 2e série, t. V, p. 166.

(5) Middeldorpf. — *Beiträge zur Lehre von den Knochenbrüchen*, p. 73, 1853.

(6) D'après Gurtl.

Digitized by Google

AUTEURS	SIÈGE de la fracture.	AGE à l'époque de la fracture
16° Musée royal (1) du collège des chirurgiens d'Angleterre, série XI, n° 377.	?	?
17° Musée d'anatomie pathologique de Giessen (n° 35 114ᵃ (1855) (2) . .	6ᵉ cartilage droit; chevauchement du fragment costal sur le fragment sternal.	?
18° Musée d'anatomie pathologique de Giessen (n° 35, 114ᵇ) (1855) (3) . .	6ᵉ cartilage droit: chevauchement du fragment sternal sur le fragment costal.	?
19° Musée de la clinique chirurgicale de Bonn (4).	8ᵉ cartilage costal.	
20° Velpeau (5). . .	?	
21° — . . .	?	
22° Delpech (6). . .	Fracture près de la côte; fragment externe en avant.	
23° Klopsch (7). . .	5ᵉ cartilage droit au voisinage de l'articul. costale; périchondrite purulente, nécrose du cartilage.	62 ans.
24° —	4ᵉ, 5ᵉ, 6ᵉ cartilages droits au voisinage de l'articulation costale.	56 ans.

(1) Cité par Gurtl sans autre indication.
(2) D'après Gurtl.
(3) D'après Gurtl.
(4) Von Otto Weber.—*Chirurg. Erfahrungen und Untersuchungen*, Berlin, 1859.
(5) Velpeau. — *Anatomie chirurgicale*, 3ᵉ édition, t. I, p. 355. Tous les auteurs rapportent que Velpeau aurait observé deux cas; ils ne donnent aucun autre détail, mais mentionnent l'indication ci-dessus, or ni dans les deux premières éditions, ni dans la 3ᵉ on ne trouve à la page indiquée quoique ce soit ayant trait aux fractures, à la page 514 de la 2ᵉ édition où il est question des fractures des cartilages costaux Velpeau ne cite aucun cas personnel.
(6) Delpech. — *Précis des maladies réputées chirurgicales*, t. I, 1816, p. 237. — Delpech ne donne aucun détail sur cette fracture qu'il dit avoir observée.
(7) Klopsch. — *De fracturis cartilaginum costalium eorum que sanatione* (thèse d'Iéna, 1855). Les trois premières observations de l'auteur se rapportent à des fractures multiples (p. 16, 37, 39).

Digitized by Google

AUTEURS	SIÈGE de la fracture.	AGE à l'époque de la fracture
25° Bouisson (1).. .	4e cartilage; fragment costal chevauchant sur le fragment sternal.	?
26° Chassaignac . .	8e cartilage gauche.	52 ans.
27° Broca (2). . . .	7e cartil. sans dépl., av. virole osseuse, réun. dir. des frag., art. par tissu fibreux.	Trouvé sur le cadavre d'un homme de 40 ans.
28° Vidal de Cassis (3).	6e, 7e, 8e cartilages droits.	Homme de 42 ans.
29° — . . .	5e cartilage gauche.	?
30° Petit (de Lille) (4)	4e cartilage droit à 3 cent. du bord sternal; fragment costal en avant du fragment sternal.	33 ans.
31° Morel-Lavallée (5).	3e cartilage gauche.	58 ans.
32° Duguet (6). . . .	8e et 9e cartilages gauches. Fracture double pour chaque cartilage ; incomplète d'un côté	Trouvé sur le cadavre d'une femme de 50 ans.
33° Chabrier (7) . .	6e cartilage droit près du bord sternal ; fragment sternal chevauchant sur le fragment costal.	?
34° Bassereau (8). .	8e cartilage à 11 centim. du bord sternal ; fragment costal chevauchant sur le fragment costal.	Trouvé sur le cadavre d'un homme de 45 ans.

(1) Bouisson. — *Journal de médecine pratique* (Montpellier). T. VIII, p. 17, 1843.

(2) *Société anatomique*, 1851, p. 184.

(3) Vidal (de Cassis). — *Fracture du cartilage de la cinquième côte gauche par un coup de pied de cheval* in *Traité de pathologie externe*, Paris, 3e édit., t. II, p. 218.

(4) Petit. — *Fracture du cartilage de la quatrième côte* (*Gazette des Hôpitaux*, 1858, p. 568).

(5) Morel-Lavallée. — *Bull. de la Soc. de chir.*, 16 juin, 1858).

(6) Duguet. — *Fractures des 8e et 9e côtes gauches avec consolidation osseuse* (*Bull. de la Société anat.*, 1863, p. 186).

(7) Chabrier. — *Fracture du 6e cartilage costal par action musculaire* (*Union médicale de la S.-Infér.*, n° 9, 1864).

(8) Bassereau. — *Fracture d'un cartilage costal, consolidation, régénération du cartilage, points osseux.* (*Bulletins de la Société anatomique*, p. 451, 1869).

Digitized by Google

AUTEURS	SIÈGE de la fracture.	AGE à l'époque de la fracture
35° Podrazki (1). . .	10e cartilage.	?
36e Leudet (2) . . .	Fracture de 5 cartilages.	?
37° Gouraincourt(3)	8e ou 9e cartilage gauche ; fragment costal en avant du fragment sternal.	52 ans.
38° Jobert de Lamballe (4).	Fracture indirecte par action musculaire des 3 derniers cartilages costaux.	?
39° Broca (5).	Fracture des 6e et 7e cartil. droits (par action musculaire).	52 ans.
40° Kimpe (6) . . .	Fracture du 5e cartil. gauche. Chevauchement du frag. costal sur le fragment sternal.	?
41° Saurel (7). . . .	9e cartilage gauche.	42 ans.
42e Benoît (8) . . .	9e cartilage gauche.	?
43° Nicaise (9) . . .	Fracture des 3e et 4e cartil. gauches. Chevauchement du fragment sternal sur le fragment costal.	55 ans.

(1) Podrazki. — *Fracture du 10e cartilage costal par effort musculaire en éternuant.* (*Œsterr. Zeitschrift f. praktische Heilkunde*, n° 44, 1873.)

(2) Presque tous les auteurs mentionnent ce cas de Leudet, mais aucun ne donne l'indication bibliographique. Nous n'avons donc pu remonter aux sources.

(3) Gouraincourt. — *Fracture du cartilage de la 8e ou 9e côte par action musculaire.* (*Gazette des Hôpitaux*, 1843, p. 498.)

(4) Jobert de Lamballe. Cas rapporté par Manuel. *Des fractures des cartilages costaux.* Thèse de Paris, 1856.

(5) Broca. — *Bulletin de la Société anatomique*, 1855, p. 329.

(6) Kimpe. — *Archives belges de médecine militaire.* T. VIII, p. 428, 1851.

(7) Saurel. — *Mémoire sur les luxations des cartilages costaux*, p. 21, 1854.

(8) In thèse de Henry. — *Considérations sur les fractures et les luxations des cartilages costaux.* (Thèse de Paris, 1877.)

(9) Dans le cas de Liouville dont nous avons fait abstraction à cause des lésions multiples qui accompagnaient les fractures des cartilages, les 2e, 3e et 4e cartilages droits étaient fracturés ainsi que le 3e cartilage gauche.

Digitized by Google

Nous avons omis à dessein les fractures associées à des fractures multiples soit des côtes, soit de différentes aures parties du squelette ainsi qu'il arrive fréquemment dans les grands traumatismes (tamponnement, passage sur le corps de roues de voiture, chute d'un lieu élevé, etc.). Nous avons de même laissé de côté les cas où le diagnostic est resté indécis entre une luxation ou une fracture près de l'articulation costo-sternale.

Le nombre des cas de fractures des cartilages costaux, cette élimination faite, s'élève donc à une cinquantaine environ, si nous y comprenons un certain nombre de cas dont nous n'avons pu consulter les observations originales, telles que celles de Monteggia, Chaussier, Foulis, Holmes, Bennet, etc., dont l'indication simple se trouve dans quelques-uns des travaux que nous avons cités. Nous n'avons trouvé mentionné aucun exemple de fracture siégeant symétriquement sur un même cartilage de chaque côte.

Notre cas serait donc, sauf erreur, le *premier exemple d'une fracture symétrique d'un même cartilage* (1).

On remarquera que la fracture des cartilages costaux siège plus fréquemment sur les 6e, 7e et 8e cartilages, ce dernier paraît être plus souvent atteint que les autres. Le chevauchement a lieu indifféremment dans un sens ou dans l'autre.

Dans notre cas la lésion siège sur les *septièmes* cartilages costaux droit et gauche, à 3 centim. et demi de l'articulation costale. Le fragment costal chevauche de 1 centim. et demi à 2 centim. sur le fragment sternal conformément à la loi Delpech-Malgaigne. Comme dans la plupart des autres cas les fragments sont réunis par un cal osseux, dur et compact (1), sans que leurs extrémités participent au travail de réparation. Nous noterons que chez Ménag... les cartilages costaux étaient absolument normaux, sans traces de *calcification*.

Les fractures des cartilages costaux sont produites par

(1) La réunion par cal osseux se produit également chez les grands animaux. Gurtl (*loc. cit.*) dit qu'il existe au musée de l'école vétérinaire de Berlin, sous le n° 805, 7 cas différents de fracture de cartilages costaux provenant de chevaux, tous avec cal osseux.

Digitized by Google

cause directe ou par *cause indirecte* (1) comme celles des côtes. Dans notre cas nous croyons qu'il s'agit d'une fracture de cause directe *par excès de redressement* ; la cause vulnérante, probablement les mains appliquées avec violence et symétriquement à la base de la cage thoracique aurait dépassé la limite d'élasticité et produit la fracture symétrique du 7e cartilage costal (2).

Nous croyons donc devoir attribuer notre double fracture symétrique à des manœuvres violentes pour maintenir le malade qui, comme nous l'avons dit, était sujet après ses accès, à des périodes d'excitation maniaque. Il ne s'agit là que d'une hypothèse, l'accident remontant à une date antérieure à 1879 (3).

---

(1) On a signalé quelques exemples de fractures (8 cas) de cartilages costaux par suite de l'action musculaire (Voir Gurtl. — *Loc. cit.*, t. I, p. 249, observ. 119 et 120), et Paulet, *loc. cit.*, p. 83.)

(2) Ce cartilage est un des plus fréquemment atteints ; c'est celui qui mesure la plus grande largeur (12 à 14 centim., selon Sappey), le 8e cartilage ne mesurant que 10 centim. — Luschka a trouvé sur un homme bien constitué 13 centim. 8, pour le 7e cartilage et 13 cent. 1/2 pour le 8e. — Chez Ménag..., le 7e cartilage mesurait 11 cent. 1/2.

(3) A titre de renseignement nous citons encore la thèse de Vierthaler : *Uber die Brüche der Rippen und ihrer Knorpel.* Würzburg, 1847.

Digitized by Google

X.

De la température dans l'épilepsie ;

Par BOURNEVILLE.

I. Température dans les accès isolés d'épilepsie.

En 1870, dans notre thèse inaugurale (1), nous avons cité quelques observations thermométriques montrant que les *accès isolés d'épilepsie* déterminaient une légère élévation de la température centrale. Deux ans plus tard, dans nos *Etudes cliniques et thermométriques sur les maladies du système nerveux*, nous rapportions de nouveaux faits, confirmant les premiers. Ces faits, pour la plupart, avaient été recueillis à la Salpêtrière dans le service de notre maître, M. Charcot. Depuis cette époque, nous avons pu bien des fois, soit à la Salpêtrière, dans les services de MM. Charcot et Delasiauve, soit à Bicêtre dans notre service, vérifier l'exactitude de la règle posée par nous, à savoir que l'*accès d'épilepsie augmente la température* et, à l'occasion, dans les observations publiées par nos élèves et par nous, nous avons cité d'autres exemples. Nous n'avions pas cru indispensable de revenir spécialement sur un fait qui nous semblait démontré et que M. Charcot avait d'ailleurs rendu classique par son enseignement. Nous nous étions trompé, paraît-il, car aujourd'hui, un auteur allemand, M. Witkowski conteste l'exactitude de la règle que nous avions posée.

---

(1) *Etudes de thermométrie clinique dans l'hémorrhagie cérébrale et dans quelques maladies de l'encéphale.* Paris, 1870.

Digitized by Google

« Il y a longtemps, écrit-il, que j'ai reconnu que cette assertion est erronée. Comparées aux mensurations thermiques, extrêmement nombreuses que, depuis des années, j'ai recueillies sans interruption, les recherches de la Salpêtrière fort clairsemées d'après les indications mêmes de Bourneville, ne sauraient entrer en ligne de compte, et l'on doit rattacher à des conditions exceptionnelles ceux des résultats qui pouvaient passer pour positifs, si tant est qu'on soit autorisé à donner ce nom à des formules représentant bien moins la règle, la généralité des cas que l'on devait être tenté de le conclure des argumentations de Bourneville. Or, non seulement chaque accès pris individuellement n'exerce généralement aucune action sur la température du corps du patient, mais les séries d'accès répétés, dont cependant les effets devraient s'additionner, peuvent évoluer sans déterminer de fièvre, surtout lorsque leur chiffre n'est pas élevé et que le trouble de la connaissance n'est ni profond ni prolongé (1) ».

Les faits seuls, rigoureusement observés, peuvent trancher la question et montrer qui, de M. Witkowski et de nous, est dans la vérité. En conséquence, nous allons étudier successivement la *température dans les accès isolés d'épilepsie*, puis durant et après les petites séries. Cette tâche accomplie, nous examinerons les singulières assertions de l'auteur relativement à l'*état de mal épileptique* et nous ferons voir qu'il s'est donné beaucoup de peine pour découvrir des faits bien connus de tous les médecins un peu au courant de la littérature médicale, en ce qui concerne les maladies du système nerveux.

---

(1) Witkowski (L.). — *De la fièvre épileptique et de quelques autres questions cliniques concernant l'épilepsie.* (*Berliner Klin. Wochenschrift*, nos 43 *et* 44, octobre 1886.)

Digitized by Google

NUMÉROS.	NOMS.	TEMPÉRATURES RECTALES PRISES au moment de la période de stertor.	un quart d'heure après l'accès.	deux heures après l'accès.
1	Cheval...	38°,»	37°,8	37°,5
2	Perroch...	37°,5	37°,»	36°,7
3	Courch...	38°,4	38°,»	37°,8
4	Cont...	38°,5	38°,1	37°,6
5	Vele...	39°,»	38°,7	38°,»
6	Gauth...	38°,»	37°,9	37°,6
7	Lechê...	37°,7	»	37°,4
8	Barat...	37°,6	»	37°,2
9	Lyd...	36°,9	»	36°,8
10	Vass...	37°,9	37°,6	37°,8
11	Ketter...	37°,2	»	37°,»
12	Néz...	37°,1	37°,1	37°,»
13	Lid...	38°,»	38°,1	37°,9
14	Hardencou...	38°,2	38°,»	37°,8
15	Briqu...	37°,2	»	37°,»
16	Nivar...	37°,3	37°,1	37°,»
17	Cantrel...	38°,4	37°,9	37°,4
18	Fourni...	37°,»	36°,8	36°,8
19	Pizie...	37°,2	»	36°,7
20	Brouk...	37°,8	37°,2	37°,»
21	Taes...	38°,»	37°,2	37°,»
22	Mori...	38°,»	37°,7	37°,3
23	Coq...	37°,6	37°,6	37°,2
24	Auberg...	39°,»	38°,7	37°,7 (1)
25	Legran...	37°,9	37°,5	37°,5
26	Corsi...	37°,3	» (2)	37°,2
27	Mon...	38°,1	38°,»	37°,6
28	Simonn...	37°,6	37°,4	37°,4
29	Maugi...	38°,6	38°,»	37°,6
30	Lucro...	37°,8	37°,4	37°,»
31	Vale...	37°,7	37°,5	37°,4
32	Gonthi...	37°,6	37°,2	36°,9
33	Caupa...	37°,7	37°,7	37°,5
34	Chevali...	38°,1	38°,1	37°,9
35	Arper...	38°,5	38°,2	37°,9
36	Blomach...	37°,2	37°,»	36°,8
37	Liabau...	37°,6	37°,4	36°,9
38	Tribo...	37°,9	37°,9	37°,1

(1) Le malade a eu un accès *très violent*.
(2) Cette température n'a pu être prise à cause de l'agitation du malade.

Digitized by Google

NUMÉROS.	NOMS.	TEMPÉRATURES RECTALES PRISES au moment de la période de stertor.	un quart d'heure après l'accès.	deux heures après l'accès.
39	Courch...	38°,6	38°,4	38° » (1)
40	Ledou...	37°,8	37°,7	37°,5
41	Joussel...	37°,7	37°,7	37°,4
42	Lezau...	37°,2	37° »	37° »
43	Auberg...	38°,6	38°,»	37°,9
44	Ouelar...	37°,8	37°,8	37°,5
45	Joliat...	37°,2	37°,4	37°,1 (2)
46	Cop...	37°,4	36°,4	37°,2 (3)
47	Vitur...	38°,5	37°,4	36°,4 (4)
48	Delaco...	37°,8	37°,6	37°,» (5)
49	J. Lebru...	38° »	37°,8	37°,4
50	Harte...	38° »	37°,6	37°,4
51	Pino...	38° »	37°,6	37°,2
52	Fourni...	38° »	38°,»	36°,5 (6)
53	Brouke....	37°,8	37°,4	37° »
54	Marqu....	38°,2	37°,8	37°,6
55	Rué...	37°,3	37°,»	36°,7
56	Mori...	37°,8	37°,7	37°,6
57	Chedev...	36°,8	36°,7	36°,7
58	Toule.	37°,2	37°,6	37°,3
59	Lamb.	37°,3	37°,2	37°,1
60	Lallema.	38°,7	38°,3	38° »

(1) La température prise un autre jour a donné les chiffres suivants : 38°,3 ; — 38°,1 ; — 36°,8. (Voir n° 3 du tableau).

(2) Accès d'intensité très modérée.

(3) La température prise un autre jour a donné des résultats analogues. — Une troisième expérience a donné : 38° ; — 37°,8 ; 36°,2. — Une quatrième : 37°,2 ; — 38°,8 et 37°.

(4) La température prise un autre jour a donné : 37°,6 ; — 37°,2 ; — 36°,4 ; une autre fois : 37°,6 ; — 36°,8 ; — 36°,8 ; — une autre fois : 38°,4 ; — 37°, et 37°,8.

(5) La température prise 4 heures et demie plus tard après un second accès a donné : 38°,; — 38°,; — 37°,5.

(6) Chez le malade Taes... (n° 21 du tableau) la température prise un autre jour a donné : 38°,6 ; — 37°,8 ; — 37°,4. — Chez Gonthi... (n° 4 du tableau), nous avons enregistré une autre fois : 38°,3 ; — 38°,4 et 37°,9. — Chez Vele... (n° 5 du tableau), nous avons enregistré après *un* accès, dans une deuxième expérience : 39°,2 ; — 38°,9 et 38° ; — dans une troisième : 39°,3 ; — 39° et 37°,9 ; — dans une quatrième : 39° ; — 38°,7 et 38°. (Nous devons ajouter que l'exactitude de nos thermomètres a été vérifiée).

Digitized by Google

Au début de son travail, M. Witkowski exprime le regret que l'existence « des hautes températures qui s'observent souvent chez les épileptiques dans des circonstances où, en dehors de la névrose, on ne peut constater aucune autre cause de fièvre » n'ait jusqu'à présent trouvé que « peu d'accès dans le bagage général d'expérience du médecin. » Il continue ainsi :

« Et cependant ce fait mérite qu'on y consacre toute son attention. Et cela non seulement parce que, le sachant, le médecin devient capable d'interpréter avec toute l'exactitude désirable, bien des hyperthermies, demeurées jusque-là énigmatiques et par suite d'en tirer des conclusions diagnostiques et thérapeutiques légitimes, mais encore parce qu'il fournit des indications pronostiques dont l'appréciation permet au praticien de prédire, en présence de certains processus, avec toute la certitude et toute la circonspection qu'exige la situation devant le public. Aucun des traités de pathologie, de neurologie, de psychiatrie parus, certes, en abondante quantité, dans ces dernières années n'a traité la question et ses rapports d'une manière satisfaisante... *Si l'on a négligé ce sujet,* ajoute-t-il, *la faute en est en partie probablement, aux indications exagérées des auteurs français et en particulier à l'Ecole de Charcot...* »

En d'autres termes les médecins, confiants dans les indications données par l'Ecole de la Salpêtrière, ont eu le tort de ne pas procéder à de nouvelles recherches et la conséquence en est d'autant plus grave que M. Charcot et nous, nous leur avons fait accepter des *indications exagérées* et que de la sorte nous avons nui aux progrès de la science. Eh bien, n'en déplaise à M. Witkowski, nous avons la conviction que nous n'avons pas démérité. Sur le premier point : *augmentation de la température centrale* sous l'influence des *accès isolés d'épilepsie*, les SOIXANTE FAITS que nous venons de placer sous les yeux de nos lecteurs répondent à ses critiques de la manière la plus démonstrative (1). Nous

(1) Les exceptions à la règle sont extrêmement rares. Nous n'en avons rencontré que quatre sur 64 malades : 1° Derou. ., 37° et deux heures après 37°,3 ; — une autre fois : 37°,2 ; —

Digitized by Google

espérons faire, toujours en nous appuyant sur des faits précis, une démonstration aussi nette, en ce qui concerne les *petites séries d'accès* et l'*état de mal épileptique*.

CONCLUSIONS. — 1° *Les accès isolés d'épilepsie augmentent la température centrale;* — 2° *Cette augmentation varie entre un dixième de degré et un degré quatre dixièmes ; elle est en moyenne de* 5 à 6 *dixièmes de degré.*

II. TEMPÉRATURE DANS LES ACCÈS SÉRIELS D'ÉPILEPSIE.

Les accès d'épilepsie se présentent tantôt à l'état isolé, tantôt sous forme de *séries*. Dans ce dernier cas, durant la même journée, *séparés par des intervalles plus ou moins longs*, *mais* PENDANT LESQUELS LA CONNAISSANCE REVIENT, le malade peut avoir 2, 3, 4..... 10 accès ou davantage et, contrairement aux épileptiques sujets à des accès isolés qui peuvent se reproduire tous les jours, les malades de ce groupe peuvent rester 2, 3, 4 semaines ou même plus longtemps sans avoir de nouvelles séries. Nous avons vu que les *accès isolés* déterminaient une *augmentation de la température* oscillant de quelques dixièmes de degré à un degré et quelques dixièmes et les 60 cas que nous avons rapportés plus haut confirment ce que nous avons écrit précédemment (1869, 1870, 1873, etc.).

Comment se comporte la température dans les *accès sériels* ? Absolument de la même façon que dans les *accès isolés*, c'est-à-dire qu'ils n'occasionnent qu'une légère augmentation de la température centrale. Nous l'avons démontré dans notre thèse en 1870 et dans d'au-

---

37°,1 ; — 37°,3 ; — 2° Marq... : 37°,3 et deux heures après 37°,5; — 3° Gach... : 37°,2 et deux heures après 37°,2 ; — 4° Franco... : 36°,7 ; — 37°,5 ; — 37°,8. — Chez le malade Chédev... (n° 57), nous avons noté une autre fois : 37°,9 au bout de deux heures.

Digitized by Google

tres publications (1). Les faits que nous n'avons cessé de recueillir depuis plus de dix ans, confirmant nos anciennes conclusions, nous n'avions pas cru nécessaire de revenir sur cette question, pas plus que sur la température dans les accès isolés d'épilepsie. Mais M. le Dr Witkowski contestant ce que nous avons dit sur la marche de la température dans les *accès sériels*, comme il a contesté ce que nous avons écrit sur la température dans les *accès isolés*, nous allons rapporter, non pas tous les faits que nous possédons, ce qui nous entraînerait trop loin, mais quelques faits en nombre suffisant, nous le pensons, pour prouver à tout lecteur impartial que, sur ce second point, comme sur le premier, il n'a pas mal placé sa confiance en acceptant comme l'expression de la réalité, l'enseignement de l'Ecole de la Salpêtrière. Voici en quels termes s'exprime notre contradicteur :

« Or, dit-il, non seulement chaque accès pris individuellement n'exerce généralement aucune action sur la température du corps du malade, *mais les séries d'accès répétés*, dont cependant les effets devraient s'additionner, peuvent évoluer sans déterminer de fièvre, surtout lorsque leur chiffre n'est pas élevé et que le trouble de la connaissance n'est ni profond, ni prolongé. »

C'est exactement l'opinion que nous soutenons depuis plus de quinze ans et, sur ce point encore, M. Witkowski n'a rien inventé. Ceci dit, citons quelques faits :

1° Debarg... : Premier accès à 9 h. 35 : T. R. 37°,8 ; — Second accès à 10 h. 15 : T. R. 37°,7 ; — un quart d'heure après : 37°,6 ; — deux heures après : 37°,4.

2° Boulang... : Après le premier accès : T. R. 38° ; — un quart d'heure plus tard : 37°,5 ; — deux heures plus tard : 37°,2. —

(1) *Etudes cliniques et thermométriques sur les maladies du système nerveux*. Paris, 1872-1873. — *Recherches cliniques et thérapeutiques sur l'épilepsie et l'hystérie*, pages 1 à 14. Paris, 1876. — *De l'état de mal épileptique*, thèse de A. Leroy ; Paris, 1880, *passim*. — *Revue photogr. des hôpitaux de Paris*, 1869, p. 165, et *Bulletin de la Société anatomique*, 1869.

Digitized by Google

Second accès cinq heures après le premier : 38°,2 et deux heures plus tard : 37°,6.

3° Ren... : Premier accès à 3 h. 30 : T. R. 38°, 6 ; — un quar d'heure après : 38°,2. — Second accès à 4 heures : 38°,2 ; — à 6 heures du soir : 37°,8 ; — le lendemain à 6 heures du matin : 37°,8.

4° Boulan.. : Premier accès à 6 heures du matin : T. R. 38° ; — un quart d'heure après : 37°,6 ; — deux heures après : 37°. — Second accès à 11 h. 20 : T. R. 38°,7 ; — un quart d'heure après : 37°,9 ; — deux heures après : 37°,2. — Troisième accès à 2 h. 30 : 38° ; — un quart d'heure après : 37°,8 ; — deux heures après : 37°,2.

5° Cont... : Premier accès à 7 heures du matin. — Second accès à 10 heures : T. R. au moment du ronflement, 38°,5 ; — un quart d'heure après l'accès, 38°,3 ; — deux heures après midi : 37°,5. — Troisième accès (très fort) à 2 heures et demie de l'après-midi : 38°,6 ; un quart d'heure après : 38°,3 ; deux heures après : 37°,9. — Le lendemain à 6 heures sans nouvel accès : T. R. 37°,5.

6° Vass... : Après le *quatrième* accès d'une série : T. R. 37°,9 ; — un quart d'heure après : 37°, 6.

7° Courch... : Premier accès à 9 h. 30 : T. R. 37°,7. — Second accès à 10 h. 20 : 37°,8. — Troisième accès à 1 h. 15 : 37°,7. — Quatrième accès à 2 h. 30 : 37°,9. — Cinquième accès à 5 heures : 37°,8. — A 6 heures du soir : 37°,8. Le lendemain à 6 du matin : 37°,7.

8° Boulan... : Premier accès à 11 h. 30 : 38° ; — Second accès à midi 45 : T. R. 38° ; — Troisième, quatrième et cinquième accès de 2 heures à 2 h. 30 : 38° ; — Sixième accès à 5 h. 30 ; — Septième accès à 6 heures : T. R. 38°,5. Le lendemain matin : 37°,6.

Dans toutes ces séries variant de 2 à 7 accès, nous avons noté une légère augmentation de la température, ne différant guère de celle qui s'observe après les accès isolés. Nous devons dire que chez tous les malades, chaque accès a été séparé du suivant par un *retour de la connaissance*. C'est là un phénomène important sur lequel nous avons fréquemment insisté, car il contribue, avec l'absence d'hyperthermie, à distinguer les *séries d'accès* de l'*état de mal épileptique*.

Digitized by Google

III. — De la température dans l'état de mal épileptique.

En nous appuyant sur des faits nombreux et rigoureusement observés, nous avons fait voir que les *accès isolés* d'épilepsie augmentaient la température centrale de quelques dixièmes de degré à un degré et demi environ ; que les *accès sériels* déterminaient une élévation oscillant dans les mêmes limites. Nous avons ainsi démontré, sur ces deux points, l'erreur commise par M. Witkowski. Il ne nous reste plus, pour terminer notre réponse, qu'à examiner les notions nouvelles, qu'il prétend ajouter à nos connaissances actuelles sur l'*état de mal épileptique*.

« D'ordinaire, écrit M. Witkowski, les hyperthermies sont annoncées par un assez grand nombre d'accès isolés qui ouvrent la marche (1) : et c'est tantôt au cours de ces accidents convulsifs, tantôt lorsqu'ils ont cessé et sont devenus plus rares qu'apparait une fièvre de 40° et davantage. S'il est assez rare d'observer alors une accumulation proprement dite des accès (atteignant par exemple le chiffre de 50 et davantage en 24 heures), il est de règle de constater qu'ils augmentent de nombre quoique dans une proportion modérée . . . . . .

« En ce qui concerne la durée et l'évolution de l'hyperthermie, il est à remarquer qu'il s'agit en général d'une manifestation assez éphémère. Elle peut ne durer que peu d'heures, voire même encore moins ; c'est en tout cas à peine si elle dépasse jamais 4 à 5 jours au maximum. La règle dans les formes graves et absolument pures est une durée de 2 à 3 jours. On y relève alors deux sommets qui ne coincident pas toujours du reste avec les heures du soir, dont l'un correspond fréquemment à la phase d'acmé de la série des accès et l'autre à la période maxima du sopor. Au surplus les rémissions sont incomplètes ; elles n'atteignent que rarement deux degrés, mais par exception elles peuvent descendre plus bas. Parfois, on assiste à deux et même trois séries nettement séparées, la courbe de la température alors est d'ordinaire, quoique non toujours, modifiée conformément à cet état de chose..... L'ascension demande généralement quelques heures; il est plus rare qu'elle soit subite, tout à fait brusque ; il est encore moins ordinaire qu'elle se déroule lentement en plusieurs jours.

(1) Ceci est vrai pour quelques cas, mais souvent l'état de mal débute brusquement.

Digitized by Google

On a généralement attribué à l'affection fébrile la plus connue des épileptiques, à ce qu'on a appelé l'*état de mal épileptique*, une invasion invariablement et pleinemect aiguë. Cette allure s'applique en effet à la pluralité des cas, mais non absolument à tous, ainsi que je m'en suis convaincu dans ces derniers temps . . . . . .

La défervescence n'est pas non plus tout à fait rapide ; elle a coutume de se répartir en plusieurs heures et jours.... Invariablement la défervescence fébrile se fait sentir entièrement sur le trouble psychique. Dès que la connaissance récupère sa liberté, les températures élevées disparaissent.....

Les lignes précédentes ont mis en lumière que le fond immuable en question, l'élément qui invariablement, sans exception, reparait, je l'ai placé à juste titre dans le *trouble profond et persistant de la connaissance...* (1) »

Ces citations, mieux qu'un résumé, donneront au lecteur une idée exacte des opinions de M. Witkowski, et, en comparant son tableau de l'état de mal épileptique à la description que nous avons tracée, et qui a été reproduite dans divers mémoires et dans plusieurs journaux (2), il verra que cet auteur n'a rien ajouté d'essentiel aux connaissances dès longtemps acquises. La définition que nous avons donnée et que nous répétons, en fournira une première démonstration.

« L'*état de mal épileptique*, avons-nous dit, est caractérisé : 1° Par la *répétition*, en quelque sorte incessante, des accès, qui souvent deviennent subintrants ; 2° par un *collapsus*, variable en degré, pouvant arriver jusqu'au coma le plus absolu, *sans retour de la lucidité ;* 3° par une *hémiplégie* plus ou moins *complète et passagère ;* 4° par la fréquence du pouls et de la respi-

(1) Nous devons la traduction de ce travail à notre ami le Dr P. Kéraval.

(2) Le premier en date a été consigné dans les *Bulletins de la Société anatomique*, mars 1869, p. 159... En 1872, nous avons publié dans le *Mouvement médical*, une série d'articles sur ce sujet (juillet-septembre) qui résumaient tout ce que nous avions écrit précédemment. Notre mémoire, d'ailleurs beaucoup plus complet, est antérieur au travail de M. Crichton Browne paru seulement dans le cours de 1873. (*The West Riding Lunatic Asylum med. Reports*, 1873, p. 166). Voyez aussi, pour l'énumération de nos travaux sur ce sujet, les notes des pages 226 et 232.

Digitized by Google

ration ; 5° et surtout par une *élévation considérable de la température*, élévation qui persiste dans les intervalles, d'ailleurs brefs, des accès, et s'accroît même quand ils ont cessé. »

Nous avons distingué, dans l'état de mal épileptique, *deux périodes*, — comme le fait, un peu après nous,

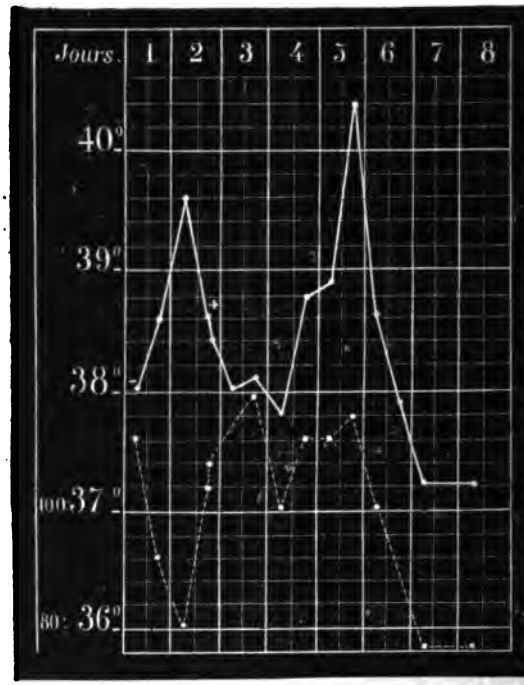

Fig. 23. — Tracé de la température rectale dans un cas d'état de mal type, terminé par la guérison. —, T. prise 2 heures après le début (12 accès), +. rémission ; un seul accès dans les 5 dernières heures.

M. Witkowski : une *période convulsive* et une *période méningitique*. Nous avons exposé soigneusement les caractères de ces deux périodes en nous appuyant sur des observations rigoureuses. Nous avons insisté sur la

Digitized by Google

marche, la *durée*, le *traitement* et l'*anatomie pathologique* de l'état de mal. De même que M. Witkowski, mais encore avant lui, nous avons vu que l'état de mal pouvait être constitué uniquement par la *période con-*



Fig. 24.—Température dans un état de mal limité à la période convulsive. —, T. aussitôt après la mort. + T. 8 heures après la mort.

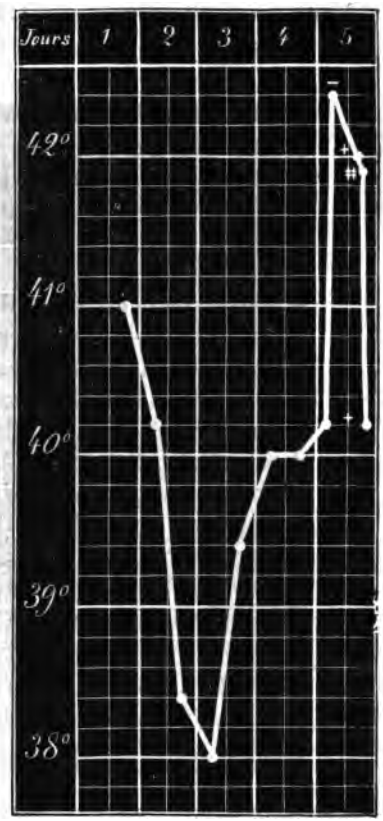

Fig. 25.—Température dans un état de mal terminé par la mort à la période méningitique. —, T. une 1/2 h. avant la mort. +, T 1/4 d'heure après la mort. — T, une heure après. T. deux heures après, 40°,2.

vulsive; — que, dans certains cas, la mort survenait durant la *période méningitique*; — enfin que dans

Digitized by Google

d'autres circonstances l'état de mal se terminait par la guérison.

Nous avons rapporté, en 1870, l'observation d'une malade, Chevall..., qui a eu un état de mal épileptique dans son type le plus parfait. La *figure* 23, qui représente la marche de la *température centrale*, nous offre deux ascensions : l'une qui répond à la période convulsive, l'autre à la période méningitique. Quelque temps après, cette malade a été prise d'un nouvel état de mal, limité à la période convulsive et auquel elle a succombé en 30 heures. La *figure* 24, inédite, nous montre une seule ascension de la température centrale, celle de la période convulsive.

Un exemple de l'état de mal terminé par la mort durant la période méningitique, nous est fourni par un enfant âgé de 12 ans. L'enfant a eu 10 accès consécutifs (1), sans le moindre indice du retour de la connaissance, en une heure. Après le dernier, alors que l'enfant était dans un état comateux, la température rectale était à 41°. Les accès disparaissent, *la connaissance revient assez vite* et, en même temps, au fur et à mesure, la température baisse jusqu'à 38°. Mais bientôt la scène change ; un accès survient, des symptômes de congestion méningitique apparaissent, le malade tombe dans un assoupissement de plus en plus profond, la température subit une nouvelle ascension, qui s'élève jusqu'à 42°,4, et cet ensemble de symptômes se termine par la mort. (*Fig.* 25).

L'observation suivante, relative à un état de mal qui, comme le second état de mal de Chevall..., a eu une issue fatale, permettra de suivre dans ses détails l'évolution de la période convulsive.

---

(1) Le nombre des accès qui constituent l'état de mal est très variable ; il peut être inférieur à 10, mais il peut atteindre des chiffres élevés, 50, 100, 190 et davantage.

Digitized by Google

OBSERVATION. — *Père, quelques excès de boisson. — Oncle paternel, atteint de crises nerveuses. — Mère, sujette à des faiblesses jusqu'à vingt ans. — Arrière grand'mère maternelle, apoplectique. — Inégalité d'âge* (6 *ans*) *entre les père et mère. — Emotion vive au huitième mois de la grossesse. — Asphyxie légère à la naissance. — Premières convulsions à six mois* (*état de mal*). — *De six mois à onze ans, fréquents retours des crises convulsives. — Rémission de quinze mois à onze-douze ans. — Coups sur la tête à douze ans : retour immédiat des accès. — Marche ascendante de la maladie. — Suspension des accès durant une fièvre typhoïde grave. — Aura. — Secousses limitées à droite. — Etourdissements. — Accès sériels suivis parfois d'excitation avec hallucinations de la vue. — Ascarides et oxyures. — Onanisme. — Malformation des organes génitaux; arrêt de développement des testicules. — Adhérences du prépuce. — Varicocèle. — Etat de mal épileptique : température. — Mort.*

Autopsie : Congestion du poumon droit, splénisation de la base. — Noyaux de broncho-pneumonie à la base du poumon gauche. — Plaques ecchymotiques de la pie-mère.

Lelon... (Louis), né à Paris le 30 décembre 1869, est entré dans notre service, à l'hospice de Bicêtre, le 7 décembre 1885.

Renseignements fournis par sa mère (23 déc.) — *Père :* grand, fort, bien portant, ne fumant pas, n'ayant ni accidents nerveux, ni maladies de la peau, marchand de vin, ne faisant, assure-t-on, aucun excès de boisson, marié à 28 ans, mort en 1875, âgé de 37 ans, d'une fluxion de poitrine. [*Père*, maçon, mort on ne sait de quoi. — *Mère*, tricoteuse, décédée à 70 ans. à la suite de vomissements. Tous les deux étaient sobres et n'auraient eu aucune affection nerveuse. On déclare qu'il en a été de même chez les *grands parents*, sur lesquels on manque de détails. Deux *frères :* l'un est mort sans enfants de la *rupture d'un anévrysme ;* l'autre, après son mariage, a été pris, à la suite d'une peur, de *crises nerveuses*, se produisant toujours durant le sommeil (soit de jour, soit de nuit) et qui persistent encore ; ses trois enfants ont une bonne santé. — Une *sœur*, qui a trois enfants, n'a, ainsi qu'eux, jamais eu aucun trouble nerveux. Pas d'aliénés, d'épileptiques, de paralytiques, de difformes, de suicidés, de criminels, de débauchés, etc.]

Mère, 41 ans, — c'est-à-dire âgée de six ans de moins que son mari, — couturière, d'une physionomie plutôt agréable,

Digitized by Google

intelligente, a été réglée à 17 ans et a eu, jusqu'à 20 ans, des « faiblesses » qui venaient tous les mois. Elle n'a eu aucune autre maladie nerveuse, ni manifestations rhumatismales ou cutanées. [*Père*, chauffeur, sobre, mort de fatigue (?). — *Mère* en bonne santé. — *Grands parents paternels*, pas de renseignements. — *Grand-père maternel*, mort en deux ou trois jours, vers 80 ans. — *Grand'mère maternelle*, décédée à 70 ans d'une *attaque de paralysie*. — Deux *frères* et deux *sœurs*, ainsi que leurs enfants, n'ont eu rien de particulier. Pas d'aliénés, etc.]

Pas de consanguinité. (Père, de la Manche; mère, du Loiret.)

1° Une fausse-couche; — 2° notre malade; — 3° une fausse-couche (cette dernière grossesse provient d'un second mari.)

Notre malade. — A la *conception* bien portants tous deux; pas d'interposition probable. — *Grossesse*, bonne jusqu'au 8e-9e mois, époque où elle a éprouvé, à l'occasion d'une dispute, une *émotion* vive avec *perte* de connaissance pendant quatre à cinq minutes; elle s'est promptement remise. — *Accouchement* à terme, naturel, bien qu'il s'agit d'une *présentation des pieds*. — A la *naissance*, légère *asphyxie*: la sage-femme a dû fouetter l'enfant, qui bientôt s'est mis à crier. — *Elevé* au sein par sa mère; sevré à 14 mois. — *Première dent* à 12 mois; les autres ont poussé lentement, la dernière à 2 ans. Lel... a marché à 11 mois 1/2, a été propre vers 1 an et a commencé à parler seulement à 2 ans : « Bien qu'il fût en retard pour les dents et la parole, dit sa mère, il était intelligent. »

Premières convulsions à 6 mois, pendant une demi-journée. Les secousses, croit-on, étaient les mêmes des deux côtés du corps; on n'a pas remarqué de paralysie consécutive. — Deux mois plus tard, *nouvelles convulsions*, qui se sont dissipées au bout de quelques minutes. — Après plusieurs mois de répit, *troisièmes convulsions*, également de courte durée. — De 1 an à 12 ans, Lel... a eu des convulsions une ou deux fois par mois, se présentant tantôt sous forme de *grandes convulsions*, tantôt sous forme de *convulsions internes*, qui ont débuté au commencement de la seconde année.

A 12 ans, est survenue une *rémission* qui s'est prolongée pendant *quinze mois*. La mère de Lel... l'attribue à ce qu'il prenait beaucoup de *bromure de potassium*. Vers 13 ans 1/2, un marchand de bric-à-brac lui ayant donné plusieurs *coups sur la tête*, Lel... fut pris sur le champ d'un *accès convulsif*. Depuis lors, les accès n'ont plus discontinué et sont devenus plus forts. Les plus longs intervalles, jusqu'à 14 ans, ont été

Digitized by Google

d'un ou deux mois. De 14 ans jusqu'à l'entrée à Bicêtre, les accès se sont encore rapprochés et viennent au moins toutes les semaines. Ils sont *nocturnes* et *surtout diurnes;* leur maximum en 24 heures a été de 10.

Lel... aurait parfois une *aura* : il se plaint de souffrir du ventre, principalement autour du nombril : « j'ai mal au ventre, dit-il. » Le regard est brillant ; le blanc des yeux et la peau du visage deviennent « jaunes » ; la parole est suspendue ; puis l'accès éclate ; — d'autres fois, les accidents s'arrêtent là ; la face devient rouge et Lel... revient à lui disant : « c'est redescendu. »

Les accès auraient les caractères suivants : cri sourd, rauque depuis 4 ou 5 mois seulement ; — rigidité générale, égale ; — secousses seulement dans le *côté droit* ; pas d'agitation, ni de ronflement, ni d'écume ; bave rare ; parfois miction involontaire. Lel... s'endort durant quelques minutes après les crises qui n'ont jamais été précédées ou suivies de folie ou d'actes automatiques. — Outre les *accès*, il a, depuis quatre mois, des *étourdissements*. — Le traitement a consisté uniquement en bromure de potassium.

Lel... a été envoyé à l'asile à 3 ans, puis à l'école ; on l'a gardé jusqu'à 13 ans et demi parce qu'il apprenait bien ; à cette époque, les accès étant devenus plus fréquents, ses parents ont dû le garder. Il était obéissant, affectueux, très peureux, d'un caractère doux qui ne se serait pas modifié. « Il est un peu nargueur, dit sa mère, mais toujours il reçoit des coups et jamais il ne les rend. » Elle n'aurait pas constaté directement l'*onanisme*, mais son mari, beau-père de l'enfant, a fait avouer à celui-ci qu'il se touchait.

A partir d'un an, Lel... qui mangeait un peu de tout, quoiqu'il ne fut pas sevré, a eu souvent, jusqu'à 14 ans, des *ascarides lombricoïdes* et des *oxyures* ; il rendait quelquefois 8 ou 10 ascarides dans la même journée. C'est à leur présence qu'on attribue les douleurs abdominales dont il se plaignait. — Croûtes du cuir chevelu à 5 ou 6 mois ; pas d'autres manifestations lymphatiques ; pas d'autres traumatismes que les coups signalés plus haut. — Rougeole à 16-17 mois ; — fluxion de poitrine à 4 ans ; — *fièvre typhoïde* avec *troubles cérébraux* à 14 ans, durant laquelle les accès ont été suspendus. — D'habitude, le sommeil était bon, sans cauchemars.

Etat actuel. — *Poids :* 41 kilogr. 700 ; — *taille :* 1 m. 56. — L'enfant, comme le montre ces chiffres, est bien développé pour son âge. — La *tête* est assez régulièrement ovoïde.

Digitized by Google

Diamètre antéro-postérieur maximum .	17 c. 5.
Diamètre transverse maximum	15 c. 5.
Diamètre bi-auriculaire	14 c.
Circonférence horizontale	54 c.
Demi-circonférence verticale d'un trou auditif à l'autre.	32 c. 5.

Le front est assez haut (5 cent.) et fuyant, un peu plus à gauche qu'à droite, peu large à la base ; il n'y a pas d'autre asymétrie de la face qui est ovale. Les sourcils sont longs, bien fournis. Le nez est aquilin, les narines sont larges. La bouche est grande. Les lèvres sont assez épaisses.

Le cou, de longueur moyenne, mesure 30 cent., 5 de circonférence. — Le *thorax*, l'abdomen, les membres supérieurs et inférieurs sont bien conformés. — Les *réflexes tendineux*, normaux aux membres supérieurs, paraissent un peu exagérés aux membres inférieurs.

La *sensibilité générale* et les *sens spéciaux* n'offrent rien à noter. Les pupilles sont dilatées, égales.

Dentition : à la mâchoire supérieure, 13 dents, dont trois cariées ; la deuxième molaire gauche n'est pas sortie ; il en est de même à la mâchoire inférieure. Les dents sont assez bien rangées. Les gencives sont en assez bon état. La joue droite présente une petite cicatrice. L'articulation des mâchoires est normale. La *digestion*, la *respiration*, etc., paraissent régulières. Pouls à 60.

Organes génitaux. — Quelques poils longs, noirs, formant une couronne à la racine de la verge. Bourses pendantes, de niveau. Testicules égaux, de la dimension d'une petite olive. *Varicocèle* très prononcé des deux côtés et plus à gauche. La verge est beaucoup plus développée que les testicules ; sa longueur et sa circonférence, à la base du gland, sont de 8 centimètres. Prépuce long ; quelques adhérences à la base du gland facilement rompues. Gland découvrable. Méat normal.

Peau assez blanche ; deux *cicatrices* de vaccin peu apparentes sur chaque bras ; — cheveux bruns ; — visage, aisselles, anus, glabres. — Au *dynamomètre* (Collin), 28 à droite, 27 à gauche.

Les *facultés intellectuelles* semblent assez développées. L'enfant lit et écrit bien, fait de petits problèmes sur les quatre opérations. La *mémoire* est faible. La *parole* est libre et il n'y a pas de tremblement de la langue ni des lèvres. La *tenue* est bonne, le *caractère* doux.

26 *décembre*. Eau-de-vie allemande. Selles nombreuses : pas de vers.

1885. *Janvier*. *Poids*, 41 kilogr. 800 ; *taille*, 1 m. 56. —

Digitized by Google

Traitement ; Ecole, gymnastique, bains ; atelier de menuiserie.

20 *mars*. *Revacciné* sans succès.

27 *mars*. Série d'accès pour laquelle il entre à l'infirmerie. Exéat le lendemain.

31 *mars*. Nouvelle série d'accès pour laquelle il rentre à l'infirmerie. Cette série a déterminé un peu d'*excitation*, avec *hallucinations de la vue:* il voit des rats et fait des gestes comme pour les chasser. Stupeur assez prononcée. — Exéat le 6 avril.

10 *avril*. *Hydrothérapie*. (Les douches ont été continuées jusqu'au 31 octobre).

Juillet. *Poids*, 44 kilogr.; *taille*, 1 m. 57. La *mémoire* diminue tous les jours. Les connaissances de Lel... deviennent confuses ; son caractère s'assombrit. En résumé, tendance à la déchéance.

15 *nov*. Lel... a eu dans la nuit 24 accès et deux autres en arrivant à l'infirmerie. T. R. ce matin à 8 heures et à midi 38°. — Soir : 38°,6. (*Fig*. 26).

16 *nov*. La journée d'hier a été assez bonne. Dans la nuit, on a relevé 9 accès. A la visite, on trouve l'enfant dans la situation suivante : décubitus dorsal, membres dans la résolution, retombant lourdement quand on les soulève. Face un peu pâle, paupières mi-closes, yeux excavés et un peu convulsés en haut, nystagmus, pupilles égales, contractiles, moyennement dilatées, narines pulvérulentes. Bouche un peu entre ouverte, lèvres sèches, langue assez bonne, mâchonnement. Pas de roideur de la nuque. Sensibilité générale conservée: Lel... retire ses bras et ses jambes lorsqu'on les pince. *Réflexe rotulien* exagéré, au même degré, des deux côtés. Respiration à 40 ; râles disséminés à l'auscultation ; pouls petit, dépressible, à 130 ; battements du cœur un peu vibrants. Abdomen normal. Peau modérément chaude, sans sécheresse. Extrémités froides et cyanosées, surtout les supérieures. Perte de connaissance complète. A 8 heures du matin, T. R. 38°,6. A midi : 38°,8 ; — à 2 et 4 heures : 38° ; — à 6 heures : 39° ; — à 8 heures : 39°,2 ; — à 10 heures et à minuit : 40°. — A la visite du soir : coma, dyspnée, nombreux râles ronflants et sibilants ; nausées sans vomissements. P. à 120 ; miction involontaire. La peau, principalement à la face, est couverte d'une sueur froide et visqueuse.

17 *nov*. A 3 heures du matin : T. R. 39° ; — à 6 heures : 38°,8 ; — à 9 heures : 39°. Décubitus dorsal, tête tournée à droite ainsi que les yeux ; coma ; respiration haute, fréquente, bruyante ; persistance du réflexe cornéen ; nystagmus intermittent ; pupilles moyennement dilatées, la gauche un peu plus que la

Digitized by Google

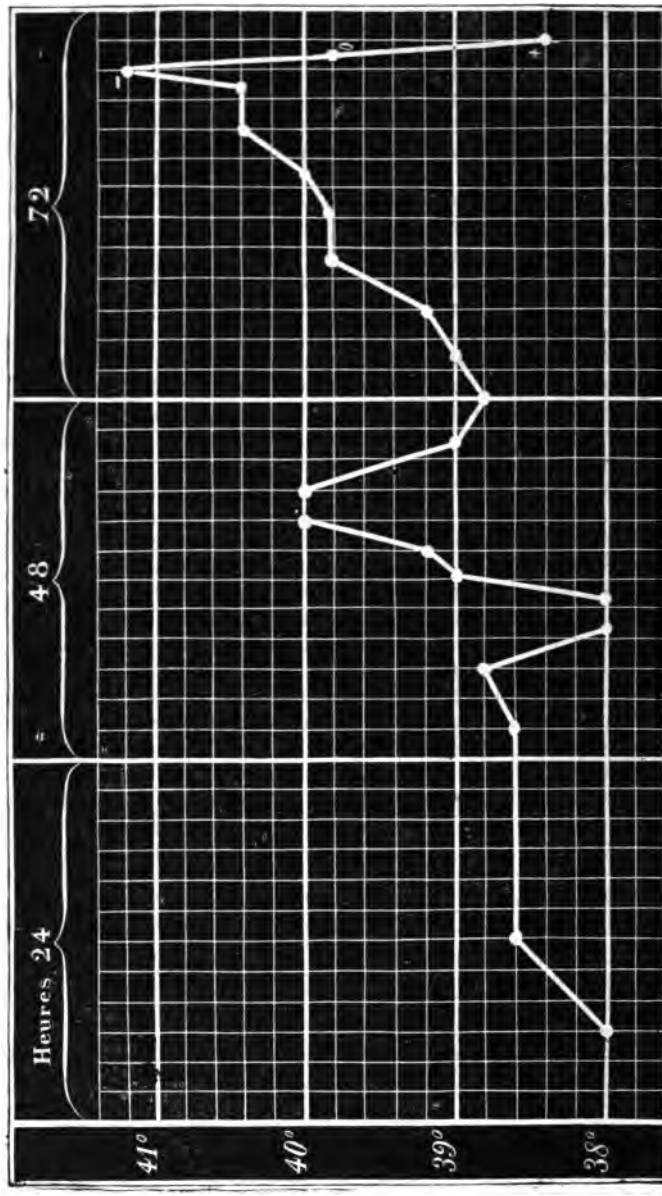

Fig. 26. — Température dans un état de mal terminé par la mort. —, T. 1/4 d'heure ap. la mort. 0, T. une heure ap. +, T. 2 heures ap.

Digitized by Google

droite. Légère raideur de la nuque et du coude droit. Parfois, secousses du poignet gauche. Peau moite, mains cyanosées.

Traitement : Sangsues derrière les oreilles, inhalations d'ammoniaque ; 2 quarts de lavement avec 0 gr. 50 de sulfate de quinine ; lotions vinaigrées, sinapismes ; 40 ventouses sèches sur la poitrine dans l'après-midi, et le soir vésicatoire à la nuque.

A midi : T. R. 39°,2 ; — à 3 et à 6 heures : 39°,8 ; — à 9 heures : 40° ; — à minuit : 40°,4. (*Fig.* 26).

18 *nov.* Malgré le traitement, le coma n'a pas cessé ; on a observé quelques secousses dans les membres, en particulier dans le poignet gauche ; de la rigidité du côté gauche et, à 4 heures du matin, après avoir eu de fortes secousses de tout le corps, Lel... a succombé. — A 3 heures du matin : T. R. 40°,4 ; — un quart d'heure après la mort : 41°,2 ; — une heure après : 39°,8 ; — deux heures après : 38°,4. — *Poids* après décès : 37 kilogr. 500.

AUTOPSIE faite le 19 novembre. — La *rigidité cadavérique*, nulle au cou et au bras gauche, légère à la jambe gauche et au bras droit, est très marquée à la jambe droite. — Sugillations violettes au niveau des flancs et de la racine des cuisses. — Plastron sternal normal ; appendice xyphoïde bifurqué.

Cou et thorax. — Le *thymus* a disparu. — La *glande thyroïde* (14 gr.) est saine ainsi que le *larynx*. — Le *poumon droit* (450 gr.) est très congestionné ; le lobe inférieur est splénisé. Les lésions de broncho-pneumonie sont surtout marquées à la base. — Le *poumon gauche* (375 gr.) présente des noyaux de broncho-pneumonie mieux dessinés. — Aux sommets des deux poumons, il y a quelques adhérences celluleuses. Pas de tubercules, pas d'ecchymoses. — Le *péricarde* contient peu de sérosité. — La surface du *cœur* (215 gr.) offre une surcharge graisseuse assez prononcée. Le *myocarde* est sain et on ne trouve pas de lésions valvulaires, ni de taches ecchymotiques.

Abdomen. — La muqueuse de l'*estomac* est parsemée de petits points ecchymotiques. Légère congestion de la muqueuse de la partie moyenne de l'*intestin*. — Le *foie* (1.055 gr.) présente quelques taches graisseuses. La *vésicule biliaire*, distendue, et les canaux biliaires ne sont le siège d'aucune altération. — Rien à noter sur la *rate* (110 gr.), ni sur le *rein gauche* ; le *rein droit* (100 gr.) porte un kyste de la grosseur d'une petite noisette. — *Prostate, vésicules séminales*, etc., rien.

Tête. Cuir chevelu sans ecchymoses. — *Os* minces ; sutures en partie ossifiées. Pas d'asymétrie de la base du crâne. — *Dure-*

Digitized by Google

mère modérément congestionnée. La *pie-mère*, d'une façon générale, est modérément vascularisée. On trouve seulement deux plaques ecchymotiques sur la face convexe du lobe frontal et une autre sur sa face inférieure, entourée d'une zone vasculaire. Notons encore de petites plaques ecchymotiques sur la face inférieure du lobe frontal droit, sur le lobe temporal gauche, sur le lobe occipital droit et le cervelet. — Les *artères* et les *nerfs* de la base ainsi que les tubercules mamillaires, les pédoncules, etc., sont symétriques. — L'*encéphale* pèse 1.345 ; l'*hémisphère* cérébral droit 580 gr.; le gauche 585 ; — le cervelet et l'*isthme* 170. (La différence de 10 gr. est due au sang et au liquide céphalo-rachidien).

Hémisphère droit. a) Face convexe. — La *scissure de Sylvius* est normale, profonde, toutefois son rameau postérieur, horizontal, s'arrête brusquement sans se bifurquer et sans pénétrer aussi loin que d'habitude dans le pli pariétal inférieur ; son rameau antérieur, horizontal, profond, sinueux, se prolonge à travers les trois circonvolutions frontales et se termine à deux millimètres environ de la fente inter-hémisphérique, formant ainsi une sorte de scissure parallèle frontale antérieure. — Le *sillon de Rolando* est sinueux, très profond. — La *scissure perpendiculaire externe* est également très profonde et s'arrête au niveau de la scissure inter-pariétale où elle se jette.

Lobe frontal. — La *première circonvolution frontale* est bien développée, plissée, comme dédoublée à sa partie antérieure ; elle s'insère à la circonvolution frontale ascendante par un pli de passage à niveau et envoie deux autres plis de passage à la deuxième circonvolution frontale. — La *scissure frontale supérieure*, sinueuse, profonde, est interrompue par les deux derniers plis de passage dont nous venons de parler.

La *deuxième circonvolution frontale*, sinueuse, est confondue dans ses parties antérieure et moyenne avec la troisième circonvolution frontale. — La *scissure frontale inférieure* n'existe que dans sa partie la plus postérieure où elle forme une encoche profonde d'environ 1 centimètre 1/2. — La *troisième circonvolution frontale* est relativement peu développée ; son pied surtout est grêle ; son cap, d'un développement moyen, est, en avant, complètement isolé de la partie antérieure par le rameau horizontal antérieur de la scissure de Sylvius, dont nous avons parlé plus haut. Il existe une *scissure frontale parallèle*, interrompue seulement vers sa partie moyenne par un pli de passage un peu en retrait, allant de la deuxième circonvolution frontale à la circonvolution frontale ascendante ;

Digitized by Google

elle est très profonde, sinueuse et irrégulière. — La *circonvolution frontale ascendante* est assez volumineuse, très sinueuse. — La *circonvolution pariétale ascendante* est très grêle.— Le *lobule orbitaire* est bien conformé, normal dans toutes ses parties, scissures et circonvolutions ; il paraît plus large dans son ensemble que celui du côté gauche.

Lobe pariétal. — La *scissure interpariétale*, très creuse et sinueuse, forme, en arrière de la circonvolution pariétale ascendante, une sorte de *scissure pariétale parallèle ;* au-delà de son coude, elle fournit : 1° en haut, un sillon profond, divisant le pli pariétal supérieur en deux parties ; 2° en bas, un sillon qui se bifurque près de son origine en deux branches, dont l'une, l'antérieure, est peu profonde et semble continuer la direction de la scissure de Sylvius ; la scissure interpariétale poursuit ensuite son trajet jusque dans le lit du premier sillon occipital. Le *pli pariétal supérieur* et le *pli pariétal inférieur* sont bien développés, nettement séparés des parties environnantes auxquelles ils sont reliés par des plis de passage à niveau, allant du pli pariétal supérieur et du pli pariétal inférieur à la circonvolution pariétale ascendante, et du pli pariétal inférieur à la première circonvolution temporale ; tous les autres plis de passage sont situés très profondément au niveau des sillons. Le *pli courbe* est difficile à bien délimiter, car la scissure parallèle se confond en haut avec la scissure interpariétale, divisant ainsi le pli courbe en une partie antérieure et en une partie postérieure, plus développée. Les *circonvolutions occipitales* sont assez régulières, ainsi que leurs scissures.

Lobe temporal. — La *première circonvolution temporale*, peu sinueuse, présente un développement normal. La *scissure parallèle,* très profonde, se continue, interrompue seulement par des plis de passage très profonds, jusque dans la scissure interpariétale. — La *deuxième circonvolution temporale*, bien développée, sinueuse, envoie des plis de passage à niveau à la troisième temporale et au lobe occipital. Le *deuxième scissure temporale,* très profonde, est interrompue par un de ces plis de passage. — Les *circonvolutions temporo-occipitales* présentent un développement moyen, sont très sinueuses, un peu irrégulières. La *première* offre à sa partie moyenne une surface en retrait et chagrinée ; elle paraît un peu moins développée qu'à gauche. Les scissures temporo-occipitales sont profondes et sinueuses.

b) Face interne. — La *scissure calloso-marginale*, sinueuse, assez régulière, est interrompue dans son quart inférieur par un pli de passage à niveau, allant de la première circonvolution frontale à la circonvolution du corps calleux. — La *première*

Digitized by Google

circonvolution frontale est bien développée. — Le *lobule paracentral* a un peu la forme d'une virgule, dont la pointe est dirigée en avant, vers la scissure calloso-marginale ; il est un peu moins développé qu'à gauche. — La *circonvolution du corps calleux* ne présente rien de particulier. — Le *lobule quadrilatère* est un peu plus large qu'à gauche. La *scissure sous-pariétale* a la forme d'un lambda λ ; il existe deux plis de passage pariéto-limbiques, antérieur et postérieur. — La *scissure perpendiculaire interne* est très profonde. Le *coin* est plus développé qu'à gauche. La *scissure calcarine* est régulière, profonde.

Hémisphère gauche. — *a) Face convexe.* — La *scissure de Sylvius* est normale, profonde. Il en est de même du *sillon de Rolando* et de la *scissure perpendiculaire externe.*

Lobe frontal. — Il existe une *scissure frontale parallèle* complète, partant du pied de la troisième circonvolution frontale, qu'elle divise en deux parties, pour se terminer dans la *scissure frontale supérieure,* qui est sinueuse et profonde. A son quart postérieur, cette dernière communique, par un sillon profond, avec la *scissure frontale inférieure*, très profonde, irrégulière ; celle-ci est interrompue par deux plis de passage à niveau, allant de la deuxième à la troisième circonvolution frontale. — La *première circonvolution frontale,* plissée, bien développée, s'insère par deux plis de passage grêles, à la circonvolution frontale ascendante. — La *deuxième circonvolution frontale,* très développée, présente une partie postérieure isolée par les scissures de la région et le sillon faisant communiquer les deux scissures frontales supérieure et inférieure ; un pli de passage grêle à niveau interrompt, vers sa partie moyenne, la continuité de la scissure frontale supérieure; deux autres plis de passage à niveau, larges, situés à la partie antérieure de la deuxième et troisième circonvolutions frontales, réunissent ces circonvolutions, qui se trouvent ainsi confondues. — La *troisième circonvolution frontale* est médiocrement développée. — La *circonvolution frontale ascendante* est sinueuse et peu volumineuse.

Lobule orbitaire. — Ses scissures et ses circonvolutions sont normales et bien conformées.

Lobe pariétal. — La *scissure inter-pariétale* part du fond de la scissure de Sylvius, est interrompue à son quart inférieur par un pli de passage à niveau allant de la pariétale ascendante au pli pariétal inférieur, forme ensuite une *scissure pariétale parallèle,* qui se termine à un centimètre de la fente interhémisphérique, à peu de distance du début de sa courbe ; cette scis-

Digitized by Google

sure est de nouveau coupée par un pli de passage à niveau allant du pli pariétal supérieur au pli courbe; plus loin, elle se confond avec la scissure perpendiculaire externe, le sillon transverse occipital et le premier sillon occipital. — Le *pli pariétal supérieur* est bien développé; un pli de passage profond le fait communiquer aussi avec la première circonvolution occipitale. — Le *pli pariétal inférieur* est moins bien développé; le pli *courbe* est normal.

Le *lobe occipital* présente des circonvolutions très sinueuses, découpées par de nombreux sillons irréguliers.

Lobe temporal. — La *première circonvolution temporale*, assez développée, est sinueuse; vers sa partie moyenne, sa continuité est interrompue par un sillon profond, bordant postérieurement un pli de passage à niveau qui traverse profondément la scissure de Sylvius pour aller se jeter dans le pli pariétal inférieur. La *scissure parallèle* est coupée par un pli de passage à niveau, large, allant de la première à la deuxième circonvolution temporale. Le *deuxième sillon temporal* est oblique et presque transverse; il se jette en avant dans la scissure parallèle, en arrière dans la première scissure temporo-occipitale. — La *deuxième circonvolution temporale*, bien développée, est irrégulière, dédoublée en deux plis secondaires à sa partie antérieure, simple en arrière et séparés nettement du lobe occipital. — Les *circonvolutions temporo-occipitales* et leurs scissures ne présentent rien de particulier.

b) Face interne. — La *scissure calloso-marginale* est sinueuse, irrégulière. — La *première circonvolution frontale* est dédoublée. — Le *lobule pariétal* est moyennement développé. — Le *lobule quadrilatère*, assez gros, plissé, ne possède que le pli de passage pariéto-limbique postérieur.—La *scissure perpendiculaire interne* est très profonde. — Le *coin* et la *scissure calcarine* sont normaux.

Le *corps calleux*, le *corps strié* et la *couche optique*, le *ventricule latéral*, la *corne d'Ammon* (des deux côtés), le *bulbe*, la *protubérance*, ainsi que le *cervelet* ne présentent rien de particulier. Le *lobule de l'insula* possède, de chaque côté, quatre digitations.

La température centrale a été prise à des intervalles rapprochés dans ce cas d'état de mal, dont la marche a un peu différé des cas ordinaires, ce qu'il est peut-être possible d'attribuer, dans une certaine mesure, au traitement employé. Quoi qu'il en soit, le tracé considéré dans

Digitized by Google

son ensemble nous présente une élévation rapide de la température (*Fig.* 26).

Nous rapprocherons de ce tracé celui que représente la *fig.* 27 ; il montre la marche de la température dans un état de mal qui s'est terminé en trente heures. La malade, nommée Lamb..., a eu 190 accès dans les 23 premières heures et n'en a plus eu dans les sept dernières heures qui ont précédé la mort. L'abaissement

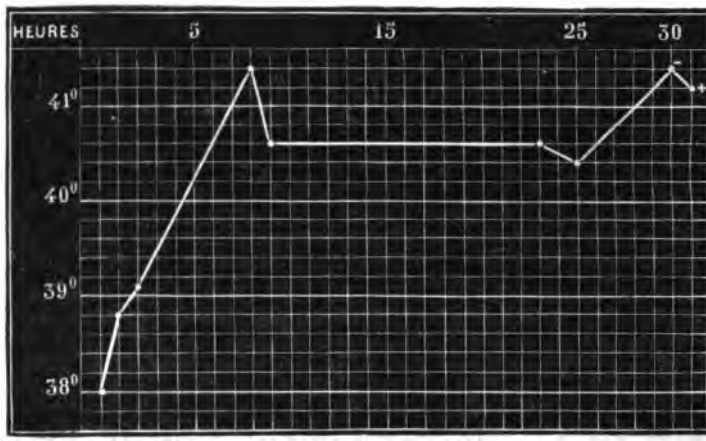

Fig. 27. — Température dans un état de mal épileptique limité à la période convulsive et terminé par la mort. — T. au moment de la mort. +, T. une heure après la mort.

relatif de la température (40°) a suivi une application de sangsues (1).

Nous n'insisterons pas davantage. Les tracés que nous avons reproduits permettent d'avoir une idée exacte de la marche de la température dans les principales formes de l'*état de mal épileptique* (2).

(1) Voir : Bourneville. — *Rech. clin. et thérap. sur l'épilepsie et l'hystérie*, 1876, p. 1-14.

(2) Nous n'avons voulu répondre, dans le *Progrès médical*, que d'une manière sommaire à M. le Dr Witkowski ; mais nous lui répondrons plus longuement, en citant un certain nombre de faits, dans les *Archives de neurologie*.

Digitized by Google

TABLE DES MATIÈRES

PREMIÈRE PARTIE

Histoire du service pendant l'année 1886.

I. — *Situation du service. Enseignement primaire.* II

Enfants gâteux invalides. IV
Enfants idiots, gâteux, valides : Petite école. . . . V
Enfants imbéciles, épileptiques : Grande école. . . VI
Promenades et distractions VII
Visites, permissions de sortie, congés IX
Vaccinations et revaccinations X
Service dentaire. XI
Bains et hydrothérapie. XI
Visites du service XII
Appréciation de M. E. Ferry XIII
Enfants indisciplinés et pervers : mode d'assistance XIV
Musée pathologique. XVII

II. — *Enseignement professionnel* XIX

Evaluation du travail XIX
Progression des apprentis XXI

III. — *Statistique et mouvement de la population.* . XXI

Décès XXIII
Sorties, évasions. XXVIII
Population au 31 décembre 1886 XXVIII
Epileptiques aliénés et épileptiques non aliénés . . XXIX
Personnel du service en 1886 XXIX

Digitized by Google

IV. — *La nouvelle section* XXXIII

Le pavillon d'isolement pour les maladies contagieuses. XXXIV
Clôture. XL

V. — *Améliorations diverses dans l'ancienne section. Séparation des épileptiques adultes et des enfants* XLI

Agrandissement du chauffoir. XLII
Construction de cellules XLII
Réfectoire pour les déments épileptiques. XLII
Ecole pour les adultes. XLIII
Travail des malades. XLIII
Séparation des adultes et des enfants : incident . . XLIV

DEUXIÈME PARTIE

Clinique.

I. — De l'idiotie compliquée de cachexie pachydermique ou myxœdème, idiotie crétinoïde ; par Bourneville et Bricon 3
§ I. — Idiotie avec cachexie pachydermique. . . . 4
§ II. — Cachexie pachydermique opératoire. . . . 80
Etiologie : absence de la glande thyroïde . . . 93
Action physiologique de la glande thyroïde . . 96
Nature de la cachexie pachydermique 102
Diagnostic. 103

II. — Tuberculose de la protubérance chez les enfants ; par Bourneville et Isch-Wall. 105

III. — Imbécillité et hémiplégie droite symptomatiques de méningite tuberculeuse ; — tuberculose généralisée ; mal de Pott tuberculeux ; par Bourneville et Pilliet. . 129

IV. — Alcoolisme chez un enfant de 4 ans ; démence et épilepsie symptomatiques de méningo-encéphalite ; diphthérie ; par Bourneville et Baumgarten 142

V. — Idiotie complète symptomatique d'une atrophie cérébrale double ; par Bourneville et Bricon 154

Digitized by Google

VI. — Idiotie symptomatique de sclérose cérébrale diffuse ; par Bourneville et Pilliet 168

VII. — Idiotie complète symptomatique d'une encéphalite avec foyers de ramollissement ; par Bourneville et Pilliet 178

VIII. — Ectromélie unilatérale ; rein unique ; inclusion de la verge ; cloaque vésico-rectal ; tumeur mixte du périnée ; par Bourneville et Bricon 195

IX. — Epilepsie idiopathique. Démence paralytique. Obstruction des voies respiratoires par les aliments : cricotrachéotomie. Fractures anciennes des septièmes cartilages costaux ; par Bourneville, P. Bricon et Courbarien 206

X. — De la température dans l'épilepsie ; par Bourneville . 226

§ I. — Température dans les accès isolés d'épilepsie. 226

§ II. — Température dans les accès sériels d'épilepsie. 231

§ III. — Température dans l'état de mal épileptique. 234

Digitized by Google

PLANCHE I.

Face interne de l'hémisphère gauche.

Sc. c. m., Scissure calloso-marginale.
Sc. s. p., Scissure sous-pariétale.
Sc. p. i., Scissure perpendiculaire interne.
F. ca., Fissure calcarine.
Sc. to_1., 1re scissure temporo-occipitale.
Sc. to_2., 2e scissure temporo-occipitale.
F_1, 1re circonvolution frontale interne.
C. C. C., Circonvolution du corps calleux.
C. C., Corps calleux.
L. P., Lobule paracentral.
L. Q., Lobule quadrilatère ou avant-coin.
C, Coin.
To_1, 1re circonvolution temporo-occipitale.
To_2, 2e circonvolution temporo-occipitale.
T_3, 3e circonvolution temporale.
p. p. a., Pli pariéto-limbique antérieur.
p. p. p., Pli pariéto-limbique postérieur.
C. A., Corne d'Ammon.

N. B. — Les deux lettres *O. C.* placées en avant du bourrelet du corps calleux doivent être remplacées par les lettres C. C.

Digitized by Google

PARIS. — Gravure SILVESTRE & Cie, 97, rue Sherbrooke.

Digitized by Google

Digitized by Google

Digitized by Google

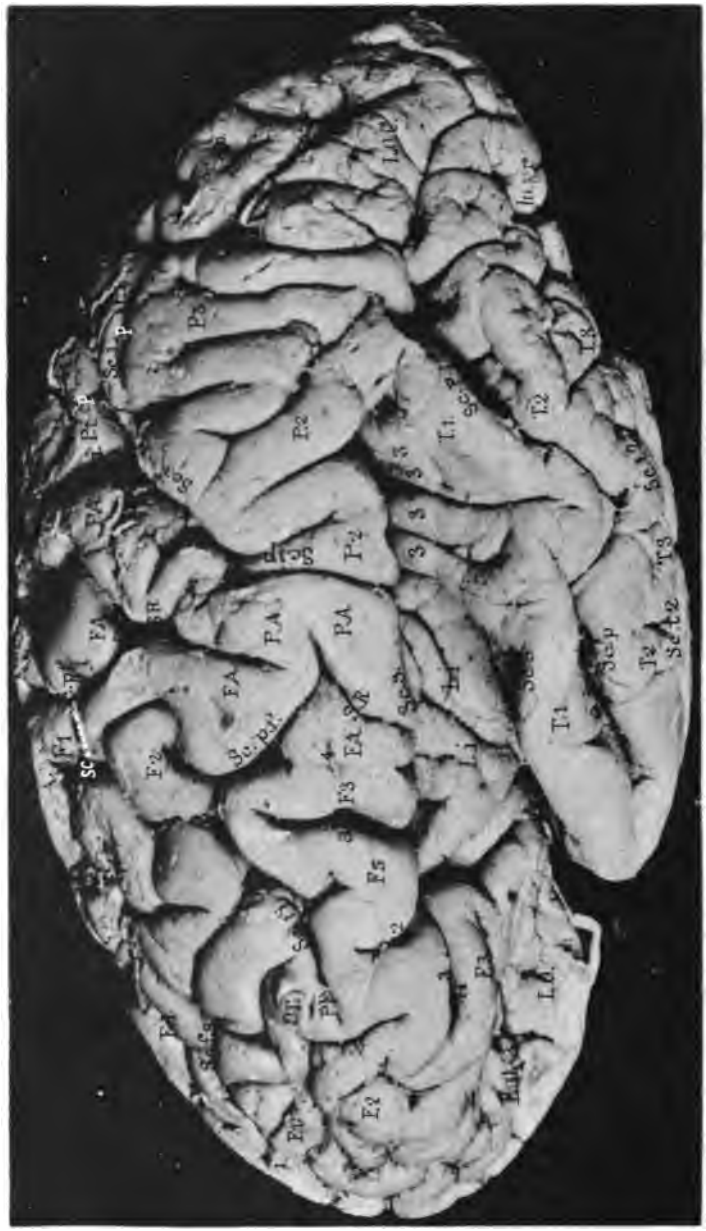

PARIS. — Glyptographie SILVESTRE & Cie, 97, rue Oberkampf.

Digitized by Google

PLANCHE II.

Face externe ou convexe de l'hémisphère gauche.

Sc. S., Scissure de Sylvius dont les deux lèvres écartées laissent voir les circonvolutions de l'Insula (L. I) et les plis temporo-pariétaux (3, 3).
a., Rameau antérieur ascendant de la scissure de Sylvius.
a_1, Rameau antérieur ascendant supplémentaire de la même scissure.
a_3, Rameau antérieur horizontal de cette scissure.
1, ligne marquant la démarcation entre la 3e frontale et la pariétale ascendante.
S. R., Sillon de Rolando.
Sc. p. e., Scissure perpendiculaire externe.
Sc. p. f., Scissure parallèle frontale.
Sc. f. s., Scissure frontale supérieure.
Sc. f. i., Scissure frontale inférieure.
Sc. ip., Scissure interpariétale.
Sc. p., Scissure parallèle.
Sc. t_2., 2e scissure temporale.
In. pr., Incisure préoccipitale.
L. O., Lobule orbitaire.
F_1, 1re circonvolution frontale.
F_2, 2e circonvolution frontale.
F_3, 3e circonvolution frontale.
F. A., Circonvolution frontale ascendante.
P. A., Circonvolution pariétale ascendante.
P^1, Pli pariétal supérieur.
P^2, Pli pariétal inférieur.
P^3, Pli courbe.
L. O. C., Lobe occipital.
T_1, 1re circonvolution temporale.
T_2, 2e circonvolution temporale.
T_3, 3e circonvolution temporale.

N. B. — On remarquera sur chaque face convexe la séparation bien nette du lobe occipital des parties environnantes. — Les lettres Sc. p. p. doivent être remplacées par les lettres Sc. p. e. et reportées à un centimètre en avant près de la scissure.

Digitized by Google

PLANCHE III.

Face interne de l'hémisphère droit.

Les lettres ont la même signification que celles de la PLANCHE I, sauf les suivantes:

e., Incisure préovalaire.
d., Sillon parallèle à la scissure perpendiculaire interne allant se jeter dans la fissure calcarine.

N. B. — Les lettres Sc. c. m. placées à la partie antérieure de *L. Q.* doivent être reportées à l'extrémité postérieure de la scissure calloso-marginale.

Digitized by Google

PARIS. — Glyptographie SILVESTRE & Cie, 97, rue Oberkampf.

Digitized by Google

Digitized by Google

Digitized by Google

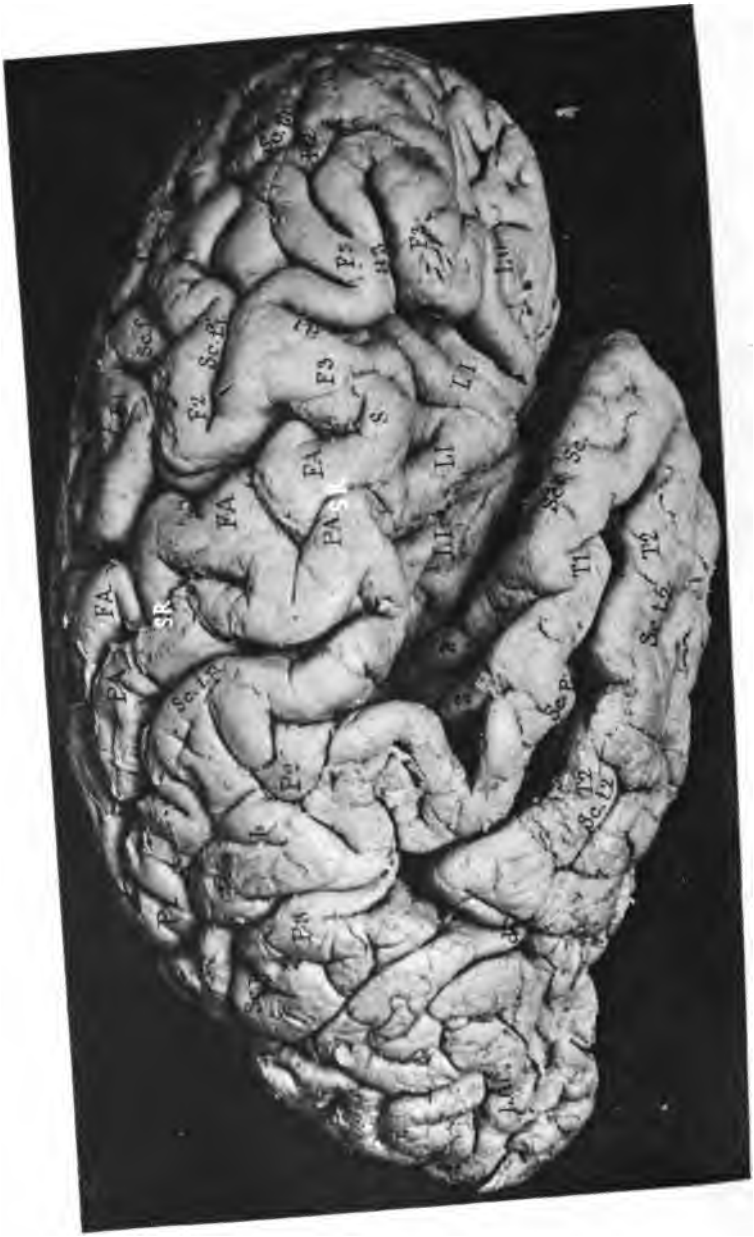

PARIS. — Glyptographie SILVESTRE & Cie, 97, rue Oberkampf.

Digitized by Google

PLANCHE IV.

Face externe ou convexe de l'hémisphère droit.

Les lettres ont la même signification que celles de la PLANCHE II, à l'exception des suivantes :

d., Sillon occipital antérieur.
b., Sillon intermédiaire au pli pariétal inférieur et au pli courbe.
c., Sillon divisant le pli courbe.
p. p., Pli de passage allant de la 2e à la 3e frontale gauche sur lequel se trouve la petite tumeur *T*.

N. B. — Sur le pli de passage reliant inférieurement FA à F_3 au lieu de S il faut lire Sc. S. — Les lettres placées sur le bord supérieur de T_1 doivent être lues Sc. S. au lieu de Sc. Sc.

Digitized by Google

PLANCHE V.

Tracé de la température dans un cas de tuberculose de la protubérance annulaire.

PARIS. — IMP. V. GOUPY ET JOURDAN, RUE DE RENNES, 71

Digitized by Google

Pl. V.

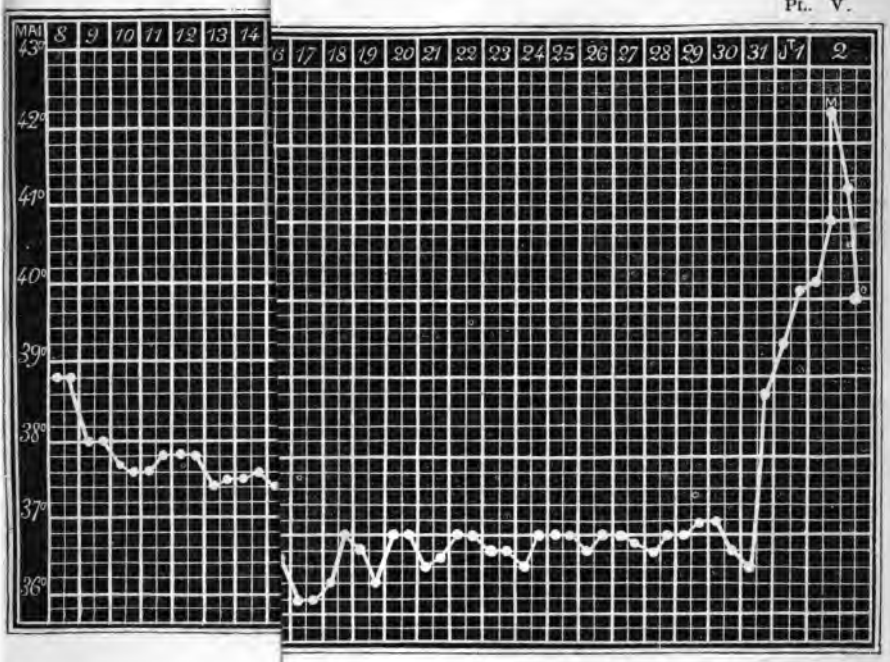

Digitized by Google

Digitized by Google

Digitized by Google

Digitized by Google